

## **DIFICULTADES DEL HABLA E INTERVENCIÓN LOGOPÉDICA EN SÍNDROME DE MOEBIUS: UNA REVISIÓN INTEGRADORA**

**Paula Alejandra Hurtado García**

Universidad de Murcia  
España

**Dolores María Peñalver-García**

Universidad de Murcia  
España

doloresmaria.penalver@um.es

*Received: 12 enero 2023*

*Revised: 17 enero 2023*

*Evaluator 1 report: 10 febrero 2023*

*Evaluator 2 report: 06 marzo 2023*

*Accepted: 22 marzo 2023*

*Published: junio 2023*

### **RESUMEN**

El Síndrome de Moebius es una enfermedad congénita de baja prevalencia caracterizada por parálisis facial por afectación de los nervios craneales VI y VII. La presente revisión integradora de la literatura pretende identificar las principales características orofaciales, neurológicas y funcionales del síndrome de Moebius, las dificultades del habla y los beneficios que en los pacientes pueda tener la intervención logopédica postquirúrgica. Se incluyeron 11 estudios. En el 90% de ellos se observó diversas afectaciones orofaciales que afectan a la articulación, alimentación y expresividad facial. Así mismo, el habla está alterada, siendo en casi la mitad de los casos ininteligible. Dos de los trabajos describen beneficios con la terapia logopédica. Se concluye que el síndrome de Moebius se caracteriza por alteraciones orofaciales que afectan a la deglución, expresión y habla. La intervención logopédica postquirúrgica aporta beneficios importantes en los pacientes mejorando su calidad de vida.

**Palabras clave:** dificultades habla; enfermedades raras; intervención logopédica; síndrome de Moebius

### **ABSTRACT**

**Speech difficulties and speech therapy intervention in Moebius syndrome: an integrative review.** Moebius syndrome is a low-prevalence congenital disease characterized by facial paralysis due to involvement of cranial nerves VI and VII. This integrative review of the literature aims to identify the main orofacial, neurological and functional characteristics of Moebius syndrome, speech difficulties and the benefits that post-surgical speech therapy intervention may have on patients. Eleven studies were included. In 90% of them, various orofacial affections were observed that affect the articulation, feeding and facial expressiveness. Likewise, speech is altered, being in almost half of the cases unintelligible. Two of the works describe benefits with speech therapy.

It is concluded that Moebius syndrome is characterized by orofacial alterations that affect swallowing, expression and speech. Post-surgical speech therapy intervention provides important benefits to patients, improving their quality of life.

**Keywords:** speech difficulties; rare diseases; speech therapy intervention; Moebius syndrome

### INTRODUCCIÓN

El Síndrome de Moebius es una enfermedad neurológica caracterizada por parálisis facial no progresiva con comitante con déficits en la abducción ocular (Lopez-Valverde et al., 2013). Se trata de una enfermedad congénita rara ya que afecta a menos de 1 persona por cada 100.000 nacidos (Carta et al., 2021; Strömland et al., 2002; Ventura et al., 2007).

Su diagnóstico es difícil y se basa en criterios clínicos, aunque recientemente se están documentando ciertos patrones genéticos causales (Tomas-Roca et al., 2015). Así mismo, no se descarta la influencia de agentes teratógenos durante el embarazo, como la cocaína, ergotamina (benzodiazepinas), mifepristona, el alcohol y la exposición prenatal a misoprostol para el aborto autoinducido (Graf & Shepard, 1997; Kankirawatana et al., 1993; Puvabanditsin et al., 2005).

Se presenta con un fenotipo y una severidad variable que resulta en una parálisis unilateral o bilateral en el nervio craneal VII, que controla la expresión facial y en el nervio VI, (Abducens), encargado de controlar el movimiento lateral de los ojos (Herrera et al., 2019).

Se caracteriza por presentar facies con cierre incompleto de los párpados durante el sueño, incapacidad para abducir el ojo, pliegues epicanthónicos, puente nasal aplanado y micrognatia. Además, presentan sialorrea e hipoplasia de la lengua y parálisis del nervio hipogloso (Carey, 1992; Verzijl et al., 2003).

El 85% de los pacientes presentan malformaciones de las extremidades, siendo las más frecuentes las deformidades talipes equinovarus y la hipoplasia de los dedos o sindáctila (Kumar, 1990).

Raramente, pueden presentar dextrocardia, artrogriposis múltiple, anomalías del tracto urinario, anosmia e hipogonadismo hipogonadotrófico (Kuklík, 2000).

Generalmente, tienen una expectativa de vida normal, pero muchos de ellos requieren cirugía para corregir su estrabismo, mejorar las deformidades de las extremidades y la mandíbula. Así mismo, el trasplante neuromuscular de músculo gracilis para la cirugía de animación facial es práctica habitual en los últimos años (Harii et al., 1976; Zuker et al., 2000). Aproximadamente el 88% de los pacientes presentan discapacidad motora (Verzijl et al., 2003), por lo tanto, la corrección quirúrgica de las deformidades físicas graves, así como la fisioterapia deben realizarse lo antes posible (Briegel, 2006).

Existe comorbilidad entre el síndrome de Moebius y el de Poland que se caracteriza por malformaciones de los músculos pectoral, sindáctila, hipoplasia de la mano, disgenesia lingual y otras alteraciones óseas y musculares de las extremidades .

Así mismo, los problemas de alimentación durante las primeras semanas o meses después del nacimiento son muy comunes y pueden deberse a una succión o deglución insuficiente, debilidad palatina o regurgitación que pueden resultar en un crecimiento deficiente. Incluso a menudo, es necesaria la alimentación por zona o el uso de un biberón especial .

Por otro lado, la expresión facial similar a una máscara afecta a la interacción con los demás; siendo su expresión malinterpretada por otros como rudeza, falta de emoción, empatía o discapacidad intelectual (Fu et al., 2011). Como consecuencia de la parálisis facial, las personas con este síndrome no pueden comunicarse con expresiones faciales, uno de los lenguajes más universales, provocando en ellos problemas en la aceptación social lo que conlleva que a menudo sean objeto de burlas, menosprecio y rechazo por otros, especialmente cuando son niños o adolescentes (Broussard & Borazjani, 2008). Incluso los propios padres pueden tener dificultad para comprender y aceptar la falta de expresión facial del recién nacido. Estas experiencias de vida generan que los niños con dicho síndrome desarrollen respuesta emocionales y creencias sobre su apariencia facial negativas, que influyen en su comportamiento y conduce a mecanismos de afrontamiento ineficaces, ansiedad y

depresión (Broussard & Borazjani, 2008; Fu et al., 2011). Para compensar su dificultad en las expresiones faciales, se ha observado que hay pacientes que intentan desarrollar formas alternativas, como el uso de la voz expresiva, el lenguaje corporal y la comunicación verbal. Si bien es cierto que la expresión mímica más importante sigue siendo la sonrisa. A pesar de ser una expresión difícil para estos pacientes, se ha observado que en los casos de parálisis facial unilateral el lado no afectado puede compensar a la parte afectada produciendo sonrisa (Sjögren et al., 2001).

Debido a la facies característica es común que los pacientes con síndrome de Moebius presenten dificultades del habla. Entre estas dificultades estaría retraso en la aparición del lenguaje y del habla, una velocidad lenta en la producción del habla o dificultades en la precisión de determinados fonemas, sobre todo los bilabiales, aunque algunos de ellos realizan acciones compensatorias (Briegel, 2006; Meyerson et Foushee, 1978). Así mismo, también pueden presentar insuficiencia velofaríngea y disartria nasal (Verzijl et al., 2003). Debido a sus dificultades, los niños con Síndrome de Moebius, corren el riesgo de ser diagnosticados erróneamente con discapacidad intelectual (Kumar, 1990). Es difícil determinar la verdadera incidencia de la discapacidad intelectual, ya que los estudios muestran resultados muy diferentes, pero los casos con discapacidad intelectual tienen mayor afectación en la adquisición del lenguaje .

El presente trabajo pretende conocer mediante una revisión integradora de la literatura (1) las características orofaciales, neurológicas y funcionales del síndrome de Moebius, (2) patología del habla en el síndrome de Moebius (3) la relación entre la madurez y la disminución de las dificultades orofaciales en el síndrome de Moebius y (4) los beneficios de la intervención logopédica tras la intervención quirúrgica en los pacientes con síndrome de Moebius y su influencia en la calidad de vida del afectado y la familia.

## MÉTODO

El trabajo se basó en la pregunta "¿Cuáles son las características orofaciales, neurológicas y funcionales en el síndrome de Moebius, así como las dificultades del habla y su relación con la madurez del paciente y si tiene beneficios la intervención logopédica post-quirúrgica?"

Se realizó una búsqueda bibliográfica en mayo de 2021 en PsycInfo, PubMed y Scopus. Las palabras clave y los términos de búsqueda se obtuvieron en el Tesoro Medical Subject Heading y son "Moebius Syndrome", "Speech treatment", "Facial Palsy" con el operador booleano "AND" para combinar.

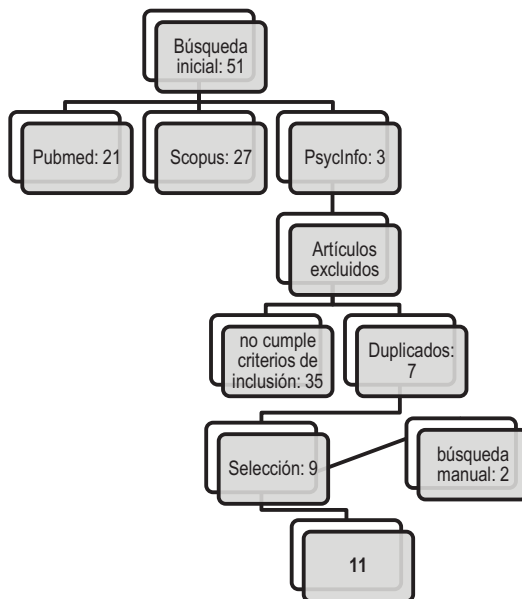
Para una primera selección, se realizó una lectura del título y resumen de los artículos, descartando aquellos que estaban repetidos o no cumplían con los criterios de inclusión, estudios a partir de 2010, cualitativos, cuantitativos o mixtos y que describiesen las características orofaciales, neurológicas y funcionales de los pacientes con Síndrome de Moebius, las dificultades del habla y su relación con la madurez del paciente y/o posibles tratamientos logopédicos. Seguidamente, se procedió a la lectura de cada artículo para confirmar su inclusión en el estudio.

Para el análisis se elaboró un protocolo que recogía el objetivo de los estudios, la muestra, variables del estudio, tipo de intervención resultados y conclusiones más destacables. Dos autores revisaron todos los artículos.

## RESULTADOS

La búsqueda arrojó 51 artículos y tras el proceso de selección (Figura 1) se obtuvo un total de 11 artículos.

*Figura 1. Diagrama de flujo: Proceso de selección de artículos*



Nota: Elaboración propia

En la Tabla 2 se recogen las características de los estudios seleccionados respecto a objetivos y muestra.

*Tabla 2. Características de los artículos seleccionados*

<b>Autor</b>	<b>Objetivo</b>	<b>Muestra</b>
<b>Sjögreen et al., 2015</b>	Explorar la producción del habla, la inteligibilidad y la función oromotora en un grupo de individuos con Síndrome de Moebius	3 niños (5 a 11 años). 4 adultos (26 a 54 años).
<b>Fairgray &amp; Miles, 2016</b>	Observar si la terapia del habla mostraba cambios en la producción del habla de una niña que se había intervenido quirúrgicamente 11 meses atrás para la reanimación facial mediante transferencia libre del músculo gracilis.	Niña (8 años)
<b>Guedes, 2014</b>	Verificar el rendimiento del habla y el lenguaje de los niños con Síndrome de Moebius cuyas madres informaron el uso de misoprostol frente al desempeño de hijos de madres que no informaron uso.	7 mujeres y 11 hombres ( entre 4 meses y 10 años).
<b>Pamplona et al., 2020</b>	Describir las desviaciones del habla, la inteligibilidad y la sialorrea en pacientes con Síndrome de Moebius	87 pacientes (entre los 4 y 18 años).
<b>Ortega et al., 2014</b>	Cuantificar la disminución del rendimiento motor oral en personas con síndrome de Moebius en comparación con individuos normoactivos mediante la Escala de evaluación motora oral (OMAS).	33 personas, de las cuales: <ul style="list-style-type: none"> <li>• grupo (SG), 16 mujeres y 17 hombres (2-20 años).</li> <li>• Grupo control 22 mujeres y 24 varones (3-13 años)</li> </ul>
<b>Terzis &amp; Karypidis, 2010</b>	Exponer la técnica de neurotización de la lengua como un componente en los procedimientos de reanimación facial.	4 hombres y 3 Mujeres (4-27 años)
<b>Vitásková &amp; Tabachová, 2017</b>	Analizar a los niños que padecen el síndrome de Moebius en términos del impacto de sus dificultades faciales orales en su desarrollo y analizar la posible influencia de la terapia en la esfera facial oral en su desarrollo y el desarrollo de su comunicación.	Hombre de 15 años y niña de 5 años.
<b>Cuestas et al., 2019</b>	Analizar las características clínicas, los hallazgos endoscópicos de la videofluoroscopia de la deglución y el tratamiento de siete participantes diagnosticados con el Síndrome de Moebius.	7 neonatos, (5 hombres y 2 mujeres).
<b>Renault et al., 2020</b>	Revisar las dificultades orofaciales y sus consecuencias Moebius (en niños con síndrome de MBS).	32 pacientes (21 hombres, 11 mujeres).
<b>Ruge- Peña et al., 2020</b>	Describir las manifestaciones clínicas craneofaciales asociadas al Síndrome de Moebius y determinar la frecuencia de exposición prenatal al misoprostol, comparando casos de exposición y no exposición.	140 participantes con síndrome de Moebius (edad promedio de 8.4 años).
<b>Picciolini et al., 2016</b>	Estimar la prevalencia de las características clínicas y funcionales de los pacientes con síndrome de Moebius	50 niños entre 1 mes y 14 años

Nota: Elaboración propia

A continuación, y siguiendo el protocolo establecido, se analizan los resultados de los estudios seleccionados.

### **Características orofaciales, neurológicas y funcionales del Síndrome de Moebius**

Sjögreen et al. (2015) describieron que cinco de los nueve pacientes participantes en su estudio presentaban parálisis facial bilateral y dos de ellos unilateral que les obligaba a presentar asimetría facial. Además, en este mismo estudio, seis de los pacientes presentaban alteraciones de la lengua y los labios. Todo esto llevaba a que los pacientes tuvieran afectación en la expresión facial, la función motora oral, la masticación, el habla, y además presentaran dificultad en redondear, extender y cerrar los labios. Además, también se observaron estrategias compensatorias con eficacia.

En consonancia con lo anterior, Ruge-Peña et al. (2020) llevaron a cabo un estudio con 140 participantes y hallaron resultados similares. Sus pacientes presentaron atrofia lingual o hipotrofia con alteración del movimiento y espasmos en posición neutra, posiblemente debida a la afectación del par craneal XII, ya que el 91% de los participantes presentaban dicha afectación. También evidenciaron que todos ellos presentaban afectado el nervio facial y abducens. Además, el 80,8% de los pacientes presentaron parálisis facial bilateral y el 98,5% alteraciones craneofaciales. Así mismo, identificación que las alteraciones funcionales secundarias son evidentes y frecuentes desde los primeros días de vida, siendo el problema de succión la principal causa de hospitalización precoz en niños con Síndrome de Moebius. Estos problemas se asociaron con las dificultades que presentaban los participantes para tragar.

Guedes (2014), Vitásková et al. (2017a) y Picciolini et al. (2016) coinciden en que la manifestación más común es la parálisis facial, la falta de movilidad de los ojos hacia los lados, así como las dificultades en la alimentación y el habla, producto de la deficiente movilidad de la lengua. Además, también son frecuentes otras dificultades orofaciales como alteraciones del paladar y retrognatia, lo que hace que los individuos presentaran dificultades respiratorias graves y dificultades en la deglución y succión ya en la etapa neonatal.

Por otro lado, el estudio de Guedes (2014) revela que la mayor queja de las madres de pacientes con Moebius es sus dificultades con la alimentación.

El 23% de los pacientes del estudio de Pamplona et al. (2020) presentaban sialorrea. Además, también observaron parálisis palatina por afectación del X par craneal, hipernasalidad, y disfunción orofacial. Además, concluyeron que el grado de disfunción orofacial es variable y depende del tipo de parálisis facial que presente el sujeto, unilateral o bilateral.

Otro estudio mostró que presentan un menor rendimiento motor oral en comparación con la población normoactiva (Ortega et al., 2013), observando fallo significativo en el cierre labial y en el sello lingual durante la deglución. Aunque también observaron que el 40% de los participantes mostraron una función motora normal.

El estudio de Cuestas et al. (2019) describe que 2 pacientes de los 7 que formaron parte de la muestra presentaban retrognatia, fisura palatina y glosoptosis (secuencia de Perre-Robin). La videofluoroscopia de la deglución evidenció en todos los pacientes penetración laríngea y en 3 de ellos, aspiración a vía aérea inferior.

Otro estudio realizado a 32 pacientes describió que 17 de ellos presentaban todos los músculos faciales gravemente afectados y en el resto se encontraron movimientos parciales en la cara inferior. Además 30 de los pacientes tenían dificultades para la succión o incluso ausencia de ella. Igualmente 25 de ellos presentaron afectación en la deglución, se observaron episodios de estasis faríngea y aspiración en más de las tres cuartas partes de los pacientes y disfunción velo faríngea. Estos trastornos de la alimentación se asociaron con trismo congénito y con parálisis de los pares craneales IX y X y se determinó que, a mayor número de nervios craneales involucrados, los resultados alimentarios y respiratorios eran más deficientes. Por último 17 de los 32 también presentaban complicaciones respiratorias (Renault et al., 2019).

### **Patología del habla en el Síndrome de Moebius**

En el estudio de Sjögren et al. (2015) tres pacientes presentaban inteligibilidad gravemente deteriorada, otros dos levemente deteriorada y dos hablaban completamente inteligible. Así mismo, un paciente poseía un nivel de nasalidad ligeramente elevado.

Guedes (2014) también describe que las madres de los pacientes con Moebius manifiestan que sus hijos presentan un habla incompetente. Así mismo, Picciolini et al. (2016) también describe que el 31% de los pacientes de su estudio presentaron dificultades en la adquisición del lenguaje y el 42% déficit en el habla que coincidían con la afectación en los pares craneales VII, VIII, IX, X, XI y XII.

Pamplona et al. (2020) también expone que los pacientes de su estudio presentan una colocación anormal de la articulación de los fonemas bilabiales y en el 50% también había errores en otros fonemas. En este estudio también se concluye que el habla de la mitad de los pacientes presentó una inteligibilidad levemente afectada, el 20%, moderadamente afectada y el 11% era ininteligible.

Un estudio realizado por Terzis & Karypidis (2010) se centra en 7 pacientes con Síndrome de Moebius que presentan un habla ininteligible y la realización de la técnica de neurotización mejoró la inteligibilidad y articulación del habla de los pacientes.

### **Relación entre la madurez y la disminución de las dificultades orofaciales en el Síndrome de Moebius**

El estudio de Ortega et al. (2013) mostró que el grupo de pacientes de mayor edad presentaban un mejor funcionamiento motor oral.

Por otro lado, el estudio de Renault et al. (2019) describió que los trastornos en la alimentación (deglución y succión) durante el primer mes de vida se clasificaron como graves o moderados en 25 de los 32 pacientes del estudio, afectando a su crecimiento. En cambio, cuando los pacientes alcanzaron los 2-5 años de edad estos pacientes llevaban una dieta oral normal y mostraron un crecimiento también normal.

### **Beneficios de la intervención logopédica en el Síndrome de Moebius**

Fairgray y Miles (2016) describen que tras 30 sesiones de terapia logopédica, se observaron mejoras sustanciales en la precisión del habla, la inteligibilidad, el movimiento facial y el control de la saliva. Para los autores, la combinación de la cirugía facial y la intervención logopédica da mejores resultados que si se realiza la intervención quirúrgica exclusivamente.

Vitásková y Tabachová (2017) también comprobaron que la intervención del habla y del lenguaje contribuye a la mejora de la calidad de vida de las personas con Moebius.

### **DISCUSIÓN Y CONCLUSIÓN**

El Síndrome de Moebius presenta un espectro variable de características clínicas, por lo tanto, es necesario el conocimiento preciso de las deficiencias funcionales orales y las alteraciones estructurales de los órganos orofaciales. Las manifestaciones más comunes son la parálisis facial y la falta de movilidad lateral de los ojos que conlleva dificultad en el habla y la deglución (Guedes, 2014; Picciolini et al., 2016; Vitásková y Tabachová, 2017).

Las alteraciones en la deglución resultan de especial importancia para las familias, que señalan los problemas de alimentación como uno de los principales retos a los que se enfrentan en los instantes iniciales de la vida de sus hijos (Guedes, 2014). En este sentido, son las madres quienes ejercen el papel de cuidador, en consonancia con el estudio de Solves-Almela (2018) cuyos resultados indican que son ellas en un 67% las que desarrollan ese rol.

La ausencia o deficiente succión también es un síntoma relevante en el síndrome (Picciolini et al., 2016) y que conduce a la hospitalización de estos niños de forma precoz (Ruge-Peña et al., 2020).

Por tanto, y aunque el número de artículos es escaso, dado el carácter minoritario de esta patología, si es preciso señalar que los problemas respiratorios y de alimentación en la etapa inicial de la vida constituyen un

problema grave para los afectados y sus familias. Esto nos conduce a la necesaria y carente atención sanitaria, familiar y social que subyace en la mayoría de enfermedades raras como consecuencia de la escasa información, la nueva e inesperada situación familiar y la forma de abordar estas patologías por parte del sistema sanitario (Santos Luz et al., 2016). Los cuidados que estos niños requieren y que son difícilmente compatibles con la conciliación familiar y laboral de sus padres, tal y como sucede en la mayoría de enfermedades raras, o el impacto económico o en el ocio reducen también la calidad de vida de la familia (Anderson et al., 2013; Palisano et al., 2010).

Los estudios también muestran que, a mayor edad de los pacientes, menores dificultades motóricas orofaciales.

Así, a los problemas iniciales en la respiración y alimentación, añadimos posteriormente los de comunicación. Dificultades en el habla y en la expresión facial son características de este síndrome y añaden nuevos desafíos en el cuidado de los hijos, pero sobre todo causan dificultades en la relación personal con ellos. Las patologías en el habla debido a las características orofaciales de los afectados y la ausencia de motilidad ocular que provoca esa falta de expresividad característica de estos niños suponen un obstáculo añadido y aumentan la necesidad de cuidados y atenciones que sus padres deben prestarles y por tanto es necesario revisar y adaptar los planes de ayuda a las personas y familias que conviven con una enfermedad rara para ofrecer los recursos más indicados para cada caso (Tejada-Ortigosa et al., 2019).

Parece evidente la eficacia de la terapia logopédica en la mejora del habla y la deglución (Dworkin-Valenti, 2020; Fairgray y Miles, 2016; Vitásková y Tabachová, 2017). Por ello, es necesario que los equipos pediátricos consideren el papel de los tratamientos logopédicos postquirúrgicos, ya que la combinación de cirugía y logopedia puede producir ganancias funcionales y obtener grandes avances que la cirugía por sí sola no logra.

En cambio, sería conveniente realizar más estudios al respecto con muestras más sólidas y con grupo control que corroboren estos resultados. Debido a que se trata de una enfermedad poco frecuente es difícil reclutar una muestra amplia y son escasos los estudios al respecto.

Finalmente, podemos concluir, que los niños y familias que conviven con el síndrome de Moebius se enfrentan a diferentes y graves afectaciones respiratorias, de alimentación y comunicación, que la terapia logopédica junto con la intervención quirúrgica de los afectados mejora su pronóstico, que a mayor edad de los afectados se da una evolución motórica orofacial que beneficia su evolución y que las necesidades de atención, por parte de la familia y de un equipo profesional y multidisciplinar, de forma conjunta y coordinada dan como resultado una mejor calidad de vida de los afectados y de sus familias.

### REFERENCIAS BIBLIOGRÁFICAS

- Anderson, M., Elliott, E. J., & Zurynski, Y. A. (2013). Australian families living with rare disease: Experiences of diagnosis, health services use and needs for psychosocial support. *Orphanet Journal of Rare Diseases*, 8, 22. <https://doi.org/10.1186/1750-1172-8-22>
- Bandim, J. M., Ventura, L. O., Miller, M. T., Almeida, H. C., & Costa, A. E. S. (2003a). Autism and Möbius sequence: An exploratory study of children in northeastern Brazil. *Arquivos de Neuro-Psiquiatria*, 61(2A), 181-185. <https://doi.org/10.1590/S0004-282X2003000200004>
- Bandim, J. M., Ventura, L. O., Miller, M. T., Almeida, H. C., & Costa, A. E. S. (2003b). Autism and Möbius sequence: An exploratory study of children in northeastern Brazil. *Arquivos de Neuro-Psiquiatria*, 61, 181-185. <https://doi.org/10.1590/S0004-282X2003000200004>
- Briegel, W. (2006). Neuropsychiatric findings of Möbius sequence – a review—Briegel—2006—Wiley Online Library. *Clinical Genetics*, 70(2), 91-97. <https://doi.org/10.1111/j.1399-0004.2006.00649.x>
- Broussard, A. B., & Borazjani, J. G. (2008). The Faces of moebius syndrome: Recognition and Anticipatory Guidance. *MCN: The American Journal of Maternal/Child Nursing*, 33(5), 272-278. <https://doi.org/10.1097/01.NMC.0000334892.45979.d5>
- Carey, J. (1992). Syndromes of the head and neck. *American Journal of Medical Genetics*, 42(1), 144. <https://doi.org/10.1002/ajmg.1320420133>



- Carta, A., Favilla, S., Calzetti, G., Casalini, M. C., Ferrari, P. F., Bianchi, B., Simonelli, M. B., Farci, R., Gandolfi, S., & Mora, P. (2021). The epidemiology of Moebius syndrome in Italy. *Orphanet Journal of Rare Diseases*, *16*(1), 162. <https://doi.org/10.1186/s13023-021-01808-2>
- Cronemberger, M., Castro Moreira, J., Brunoni, D., Mendonça, T., Alvarenga, E., Rizzo, A. M., & Diogo, S. M. (2001). *Ocular and clinical manifestations of Möbius' syndrome*. *38*(3), 156-162.
- Cronemberger, M. F., Moreira, J. B. de C., Brunoni, D., Mendon, T. S., Alvarenga, E. H. de L., Rizzo, A. M. P. P., & Diogo, S. M. M. (2001). Ocular and Clinical Manifestations of Möbius' Syndrome. *Journal of Pediatric Ophthalmology & Strabismus*, *38*(3), 156-162. <https://doi.org/10.3928/0191-3913-20010501-09>
- Cuestas, G., Quiroga, V., Zanetta, A., & Giménez, E. (2019). Manejo de la vía aérea en el neonato con síndrome de Moebius. *Anales de Pediatría*, *91*(4), 264-267. <https://doi.org/doi.org/10.1016/j.anpedi.2018.11.008>
- Dworkin-Valenti, J. P. (2020). *Single-Subject Investigation: A Model Oral-Motor Treatment Design for Children with Moebius Syndrome*. *2*, 13.
- Fairgray, E., & Miles, A. (2016). Enhancing surgical outcomes: The effects of speech therapy on a school-aged girl with Moebius Syndrome—ScienceDirect. *International Journal of Pediatric Otorhinolaryngology*, *90*, 58-62. <https://doi.org/doi.org/10.1016/j.ijporl.2016.08.031>
- Fu, L., Bundy, C., & Sagiq, S. A. (2011). Psychological distress in people with disfigurement from facial palsy. *Eye*, *25*, 1322-1326. <https://doi.org/doi.org/10.1038/eye.2011.158>
- Ghabrial, R., Versace, P., Kourt, G., Lipson, A., & Martin, F. (1998a). Möbius' Syndrome: Features and Etiology. *Journal of Pediatric Ophthalmology & Strabismus*, *35*(6), 304-311. <https://doi.org/10.3928/0191-3913-19981101-04>
- Ghabrial, R., Versace, P., Kourt, G., Lipson, A., & Martin, F. (1998b). Möbius' Syndrome: Features and Etiology. *Journal of Pediatric Ophthalmology & Strabismus*, *35*(6), 304-311. <https://doi.org/10.3928/0191-3913-19981101-04>
- Graf, W. D., & Shepard, T. H. (1997). Uterine Contraction in the Development of Möbius Syndrome. *Journal of Child Neurology*, *12*(3), 225-227. <https://doi.org/doi.org/10.1177/088307389701200315>
- Guedes, Z. (2014). Möbius Syndrome: Misoprostol Use and Speech and Language Characteristics. *International Archives of Otorhinolaryngology*, *18*(03), 239-243. <https://doi.org/10.1055/s-0033-1363466>
- Harii, K., Ohmori, K., Torii, S., & Harii, K. (1976). Free gracilis muscle transplantation, with microneurovascular anastomoses for the treatment of facial paralysis: A Preliminary Report. *Plastic and Reconstructive Surgery*, *57*(2), 133-143.
- Herrera, D. A., Ruge, N. O., Florez, M. M., Vargas, S. A., Ochoa-Escudero, M., & Castillo, M. (2019). Neuroimaging Findings in Moebius Sequence. *AJNR. American Journal of Neuroradiology*, *40*(5), 862-865. <https://doi.org/10.3174/ajnr.A6028>
- Kankirawatana, P., Tennison, M. B., D'Cruz, O., & Greenwood, R. S. (1993). Möbius syndrome in infant exposed to cocaine in utero. *Pediatric Neurology*, *9*(1), 71-72. [https://doi.org/10.1016/0887-8994\(93\)90016-6](https://doi.org/10.1016/0887-8994(93)90016-6)
- Kuklik, M. (2000). Poland-Möbius syndrome and disruption spectrum affecting the face and extremities: A review paper and presentation of five cases. *Acta Chirurgiae Plasticae*, *42*(3), 95-103.
- Kumar, D. (1990). Moebius syndrome. *Journal of Medical Genetics*, *27*(2), 122-126. <https://doi.org/10.1136/jmg.27.2.122>
- Lopez-Valverde, G., Jarrin-Hernandez, E., Cruz-Gonzalez, F., & Mateos-Sanchez, E. (2013). Möbius syndrome: Surgical treatment for eyelid dysfunction. *Case Reports in Ophthalmology*, *4*(3), 229-233. <https://doi.org/10.1159/000356528>
- Meyerson, M. D., & Foushee, D. R. (1978). Speech, Language and Hearing in Moebius Syndrome: A Study of 22 Patients. *Developmental Medicine & Child Neurology*, *20*(3), 357-365. <https://doi.org/10.1111/j.1469-8749.1978.tb15225.x>

- Moreira, A. T. R., Teixeira, S., Ruthes, H. I., Miranda, A. B., & Guerra, D. R. (2001a). Síndrome de Moebius asociada a artrogriposis: Relato de caso e revisão da literatura. *Arquivos Brasileiros de Oftalmologia*, *64*(6), 576-579. <https://doi.org/10.1590/S0004-27492001000600015>
- Moreira, A. T. R., Teixeira, S., Ruthes, H. I., Miranda, A. B., & Guerra, D. R. (2001b). Síndrome de Moebius asociada a artrogriposis: Relato de caso e revisão da literatura. *Arquivos Brasileiros de Oftalmologia*, *64*, 576-579. <https://doi.org/10.1590/S0004-27492001000600015>
- Ortega, A. de O. L., Marques-Dias, M. J., Botti Rodrigues dos Santos, M. T., Castro, T., & Gallotini, M. (2013). Oral motor assessment in individuals with Moebius syndrome—Ortega—2014—Wiley Online Library. *Journal of Oral Pathology & Medicine*, *43*(2), 157-161. <https://doi.org/doi.org/10.1111/jop.12107>
- Palisano, R. J., Almarsí, N., Chiarello, L. A., Orlin, M. N., Bagley, A., & Maggs, J. (2010). Family needs of parents of children and youth with cerebral palsy. *Child: Care, Health and Development*, *36*(1), 85-92. <https://doi.org/10.1111/j.1365-2214.2009.01030.x>
- Pamplona, M. del C., Ysunza, P. A., Telich-Tarriba, J., Chávez-Serna, E., Villate-Escobar, P., Sterling, M., & Cardenas-Mejia, A. (2020). Diagnosis and treatment of speech disorders in children with Moebius syndrome. *International Journal of Pediatric Otorhinolaryngology*, *138*, 110316. <https://doi.org/10.1016/j.ijporl.2020.110316>
- Picciolini, O., Porro, M., Cattaneo, E., Castelletti, S., Masera, G., Mosca, F., & Bedeschi, M. F. (2016). Moebius syndrome: Clinical features, diagnosis, management and early intervention. *Italian Journal of Pediatrics*, *42*(1), 56. <https://doi.org/10.1186/s13052-016-0256-5>
- Puvabanditsin, S., Garrow, E., Augustin, G., Titapiwatanakul, R., & Kuniyoshi, K. M. (2005). Poland-Möbius syndrome and cocaine abuse: A relook at vascular etiology. *Pediatric Neurology*, *32*(4), 285-287. <https://doi.org/10.1016/j.pediatrneurol.2004.11.011>
- Renault, F., Flores-Guevara, R., Baudon, J.-J., Sergent, B., Charpillat, V., Denoyelle, F., Thierry, B., Amiel, T., & Gitiaux, C. (2019). Orofacial motor dysfunction in Moebius syndrome. *Developmental Medicine & Child Neurology*, *62*(4), 521-527. <https://doi.org/doi.org/10.1111/dmcn.14379>
- Ruge-Peña, N. O., Valencia, C., Cabrera, D., Aguirre, D. C., & Lopera, F. (2020). Moebius syndrome: Craniofacial clinical manifestations and their association with prenatal exposure to misoprostol. *Laryngoscope Investigative Otolaryngology*, *5*(4), 727-733. <https://doi.org/doi.org/10.1002/lio2.377>
- Ruge Peña, N. O., Valencia, C., Cabrera, D., Aguirre, D. C., & Lopera, F. (2020). Moebius syndrome: Craniofacial clinical manifestations and their association with prenatal exposure to misoprostol. *Laryngoscope Investigative Otolaryngology*, *5*(4), 727-733. <https://doi.org/10.1002/lio2.377>
- Santos Luz, G. dos, Silva, M. R. S. da, & DeMontigny, F. (2016). Priority needs referred by families of rare disease patients. *Texto & Contexto - Enfermagem*, *25*. <https://doi.org/10.1590/0104-07072016000590015>
- Sjögreen, L., Andersson-Norinder, J., & Jacobsson, C. (2001). Development of speech, feeding, eating, and facial expression in Möbius sequence—ScienceDirect. *International Journal of Pediatric Otorhinolaryngology*, *60*(3), 197-204. [https://doi.org/10.1016/S0165-5876\(01\)00532-8](https://doi.org/10.1016/S0165-5876(01)00532-8)
- Sjögreen, L., Eklund, K., Nilsson, A., & Persson, C. (2015). Speech production, intelligibility and oromotor function in seven individuals with Möbius sequence. *International Journal of Speech-Language Pathology*, *17*(6), 537-544. <https://doi.org/doi.org/10.3109/17549507.2015.1016108>
- Solves Almela, J. A. (2018). *Estudio sobre situación de necesidades sociosanitarias de las personas con enfermedades raras en España: Estudio ENSERio, datos 2016-2017*. FEDER CREER.
- Strömland, K., Sjögreen, L., Miller, M., Gillberg, C., Wentz, E., Johansson, M., Nylén, O., Danielsson, A., Jacobsson, C., Andersson, J., & Fernell, E. (2002). Möbius sequence—A Swedish multidiscipline study. *European Journal of Paediatric Neurology*, *6*(1), 35-45. <https://doi.org/10.1053/ejpn.2001.0540>
- Sugarman, G. I., & Stark, H. H. (1973). Möbius Syndrome with Poland's Anomaly | Journal of Medical Genetics. *Journal of Medical Genetics*, *10*(2), 192-196. <https://doi.org/doi.org/10.1136/jmg.10.2.192>

- Tejada-Ortigosa, E. M., Flores-Rojas, K., Moreno-Quintana, L., Muñoz-Villanueva, M. C., Pérez-Navero, J. L., & Gil-Campos, M. (2019). Necesidades sanitarias y socioeducativas de niños con enfermedades raras de tipo metabólico y sus familias: Estudio cualitativo en un hospital de tercer nivel. *Anales de Pediatría*, *90*(1), 42-50. <https://doi.org/10.1016/j.anpedi.2018.03.003>
- Terzis, J., & Karypidis, D. (2010). Direct Tongue Neurotization: The Effect on Speech Intelligibility: Plastic and Reconstructive Surgery. *Plastic and Reconstructive Surgery*, *125*(1), 150-160. <https://doi.org/doi:10.1097/PRS.0b013e3181c59d60>
- Tomas-Roca, L., Tsaalbi-Shtylik, A., Jansen, J. G., Epstein, J. A., Altunoglu, U., Verzijl, H., Soria, L., van Beusekom, E., Roscioli, T., Iqbal, Z., Gilissen, C., Hoischen, A., de Brouwer, A. P. M., Erasmus, C., Schubert, D., Brunner, H., Pérez Aytés, A., Marin, F., & Van Bokhoven, H. (2015). De novo mutations in PLXND1 and REV3L cause Möbius syndrome. - Abstract—Europe PMC. *Nature Communications*, *6*. <https://europepmc.org/article/med/26068067>
- Ventura, L. O., Cruz, C. B. da, Almeida, H. C. de, Millar, M., Lira, A. F. C., & Antunes, D. L. (2007). Sequência de Möbius: Resultados a longo prazo, da correção cirúrgica do estrabismo. *Arquivos Brasileiros de Oftalmologia*, *70*, 195-199. <https://doi.org/10.1590/S0004-27492007000200003>
- Verzijl, H. T. F. M., Es, N., Berger, H. J. C., Padberg, G. W., & Spaendonck, K. P. M. (2005). Cognitive evaluation in adult patients with Moebius syndrome. *Journal of Neurology*, *252*(2), 202-207. <https://doi.org/10.1007/s00415-005-0637-y>
- Verzijl, H. T. F. M., van der Zwaag, B., Cruysberg, J. R. M., & Padberg, G. W. (2003). Möbius syndrome redefined: A syndrome of rhombencephalic maldevelopment. *Neurology*, *61*(3), 327-333. <https://doi.org/10.1212/01.WNL.0000076484.91275.CD>
- Verzijl, H. T. F. M., van Es, N., Berger, H. J. C., Padberg, G. W., & van Spaendonck, K. P. M. (2005). Cognitive evaluation in adult patients with Möbius syndrome. *Journal of Neurology*, *252*(2), 202-207. <https://doi.org/10.1007/s00415-005-0637-y>
- Verzijl, H., van der Zwaag, B., Cruysberg, J., & Padberg, G. W. (2003). Möbius syndrome redefined: A syndrome of rhombencephalic maldevelopment. *Neurology*, *61*(3), 327-333. <https://doi.org/DOI:10.1212/01.WNL.0000076484.91275.CD>
- Vitásková, K., & Tabachová, J. (2017). The Evaluation of Orofacial Praxis as an Important Component of Differential Diagnosis in Symptomatic Speech Disorders – the Example of Moebius Syndrome and Autism Spectrum Disorders. *Procedia - Social and Behavioral Sciences*, *237*, 1537-1543. <https://doi.org/doi.org/10.1016/j.sbspro.2017.02.242>
- Zuker, R., Goldberg, C., & Manktelow, R. (2000). Facial Animation in Children with Möbius Syndrome after Segmental Gracilis Muscle Transplant. *Plastic and Reconstructive Surgery*, *106*(1), 1-8.

