

La explotación extensiva del cerdo ibérico, ejemplo indiscutible de producción sostenible, supone la presentación de una serie de patologías parasitarias muy diferentes a las observadas en los sistemas intensivos.

Nematodosis gastrointestinales del cerdo ibérico

E. Frontera, M. Alcaide, M.J. Rodríguez, I.E. Sáenz, D. Reina e I. Navarrete†. Unidad de Parasitología. Facultad de Veterinaria. Universidad de Extremadura. Cáceres.

El método de explotación extensivo del cerdo ibérico, en las dehesas del suroeste español hacen de esta raza porcina un excelente baluarte de las economías y la gastronomía de aquellas zonas donde se crían y donde se consumen con un apreciadísimo valor culinario. Ello es debido a que el animal se ve obligado a la búsqueda de su propio sustento con alimentos vegetales que encuentra en el campo incluyendo, en la época de su maduración, a la bellota; su suplementación con pienso de cereales y leguminosas (si es necesario); el gran ejercicio físico al que es sometido para buscar dicho alimento y el agua, así como las características que aporta la raza a la estructura y composición de su carne. Representa, por tanto, un ejemplo indiscutible de explotación sostenible, en perfecto equilibrio con el medio que le rodea. (Fig. 1).

La explotación de esta raza porcina no va encaminada a la obtención de gran cantidad de kilos de carne para atender la demanda masiva del mercado, sino a la producción de productos de alta calidad y precio, lo que ha propiciado que sea uno de los escasos tipos raciales no mejorados que han so-




Fig. 1.- Cerdo ibérico en plena montanera en las dehesas extremeñas.

breviado a las modernas técnicas de producción porcina.

Precisamente, es ese sistema extensivo de explotación el que le va a conferir al cerdo ibérico unas determinadas características a la hora de padecer sus patologías más habituales, derivadas de las circunstancias físicas de su sistema de vida, tal y como la mayor dificultad para los contagios directos animal-animal o ecosistema-animal, o la menor protección frente a adversidades climáticas, o bien son consecuencia de su evolución en ese hábitat, como es el caso de una mayor rusticidad.

Las helmintosis del porcino ibérico es una causa importante de enfermedades en esta especie animal, directa o indirectamente. Así, en ocasiones el helminto *per se*, una vez que se

rompe el equilibrio parásito-hospedador, es capaz de provocar la presentación de síntomas, síndromes y lesiones, poniendo en juego la vida del cerdo ibérico. En otras ocasiones, el parásito será la causa para que se desarrollen otros patógenos, tanto víricos como bacterianos de otra índole y responsables últimos de la patología que podemos observar. Por último, puede ocurrir y de hecho es frecuente que así sea, que la parasitación por helmintos en distintos órganos y sistemas dé lugar a la disminución de respuesta productiva, consiguiendo auténticamente "comerse" el posible beneficio de la explotación.

En este artículo, y como complemento al publicado recientemente sobre las helmintosis pulmonares, abordaremos el estudio de las helmintosis gastrointestinales más frecuentes e importantes que podemos encontrar en las explotaciones de cerdo ibérico.

Helmintosis gástricas

En el cerdo ibérico se han identificado varios géneros helmínticos cuya localización es la mucosa gástrica. Dada nuestra experiencia, los tres

géneros y especies más habituales son:

Hyostromylus rubidus

Comúnmente se le conoce como "verme rojo del estómago". Es un parásito muy delgado y pequeño, que presenta esa coloración rojiza cuando está en la mucosa gástrica. Con un ciclo biológico directo y muy corto (unas 3 semanas), destaca la posibilidad de desarrollar un periodo de su vida en estado de hipobiosis, cuando las condiciones ambientales no son adecuadas. Su prevalencia en España oscila entre el 0,3% y el 5-6%, encontrándose por las dos Castillas, Andalucía y Extremadura. Los signos y síntomas más comunes en esta parasitosis son piel y mucosas pálidas, apetito variable, anemia, anorexia, polidipsia, vómitos, gastritis y diarrea asociada con pérdida de peso. En hembras gestantes, las larvas inhibidas se activan cerca del parto y pueden ocasionar gastritis severa, contaminando enormemente el ambiente de los cerdos jóvenes. Las hembras también pueden presentar incoordinación, tendencia al decúbito y heces oscuras, con o sin diarrea. No obstante, lo más frecuente de esta parasitosis es la bajada de producción de los animales, sin otra sintomatología más evidente.

Ascarops strongylina

Comúnmente se le conoce como "verme grueso y blanquecino del estómago". Miden hasta 2 cm de largo, teniendo los machos la cola en forma de espiral y con espículas desiguales. El ciclo evolutivo es indirecto, en el que intervienen coleopteros coprófagos (escarabajos peloteros) como hospedadores intermediarios. El período prepatente es de 4 semanas. Con muy baja patogenicidad se ha encontrado en zonas de Extremadura, Andalucía, Salamanca y Zamora (Figura 2).

Physocephalus sexalatus

Comúnmente se le conoce como "verme blanco del estó-

mago". Morfológicamente muy similar al anterior, si bien se diferencia, entre otras características, por la longitud y forma de su apertura bucal y esófago. Presentan también ciclo indirecto, siendo los escarabajos coprófagos sus hospedadores intermediarios. Al igual que con *Ascarops sp.*, se le considera un parásito de baja patogenicidad, apareciendo signos clínicos solamente cuando está en alto número (Figura 3).

Helmintosis de intestino delgado

Ascaris suum

La ascariosis porcina es originada por el nematodo *Ascaris suum*, conocido como el "verme grande redondo del cerdo". Pueden llegar a medir hasta 50 cm (las hembras). (Figura 4).

Los huevos fertilizados son anchos y ovoides y con una pared gruesa mamelonada. Su ciclo evolutivo es directo, con un periodo prepatente de aproximadamente 6 semanas. Desde el punto de vista de su patogenia, *A. suum* ha sido considerado uno de los parásitos más nocivos del cerdo ibérico, estando asociado a pérdidas productivas, mal estado general e incluso muerte. Durante la fase de migración larvaria, es relativamente frecuente observar animales febriles, con tos y respiración abdominal. Además, en su paso por el hígado, las larvas desencadenan una fuerte reacción inflamatoria que se visualiza por las llamadas "manchas de leche" (Figura 5).

Por su parte, los parásitos adultos pueden desencadenar ligeros problemas intestinales, aunque cuando se presentan en un número elevado podrían llegar a producirse obstrucciones y peritonitis. La gravedad de las manifestaciones clínicas se asocia a la edad de los animales (siendo los jóvenes los más afectados), la carga parasitaria, el estado nutricional y sanitario e incluso a la presencia de otras infecciones concomitantes.

Strongyloides ramsoni

Estos parásitos son conocidos vulgarmente como "gusanos hilo" por su pequeño tamaño y su delgadez. El ciclo biológico de *Strongyloides* se caracteriza por la alternancia de fases de vida libre con fases parásitas, constituidas exclusivamente



Figura 2.- Extremo anterior de *Ascarops strongylina*, con su característico esófago en forma de espiral.



Figura 4.- Machos y hembras de diferentes estados de desarrollo de *Ascaris suum*.



Figura 3.- Extremo anterior de *Physocephalus sexalatus*, con una mayor apertura bucal y longitud del esófago que otros nematodos gástricos.

por hembras partenogénicas. La principal patogenia la ocasionan las larvas al penetrar la piel, sobre todo en zonas de axilas, braga y/o interdigitales, pudiendo ocasionar algún enrojecimiento, a modo de petequias puntiformes, que no siempre es percibido, pero sensibiliza al animal que sufrirá, en reinfecciones, una dermatitis urticariforme, pruriginosa e incluso con pápulas. En ocasiones, en el intestino se observan erosiones hemorrágicas o úlceras, que pueden derivar en



Figura 5.- Lóbulo hepático donde se aprecian multitud de manchas de leche por la migración larvaria de *Ascaris suum*.

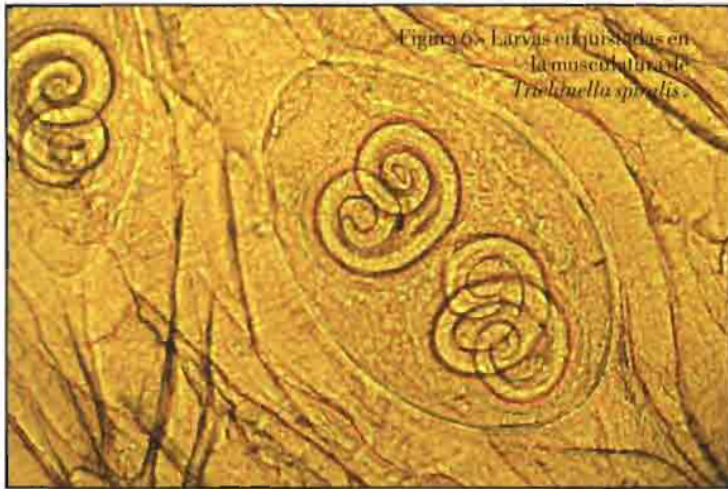

Figura 6.- Larvas enquistadas en la musculatura de *Trichinella spiralis*.

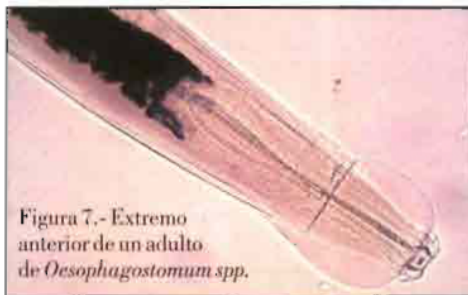


Figura 7.- Extremo anterior de un adulto de *Oesophagostomum* spp.

teritis con diarrea, pérdida de peso, etc.

Trichinella spp.

Este parásito se localiza, en su forma adulta en el intestino, si bien las formas larvianas se hallan enquistadas en la musculatura. Los machos miden 1,5 mm y las hembras hasta 4 mm. Tiene un ciclo autoheteroxeno. El período prepatente es de unos 2 meses. Estos parásitos prácticamente no desencadenan acción patógena, si bien los adultos podría n originar ligero daño por la acción traumática e irritativa cuando penetran las hembras en las glán-

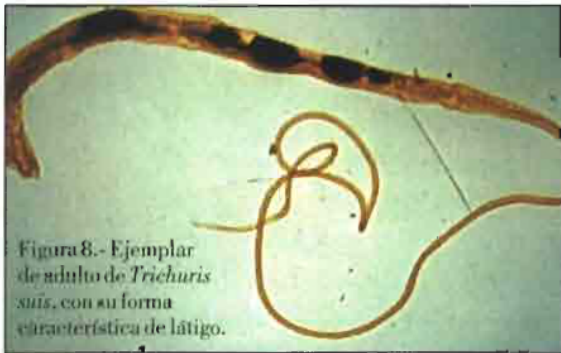

Figura 8.- Ejemplar de adulto de *Trichuris suis*, con su forma característica de látigo.

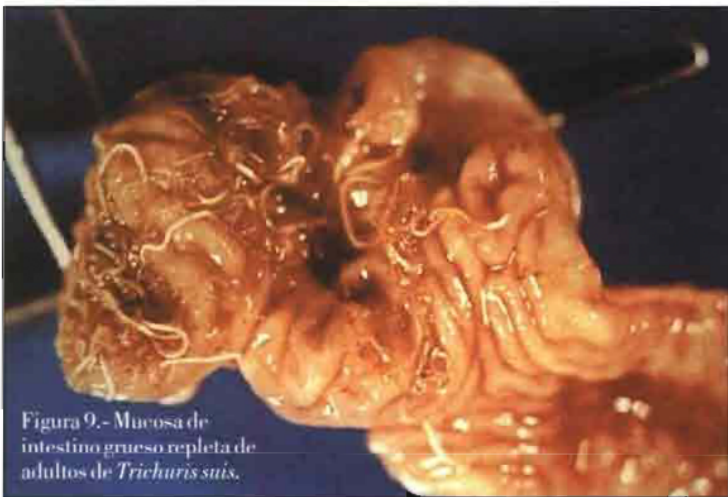

Figura 9.- Mucosa de intestino grueso repleta de adultos de *Trichuris suis*.

dulas de las criptas. La ligera patogenia de las larvas se produce también de forma mecánica y traumática a su entrada y salida de los capilares y a su penetración al sarcolema.

Debido a la baja patogenicidad, los síntomas clínicos en el cerdo ibérico son muy leves, con algunas diarreas, náuseas y vómitos en la fase de infección, luego algunos signos respiratorios y finalmente dolor muscular en la fase de invasión. Sin embargo, lo más normal es que no se observe sintomatología evidente. Lo más importante de esta parasitosis es su carácter zoonótico de transmisión a la especie humana (Figura 6).

Helmintosis de intestino grueso

Oesophagostomum spp.

Debido a que son parásitos que forman nódulos en el intestino, se les conoce vulgarmente como "vermes nodulares del cerdo". Las especies de mayor importancia en el cerdo ibérico son *Oesophagostomum dentatum* y *O. quadrispinulatum*. Son pequeños, sin llegar a alcanzar normalmente los 2 cm.

Epidemiológicamente, es una parasitosis frecuente, tanto en cerdos ibéricos como en jabalíes, que conviven en muchas ocasiones en las mismas explotaciones, siendo más patente en el ganado de recría, de cebo y en los reproductores, incluso más que en lechones. Tienen ciclo directo con infección oral o cutánea.

El periodo prepatente dura normalmente entre 30-45 días, dependiendo de diversos factores. La elevada presencia de larvas en la mucosa puede desencadenar una severa enteritis, con hemorragias y formación de nódulos en ciego y colon.

También puede observarse edema, úlceras y engrosamiento de la mucosa con alteración de las funciones intestinales. Sintomatológicamente aparece enteritis, anorexia y heces hemorrágicas de una consistencia mucóide. Puede darse estreñimiento, seguido

de diarrea, con eliminación de abundante mucus e incluso estrías de sangre (infecciones masivas), alternando con días en que son normales las heces.

No obstante, el descenso de la fecundidad, de la prolificidad y del número de lechones, así como de su vitalidad y resistencia se erigen como los aspectos productivos más afectados en los casos de esofagostomosis (Figura 7).

Trichuris suis

A este parásito se le conoce vulgarmente como "el verme látigo porcino", localizándose en la mucosa profunda del ciego y del colon. Pueden llegar a medir hasta 8 cm (hembras) y los machos se caracterizan por una cola enrollada en espiral (Figura 8).

El ciclo evolutivo es directo, con un período prepatente de 45-50 días. Suele ser más frecuente en los animales de menos de 6 meses, si bien no es raro que puedan estar afectados otros animales de distintas edades.

En el ciego y colon se va a producir una inflamación catarral de aguda a crónica, pudiendo aparecer ulceraciones, petequias y un gran infiltrado celular, junto a heces mucosas, diarreicas, malolientes y a veces hemorrágicas. Hay una pérdida del crecimiento, con bajo índice de transformación, mal aspecto de la piel y general, anorexia, vientre encogido por dolor cólico, edemas en zonas bajas del cuerpo, prolapso rectal y muerte (Figura 9).

Agradecimientos

A la Consejería de Educación, Ciencia y Tecnología de la Junta de Extremadura a través de los proyectos 2PR01A075 y 2PR03A089, por su financiación en los estudios de las parasitosis del cerdo ibérico. Los autores de este trabajo forman parte del grupo "GIPPI" (Grupo de Investigación de las Parasitosis del Porcino Ibérico), incluidos en el CECI (Centro de Estudios del Cerdo Ibérico) de la Facultad de Veterinaria de Cáceres. ●