UNIVERSIDAD DE EXTREMADURA

Tesis Doctoral

"Análisis estructural del tejido especializado de conducción en muerte súbita relacionada con el consumo crónico de cocaína"

Sergio Alama Carrizo

Departamento de Anatomía, Biología Celular y Zoología

Conformidad de los Directores:

Fdo: D. Damián Sánchez Quintana **Fdo:** D. Manuel Salguero Villadiego

2015

UNIVERSIDAD DE EXTREMADURA

D. DAMIÁN SÁNCHEZ QUINTANA y **D. MANUEL SALGUERO VILLADIEGO**, Doctores en Medicina, Catedrático del área de Anatomía y Embriología Humana del Departamento de Anatomía, Biología Celular y Zoología de la Universidad de Extremadura y Director de la delegación de Sevilla del Instituto Nacional de Toxicología y Ciencias Forenses, respectivamente. Como directores de la presente Tesis,

CERTIFICAN:

Que la Tesis Doctoral presentada por **D. SERGIO ALAMA CARRIZO** sobre "Análisis estructural del tejido especializado de conducción en muerte súbita relacionada con el consumo crónico de cocaína" ha sido realizada bajo nuestra dirección, y consideramos que tiene el contenido y rigor científico para ser sometida al superior juicio del Tribunal que designe la Universidad de Extremadura, para optar al Grado de Doctor.

Y para que así conste, y surta los efectos oportunos, expedimos el presente certificado en

Badajoz, a uno de diciembre de 2015.

Fdo. Dr. Damián Sánchez Quintana **Fdo. Dr. Manuel Salguero Villadiego**

A mi mujer y a mi hijo.

AGRADECIMIENTOS

Quiero mostrar mi agradecimiento a los directores de la presente Tesis Dr. Damián Sánchez Quintana y Dr. Manuel Salguero Villadiego ya que sin su enorme ayuda y apoyo no habría sido posible la realización de la presente Tesis Doctoral. Quiero destacar en ambos la gran profesionalidad y pasión que transmiten con su trabajo así como su calidad como personas, la cual he podido confirmar durante todo este tiempo y que no se aprende con libros, congresos o artículos y les hace, desde el modesto punto de vista de este doctorando, aún más grandes.

A Dra. María Cristina Nunes de Mendonça, por su incondicional ayuda para la realización de este trabajo y por su hospitalidad durante mi estancia en el Instituto de Medicina Legal de Lisboa.

Al Profesor Agustín García Nogales, Catedrático de la Universidad en el Área de Estadística e Investigación Operativa, por su colaboración y ayuda en los datos estadísticos de esta Tesis.

A D. Félix Sánchez Ugena, jefe del Servicio de Patología del Instituto de Medicina Legal de Badajoz, un gran compañero y amigo.

A mi madre, por haber hecho posible mi formación como médico forense.

A mi padre, porque me habría gustado que hubieses estado conmigo durante todos estos años. Siempre me acordaré de ti.

Un agradecimiento muy especial para mi mujer y mi hijo, por las muchas horas robadas a la convivencia familiar, ya que sin su apoyo y enorme paciencia durante todos estos años de trabajo, nada hubiera sido posible.

ÍNDICE

ABREVIATURAS VII

I.- INTRODUCCIÓN. PERSPECTIVA HISTÓRICA 1

II.- ESTADO ACTUAL DEL TEMA 9

2.1.- Drogas de abuso y muerte súbita 11

2.2.- Metabolismo de la cocaína y sus metabolitos 12

2.3.- Disposición de la cocaína en el tejido cardiaco 15

2.4.- Estudio de la muerte súbita relacionada con el consumo de cocaína 15

2.4.1.- Reacción adversa a drogas o reacción adversa a sustancias psicoactivas 15

2.4.2.- ¿Cuándo es la cocaína la causa de la muerte? 17

2.4.3.- Otros problemas relacionados con la interpretación de los resultados de la toxicología postmortem de la cocaína 21

2.5.- Mecanismos de acción de la cocaína en el sistema cardiovascular 23

- Inhibición de la recaptación de noradrenalina, adrenalina y dopamina 23
- Bloqueo de los canales de sodio y de los canales hERG de potasio 25

2.6.- Hallazgos anatomopatológicos en el sistema cardiovascular asociados a la cocaína 26

2.6.1.- Miocardio 27

- Remodelación miocárdica 27
- Hipertrofia miocárdica ventricular izquierda 28
- Infarto de miocardio 30
- Miocarditis inducidas por cocaína 32
- Endocarditis 33
- Otras cardiomiopatías 34

2.6.2.- Arterias coronarias 34

- Arterioesclerosis coronaria 34
- Espasmo coronario y disfunción endotelial 35
- Disección coronaria 37
- Aneurisma en arteria coronaria 37

2.6.3.- Enfermedad de los pequeños vasos intramiocárdicos y disminución del flujo de reserva 37

- Hipertrofia e hiperplasia de las células musculares lisas de la capa media 38
- Lisis de la capa media 39
- Hiperplasia intimal 40

2.6.4.- Aorta y otros vasos 41

- Aorta 41
- Vasos cerebrales 41

2.7.- Arritmias cardiacas y muerte súbita en consumidores de cocaína 42

- Remodelación miocárdica 43
- Dispersión QT 44
- Síndrome de Brugada inducido por cocaína 45
- Remodelación e interacción con canales iónicos 45
- Tejido especializado de conducción 49

2.8.- Tejido especializado de conducción cardiaco 50

2.8.1.- Anatomía del tejido especializado de conducción cardiaco 50

- El nodo sinusal (NS) 52
  a) Localización 52
  b) Vascularización 53
  c) Estructura histológica del nodo sinusal 55
- El nodo auriculoventricular (NAV) 58
  a) Localización 58
  b) Vascularización del nodo AV y haz de His 59
  c) Estructura histológica del nodo AV 62

- Haces o tractos especializados internodales 65
- Haz penetrante de His 66
  a) Localización 66
  b) Vascularización 66
  c) Estructura histológica 66

- Rama derecha e izquierda del haz de His 67
  a) Localización 67
  b) Vascularización ramas de His 69
  c) Estructura histológica ramas de His 73

- Red ventricular de Punkinje 74
  a) Localización 74

b) Vascularización 74
c) Estructura histológica 74

2.8.2.- Examen del tejido especializado de conducción 76

- Disección macroscópica para posterior estudio histológico del nodo sinusal 77
- Disección macroscópica para posterior estudio histológico de la unión auriculoventricular 79

2.8.3.- Histopatología del tejido especializado de conducción y muerte súbita 81

a) Hiperplasia fibromuscular de la aNS y aNAV 81
b) Fibrosis adquirida del sistema de conducción 83
c) Lesiones inflamatorias 84
d) Infiltración grasa y depósitos de calcio y amiloide 86
e) Tumores 89
f) Cambios degenerativos 90
g) Anormalidades estructurales 92

III.- MATERIAL Y MÉTODOS 97

3.1.- Material de estudio 99

3.2.- Tinciones histológicas utilizadas 105

3.3.- Estudio estadístico 109

3.4.- Referencias bibliográficas 109

3.5.- Confidencialidad de los datos obtenidos 110

IV.- RESULTADOS 111

4.1.- Nodo sinusal (NS) 114

a) Tamaño del nodo 114
b) Histología del nodo 114
c) Arteria del nodo sinusal 116

4.2.- Nodo auriculoventricular (NAV) 119

a) Tamaño del nodo 119
b) Histología del nodo 119
c) Arteria del nodo auriculoventricular 122

4.3.- Haz de His y su división en ramas derecha e izquierda 126

a) Tamaño del haz de His 126
b) Histología del haz de His 126

c) Histología rama derecha del haz de His 128
d) Histología rama izquierda del haz de His 130

4.4.- Vascularización epicárdica e intramiocárdica 133

a) Vascularización epicárdica 133
b) Vascularización intramiocárdica 134
c) Fibrosis miocárdica 138
d) Desorganización de la arquitectura del miocardio 141

V.- DISCUSIÓN 143

5.1.- Epidemiología e implicaciones sociales del uso de la cocaína 145

5.2.- Sistema de conducción del corazón (SCC) y consumo de cocaína 147

5.3.- Alteraciones vasculares asociadas con el abuso y consumo de cocaína 151

5.4.- Hipertrofia ventricular, desorganización de los miocardiocitos y consumo de cocaína 154

5.5.- Fibrosis del miocardio y consumo de cocaína 156

5.6.- Alteraciones inflamatorias del miocardio y consumo de cocaína 158

VI.- CONCLUSIONES 161

VII.- BIBLIOGRAFÍA 167

ABREVIATURAS

A	Adrenalina
ACD	Arteria coronaria derecha
ACI	Arteria coronaria izquierda
AD	Aurícula derecha
AV	Auriculoventricular
aNAV	Arteria del nodo auriculoventricular
aNS	Arteria del nodo sinusal
aNSA	Arteria del nodo sinusal
BE	Benzoilecgonica
BHE	Barrera remato-encefálica
CaM-KII	Calcio/Calmoludina-kinasa II
CFC	Cuerpo fibroso central
EME	Metil-ecgonina
FP	Fibras de Purkinje
FRF	Fracción de reserva de flujo
GPR	Grosor parietal relativo
HFM	Hiperplasia fibromuscular
HH	Haz de His
HLSI	Hiperplasia lipomatosa del septum interauricular
HVI	Hipertrofia del ventrículo izquierdo
IAM	Infarto agudo de miocardio
K	Potasio
MVI	Masa ventricular izquierda

NA	Noradrenalina
Na	Sodio
NAV	Nodo auriculoventricular
NBC	Necrosis en bandas de contracción
NE	Norepinefrina
NO	Óxido nítrico
NS o NSA	Nodo sinusal
RDHH	Rama derecha del Haz de His
RIHH	Rama izquierda del Haz de His
SCC	Sistema de conducción cardiaco
SM	Septum membranoso
TCC	Tejido especializado de conducción cardiaco
TS	Tracto de salida
VCS	Vena cava superior
V_D	Volumen de distribución
VI	Ventrículo izquierdo
VM	Válvula mitral
VT	Válvula tricúspide
WPW	Wolff-Parkinson-White

I.- INTRODUCCIÓN. PERSPECTIVA HISTÓRICA

La cocaína se obtiene de las hojas del arbusto del Coca (*Erytroxylon coca*), planta originaria de los Andes y que se cultiva en América del Sur, en Indonesia y en algún estado africano[1].

La coca contiene hasta 14 – 17 alcaloides distintos de los que el más conocido y estudiado es la cocaína. Tendremos que partir del conocimiento y el uso de dicha planta en la antigüedad para conocer mejor sus usos y sus efectos, tanto de sus hojas como de su principal alcaloide[1].

El uso de la coca se data en el año 5000 a.C. y se ha observado en restos funerarios del 2500 a.C. Se utilizaba para asistir al finado en la otra vida. Se ha encontrado en la boca de las momias, así como en sacos llenos de hojas y dispuestos junto a los difuntos en sus tumbas[1].

Alrededor del año 1500 a.C. se utilizaba un compuesto líquido elaborado a partir de las hojas de coca como anestésico en cirugía cerebral[1].

Los indios de América masticaban las hojas tanto de tabaco como de coca como sustituto del refrigerio, para elevarse psicológicamente, como si alcanzaran un éxtasis muy leve. Las hojas de coca se empleaban como talismanes y amuletos para prosperar en lides amorosas y otros negocios, sobre todo en ceremonias religiosas[1].

En las grandes caminatas, mascaban hojas de coca, para calmar el hambre y la sed cuando no podían socorrerse con viandas y el agua necesaria y para gozar de cierta euforia. Las distancias se contaban por "cocadas" , es decir, por descansos durante los cuales se volvía a mascar las consabidas hojas de coca cuyo efecto no solía rebasar los tres cuartos de hora. La cocada era tanto una unidad de tiempo como de espacio[1].

En estos países andinos, las hojas eran consumidas bajo la forma de "tabaco de mascar" , se masticaba durante varias horas, anestesiando el aparato digestivo lo que permitía no sentir hambre. Entre los Incas la coca era un manjar, se utilizaba como ofrenda y en múltiples usos medicinales, era tan estimada que durante la

época incaica se utilizaba como moneda, siendo parte importante de los tributos de Inca[1].

Durante la conquista de América la Iglesia intentó suprimir su consumo al considerar que iba unido a rituales religiosos profanos. La conquista de América llevó el consumo a todas las clases sociales, otorgando al clero un diezmo del comercio de la coca. Lo que llevó a que se legalizase oficialmente en el año 1573, aunque en 1613 se llegó a afirmar que excepto para el trabajo la masticación de coca era "una actividad social no autorizada"[1].

En el siglo XVII, sus virtudes estimulantes hacen que parezca muy útil a varios médicos y boticarios españoles al disminuir las fatigas entre los obreros y los soldados[1].

La práctica de mascar coca todavía persiste en algunas zonas de América del sur con la atribución de propiedades tales como la de mitigar el hambre, superar el mal de altura, anular los efectos de las bajas temperaturas e incluso aliviar el dolor de estómago. En la masticación no aparece euforia y el uso desaparece cuando disminuyen los grandes esfuerzos[1].

El naturalista suizo J.J. von Tschudi, escribió un libro denominado *Travels in Perú*, siguiendo y verificando los descubrimientos hechos por Pizarro y tuvo la ocasión de verificar las virtudes de la coca al observar como los porteadores con los que llegó al Perú en 1830 podían pasar cinco días sin tomar alimento alguno y durmiendo muy poco gracias al consumo de coca[1].

A principios del siglo XIX se empezó a observar los efectos del consumo excesivo a largo plazo. No obstante se aseguraba que el consumo moderado no era simplemente inocuo sino conveniente para la salud. La revista Lancet en un artículo de Dowdeswell publicado en 1876, describe los primeros efectos negativos tales como cambios en el pulso y en la temperatura[1].

En el siglo XIX se llegó a afirmar que: " *la coca puede usarse con exceso, como todo lo demás, y ser entonces perjudicial para la salud, pero no deja de ser la droga menos dañina, la más calmante y tónica de las conocidas*". Se subrayó su efecto

exaltador que invocaba la potencia del organismo sin dejar signo alguno de debilidad consecuente[1].

A finales del siglo XIX alrededor de diez millones de indios de América del sur seguían con su costumbre atávica de mascar coca, aunque nadie creía en aquel momento que ese consumo fuese mucho más peligro- so que el hecho de beber café, té o mate[1].

Fue durante el año 1859 cuando el científico alemán de la Universidad de Gotinga, Albert Niemann, aisló el alcaloide principal de la coca: la cocaína. Comercializándose rápidamente como alimento para los nervios, como forma inofensiva de curar la tristeza y tensor de las cuerdas vocales se empleaba por los artistas del Bel canto e incluso una década más tarde se atribuía su uso por parte de las mujeres al otorgarles "*sempiterna vitalidad y hermosura*"[1].

Muy pronto la cocaína llega a alcanzar un prestigio tanto científico como social, que llevará a utilizarla como remedio en algunas enfermedades. Uno de los primeros usos fue la anestesia local. El caso más famoso es el Sigmund Freud que empezó a ensayar durante el año 1880 su uso para el tratamiento de la neurastenia o fatiga nerviosa. Como resultado de estos ensayos el mismo Freud publicó en 1884 una monografía denominada "Über Coca" , en la que valoraba de forma positiva el uso de la cocaína para el tratamiento de enfermedades como la depresión, el nerviosismo, la adicción a la morfina, el alcoholismo, los trastornos digestivos e incluso el asma[1].

Solo un año después de la publicación de Über Coca un neuropsiquiatra vienés, Erlenmeyer, negaba la utilidad terapéutica de la cocaína y advertía sobre sus consecuencias negativas[1].

En el último tercio del siglo XIX aparecen bebidas con cocaína algunas con contenido alcohólico. Entre las primeras que se fabricaron se encuentra la Coca Cola. El origen de esta bebida se debe a J.S. Pemberton, un boticario de Georgia, que vendía esta bebida para tratar los dolores de cabeza, la histeria, la melancolía y con fines tónicos. En su elaboración se empleaban hojas de coca, nueces africanas de cola y una pequeña cantidad de cocaína[1].

Angelo Mariani, químico de Córcega, embotelló y vendió el "Vin Mariani" , a base de cocaína con la indicación de prevención de la malaria, la gripe y "otras enfermedades devastadoras". Thomas Edison y el Papa León XIII fueron fervientes defensores de esta bebida, incluso el Papa prestó su imagen para la etiqueta y concedió la medalla de oro a su inventor. El vino de coca se prefería frente a los extractos, las infusiones o la masticación[1].

En 1885 se registró un producto con la denominación French Wine of Coca, Ideal Tonic, aprovechando el éxito del vino Mariani. Al principio la bebida contenía alcohol que se suprimió ante el establecimiento de la ley seca. Con estos cambios se consolidaba la Coca Cola[1].

En aquel momento y ante la ausencia de estudios serios no se podía afirmar que fuese una droga peligrosa. La compañía farmacéutica Parke Davis empezó a producir productos que contenían cocaína, por ejemplo cigarrillos de coca para las infecciones de garganta. Creían que el "fármaco" podía servir para curar desde los mareos hasta las hemorroides. La firma Merck hacía llegar entre otros Cocaine (clorhidrato de cocaína), que algunos años más tarde se conocería entre los usuarios con el sobrenombre de "la insuperable"[1].

Su popularidad llevó a que la población la utilizase como un tónico, e incluso a que su utilización pasase a la ficción como en el caso de su utilización por Sherlock Holmes que se inyectaba cocaína cuando su mente se quedaba atascada en la resolución de algún caso[1].

En 1903, la extendida opinión pública contraria a las drogas, los perjuicios y los testimonios negativos junto a la reacción adversa de la prensa, aconsejaron eliminar la cocaína por lo que en 1909, la Coca Cola terminó por sustituir la cocaína por cafeína, permaneciendo todos los demás alcaloides de la hoja de coca. En 1920 la Coca Cola se convirtió en la bebida nacional de EE.UU., sobre todo a partir de la aplicación de la ley seca, llegando a servir de cruzada para los metodistas contra el alcohol[1].

En 1978 Coca Cola intentó sacar a la venta un chicle con extractos de coca, como goma de mascar medicinal. La política de Reagan y la competencia de la Pepsi, les hicieron desistir del intento, retirando el extracto de coca que aún

conservaba la Coca – Cola, el fracaso comercial junto con la respuesta popular obligó a los productores a reponer la bebida tradicional con la denominación de Coca- Cola Classic[1].

A principios del siglo XX unos creen que la cocaína es mortífera, otros que es una panacea y otros hablan de su utilidad o inutilidad según personas. En 1910 el presidente William Haward Talf aseguró que el consumo de cocaína era el peor problema de drogas jamás sufrido en Estados Unidos. Las restricciones se incrementaron fuertemente. La cocaína se hizo ilegal en Estados Unidos en el año 1914. En aplicación del Acta Harrison, esta primera ley restringía su uso a usos médicos, prohibiendo todos los demás y exigiendo un registro de personas y laboratorios que la usasen. Las demás naciones se unieron a la medida, tres días antes de estallar la primera guerra Mundial se firmaba la Convención de la Haya (1914) con la propuesta dirigida a todas las Naciones de "controlar la preparación y distribución de opio, morfina y cocaína". Luego fue incorporado al tratado de Versalles (1919) donde se hablaba del uso ilegítimo de ciertas drogas, entre ellas la cocaína[1].

Entre la I Guerra Mundial y la Guerra Civil Española, la cocaína fue la droga con mayor demanda y se utilizaba para dar energías al ejercito. En la España del franquismo el uso de la cocaína también estuvo presente, sobre todo entre personas sin privaciones económicas y con gran afición a la diversión, fue la droga de la "jet" . En Madrid había un grupo de personas de doble moral formado por aristócratas, tonadilleras, artistas y gigolós, además de algún torero y famoso del mundo del cine, teatro, etc... que vivían esa doble vida intercalando su trabajo con veladas de desenfreno y grandes consumos de alcohol y cocaína. También es cierto que la inmensa mayoría de los españoles vivían completamente ajenos a este tipo de "historias" y que las referencias que se tenían sobre el uso de la cocaína siempre estaban relacionadas con algún trágico suceso. En la prensa científica solo se publicaron un par de artículos sobre la cocaína y cualquier suceso era acallado por el tipo de personas que la consumían[1].

La cocaína es uno de los estimulantes naturales del Sistema Nervioso Central, más potentes que se conocen. Actualmente su único uso aceptado en medicina es como anestésico local y vasoconstrictor, aunque no se utiliza

habitualmente en terapéutica, sustituyéndose por fármacos mucho menos tóxicos y peligrosos.

Con el tiempo el su uso de la cocaína se ha ido extendiendo progresivamente, a pesar de su prohibición, hasta alcanzar el momento actual en el que entre un 10 y un 20% de la población de los EE.UU. (entre 30 y 60 millones de personas) afirman haber consumido cocaína al menos una vez, y unos 5 millones de personas en ese mismo país la consumen de forma habitual[2]. Aunque se han descrito complicaciones neurológicas, digestivas, renales, obstétricas y endocrinas por su consumo, es sobre el sistema cardiovascular donde son más frecuentes los efectos nocivos derivados del consumo de esta droga, entre los que se incluyen los siguientes: arritmias y muerte súbita, miocarditis y miocardiopatías, hipertensión y disección aórtica, endocarditis y rotura de aneurismas vasculares cerebrales, edema pulmonar, neumopericardio, aterosclerosis acelerada e infarto de miocardio[3].

La presente Tesis intenta estudiar y describir los aspectos histopatológicos más importantes relativos a las manifestaciones cardiovasculares a nivel del tejido especializado o cardionector del corazón derivadas del consumo de cocaína, tanto en lo que se refiere a sus manifestaciones vasculares como a los efectos sobre los mocitos especializados y sus posibles mecanismos patológicos.

II.- ESTADO ACTUAL DEL TEMA

2.1.- DROGAS DE ABUSO Y MUERTE SÚBITA

El consumo de drogas además de la problemática que generan por su abuso y/o dependencia, también presentan una problemática en relación con aspectos psiquiátrico derivados de su consumo. La mayor parte de las drogas tienen efectos diversos sobre el organismo que en muchos casos son los responsables del fallecimiento.

El Informe Europeo sobre Drogas del año 2013 elaborado por el Observatorio Europeo de las Drogas y las Toxicomanías (EMC-DDA) afirma que al menos 85 millones de europeos han consumido una droga ilegal en algún momento de su vida, lo que supone una cuarta parte de la población adulta. La mayoría declaran haber consumido cannabis (77 millones), siendo muy inferiores las cifras correspondientes a otras drogas como la cocaína (14.5 millones). Se notificaron unas 6500 muertes por sobredosis en 2011, lo que supone un descenso respecto a los 7000 casos de 2010 y los 7700 de 2009. Asimismo se indica que *el consumo de drogas es una de las principales causas de mortalidad entre los jóvenes en Europa, tanto directamente por sobredosis (muertes inducidas por drogas) como indirectamente por enfermedades y accidentes relacionados con las drogas, actos de violencia y suicidios*. Igualmente se afirma que *la causa principal de muerte entre los consumidores de drogas en Europa es la sobredosis, interviniendo en la mayoría de los casos los opiáceos, principalmente la heroína o sus metabolitos*[4]. Sin embargo, las muertes relacionadas con cocaína parecen ser más difícilmente identificables que las relacionadas con opiáceos, y con frecuencia se creen erróneamente que están siempre asociadas a dosis muy altas, sin embargo con mucha frecuencia el fallecimiento está relacionado con una toxicidad crónica y los problemas cardiovasculares que ocasionan, siendo de esencial importancia el conocimiento de sus mecanismos fisiopatológicos[5].

En el Informe Nacional de España de 2012 (con datos de 2011) elaborado por el Observatorio Europeo de las Drogas y Toxicomanías se hace referencia a la

dificultad en la recopilación de la información de las muertes relacionadas con el uso de sustancias psicoactivas en los sistemas de registro rutinarios ya que, en muchos casos son consideradas muertes de origen natural o accidental de naturaleza no tóxica como en infarto agudo de miocardio o accidentes de tráfico ,a pesar de que estas sustancias suponen el factor determinante del fallecimiento. Asimismo, se indica que el policonsumo es el patrón más frecuentemente encontrado entre aquellos cuyo fallecimiento está en relación con el consumo de sustancias psicoactivas[6] .

2.2.- METABOLISMO DE LA COCAINA Y SUS METABOLITOS

La administración de cocaína induce una cocainemia creciente de forma rápida hasta alcanzar un pico máximo y después disminuye su concentración a medida que la droga se va eliminando. Esto da lugar a una gráfica en "V invertida", pero de ramas muy desiguales, representado en la siguiente figura[7].

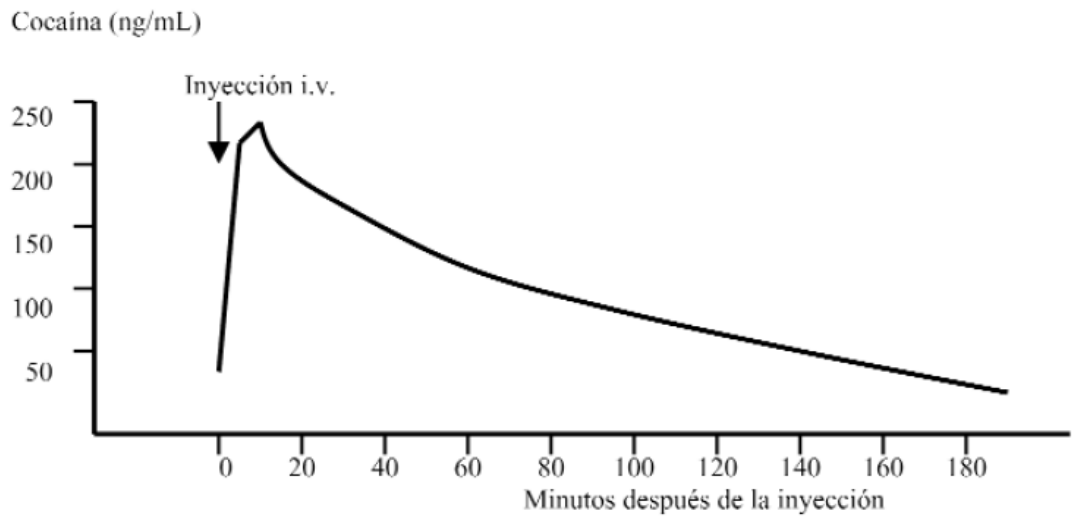

Fig 1.- Concentración sanguínea de cocaína en función del tiempo transcurrido desde su administración. Adaptado de Halpern y cols[8].

La cocaína es rápidamente eliminada del torrente sanguíneo a una velocidad estimada de 2 l/minuto[9] y desaparece con rapidez de la sangre y del organismo. En adultos sanos la cocaína tiene una vida media entre 0,5 y 4 horas,

dependiendo principalmente de si el individuo es un consumidor crónico, que la eliminará más lentamente, o casual[10,11] y determinado en buena parte por la concentración o la actividad de sus colinesterasas, enzimas que participan en las dos vías de degradación de la cocaína a sus metabolitos: a metil-ecgonina (EME) y la benzoilecgonina (BE). La cocaína es en gran parte metabolizada a EME por las colinesterasas presentes en la sangre y en el hígado después de su rápida absorción por el organismo, y es también hidrolizada a BE[12] . La biotransformación a BE es enzimática, catalizada por esterasas, pero también es no enzimática, es decir, de forma espontánea[11]. Ambos metabolitos, BE y EME, tiene una vida media en sangre mucho mayor que la propia cocaína[13], siendo éstas del orden de 4-6 horas y 4 horas, respectivamente[5].

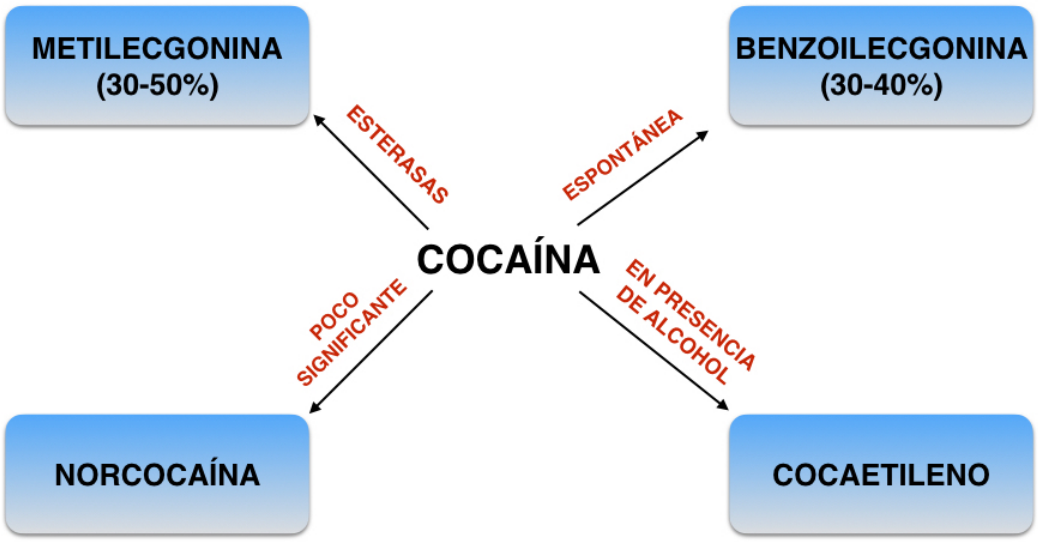

Fig 2.- Vías de metabolización de la cocaína.

Han sido identificados más de una docena de diferentes productos de degradación de la cocaína, pero su presencia parece tener poco interés clínico o forense. Los principales metabolitos de la cocaína que pueden ser encontrados además de la BE y EME, son la ecgonina y norcocaína. Los principales productos de

degradación de la cocaína son la BE y EME, siendo la primera el principal metabolito que aparece en orina[5].

En vida ,la EME circulante es rápidamente convertida a ecgonina, y los niveles de EME generalmente permanecen bastante bajos. Después de la muerte, sin embargo, el metabolismo anaerobio continúa y las condiciones no son adecuadas para la hidrólisis espontánea, por lo tanto cesa la conversión de cocaína a BE y de EME a ecgonina. Al mismo tiempo, la hidrólisis mediada por enzimas continúa, aunque a un ritmo más lento, y la EME continúa acumulándose. El resultado son unos niveles altos de EME y unos niveles relativamente bajos de BE dando por lo tanto una imagen falsa de la situación antes del fallecimiento[14]. Por eso las concentraciones de los metabolitos de la cocaína en sangre no puede usarse para valorar o predecir la toxicidad de la droga porque estas concentraciones postmortales no reflejan necesariamente las que hubo en el momento de la muerte. En definitiva, no pueden ser el elemento principal para determinar la causa de muerte cuando se sospeche la intervención de la cocaína.

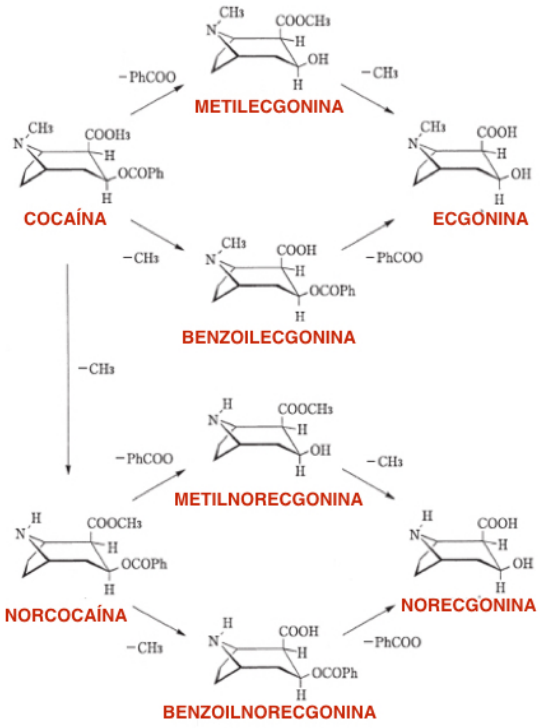

Fig 3.- Vías metabólicas de la cocaína[15]

2.3.- DISPOSICIÓN DE LA COCAÍNA EN EL TEJIDO CARDIACO

Estudios con tomografía por emisión de positrones (PET) en humanos realizados por Fowler et al.[16] y Volkow et al.[17] demuestran una gran captación de cocaína por el corazón inmediatamente a su consumo, disminuyendo estas concentraciones al cabo de pocos minutos. Pero aunque la cocaína rápidamente desaparezca, la inhibición en el transporte de la NA persiste después de que la cocaína haya desaparecido.

Estos hallazgos sugieren que los niveles tóxicos de NA pueden persistir en el corazón durante un tiempo después de que se haya eliminado toda la cocaína. Esto puede explicar los patrones típicos de necrosis inducida por catecolaminas que se ven en los corazones de consumidores[5]. La relativamente alta captación de cocaína por el corazón, a pesar de la rapidez con que ésta es eliminada, hace posible que pueda detectarse ésta en el miocardio en los análisis toxicológicos realizados tras la autopsia, especialmente es consumidores crónicos o en aquellos que han consumido grandes cantidades de la droga[5].

2.4.- ESTUDIO DE LA MUERTE SÚBITA RELACIONADA CON EL CONSUMO DE COCAÍNA

2.4.1.- Reacción adversa a drogas o reacción adversa a sustancias psicoactivas

Cuando fallece un individuo que es consumidor de cocaína, puede haber un solapamiento entre las concentraciones de cocaína en casos de muertes asociadas a cocaína con muertes violentas por otros motivos traumático en las cuales la presencia de cocaína es un hallazgo fortuito. Por lo tanto las concentraciones de cocaína en muertes asociadas a esta sustancia no se distinguen de las concentraciones postmortem de un uso habitual que se descubre tras los análisis realizados, es decir, en lo que podríamos denominar “muertes con drogas”,

debemos investigar si éstas han influido o no y en qué medida. Las drogas pueden ser causa suficiente, necesaria, fundamental o concausa. En ocasiones, serán la causa fundamental y, en otras, simplemente un factor más involucrado y no siempre sólo la dosis nos va a dar la clave. Karch y cols.[18] afirman en sus conclusiones que las alteraciones cardiacas podrían explicar el por qué unas concentraciones de cocaína son letales en unos individuos mientras que en otros no. Asimismo afirma que no puede utilizarse de forma aislada el dato de las concentraciones de cocaína y BE para valorar o predecir su toxicidad. El término de sobredosis debe ser reservado exclusivamente a los casos de muerte por ingesta masiva del tóxico como ocurre en los "body-packers[a]"[19].

Un lego en la materia puede pensar que si uno analiza la cantidad de droga hallada en un fallecido, eso es más que suficiente para conocer la causa de la muerte por drogas, pero nada más lejos de la realidad. Así, por ejemplo, varios autores han intentado relacionar las concentraciones de cocaína y los signos clínicos de intoxicación en los enfermos que acudían a los servicios de urgencias; sin embargo, sus resultados han sido poco esperanzadores. Blaho K et al.[20] investigaron si el conocimiento de la concentración sanguínea de cocaína o de sus metabolitos podía ayudar en el manejo de 111 pacientes que habían acudido a los servicios de urgencias. Las concentraciones de cocaína halladas variaron ampliamente (0,26 + 0,5 μg/mL), lo que impidió encontrar una correlación estadística entre éstas y la gravedad de las manifestaciones clínicas, la necesidad de tratamiento o el pronóstico. Un concepto importante a tener en cuenta es que no existe una concentración de una droga a partir de la cual se considere que existe una sobredosis. Cualquier concentración del tóxico debe ser considerada potencialmente letal pues algunos individuos pueden fallecer con concentraciones sanguíneas bajas del tóxico mientras que otros pueden tolerar dosis mayores sin consecuencias clínicas.

En todo caso debemos tratar de realizar una investigación lo más exhaustiva posible y no únicamente desde la mesa de autopsias, sino desde una posición mucho más dinámica y multidisciplinar, investigando, por supuesto, las

[a] También conocido como mulas. Se trata de personas que esconden dentro de su cuerpo drogas ilegales bien protegidas con fines de tráfico.

circunstancias previas al fallecimiento. En el siglo XXI no es posible pretender que el trípode -policía judicial, policía científica y médico forense- funcione sin una estrecha colaboración y comunicación. Cuando nos encontramos con la presencia de drogas involucradas en un fallecimiento, debemos tener un especial cuidado en la interpretación de los elementos que vamos a manejar. Tienen gran interés las declaraciones de posibles testigos, los datos objetivos de la investigación, los indicios de la escena y del levantamiento del cadáver y los hallazgos de la autopsia, así como las pruebas complementarias, pero todos cobran sentido en su conjunto, analizados globalmente y desde el conocimiento de la realidad de forma total, no parcial.

2.4.2.- ¿Cuándo es la cocaína la causa de la muerte?

Los cambios crónicos en el corazón y cerebro causados por el uso a largo plazo de cocaína pueden justificar el fallecimiento, aunque, tal y como ya se ha comentado, las concentraciones en sangre postmortem no sean muy altas. El uso de drogas como la cocaína está cada vez más extendido en nuestra sociedad, y cada vez es más frecuente encontrar niveles bajos de cocaína y sus metabolitos en los análisis postmortem que se realizan, no indicando esto que la causa de la muerte haya sido la cocaína, simplemente nos indica que el sujeto a estado expuesto ambientalmente a esta sustancia o, a lo sumo, que ha consumido cocaína durante la última semana de vida[5]. Por lo tanto, un dato aislado como los niveles de cocaína en sangre no pueden ser usados para explicar la causa de la muerte, excepto en casos de muertes asociadas a sobredosis masivas[21] como los “body-packers” a los que hicimos referencia anteriormente.

Existe una excreción prolongada de cocaína a través de la orina en consumidores crónicos[22] procedente de su almacenamiento en reservorios como la piel y la grasa[23], ello explicaría la existencia de muy bajas concentraciones de cocaína o sus metabolitos en muestras postmortem. En ausencia de cambios histopatológicos, Karch[5] afirma que niveles de cocaína en sangre menores de 50 ng/ml no deben ser considerados como causa de muerte. Sin embargo, si hay hipertrofia miocárdica, focos de fibrosis y enfermedad microvascular, entonces la

cocaína sí puede ser considerada causa de muerte, incluso con niveles en sangre de sólo 1 ng/ml.

Genéricamente, debemos resaltar que las cocainemias halladas en los cadáveres son extremadamente variables y que lo mismo ocurre con muchas otras sustancias, por lo que tenemos que concluir que las determinaciones postmortales aisladas de muchas drogas no pueden usarse de forma aislada para evaluar o predecir su toxicidad y su posible papel en el fallecimiento. Las concentraciones postmortales no siempre pueden usarse para estimar o predecir la toxicidad real de una droga en un paciente, puesto que además determinados metabolitos no reflejan necesariamente los valores que hubo en el momento de la muerte. En definitiva, no puede ser el elemento principal, esencial o único para determinar la causa de la muerte, y, por lo tanto, su etiología médico-legal. Así, Ladrón y Moya insisten en su libro[24] en la variabilidad de las dosis de cocaína que causarán efectos tóxicos: en general, se estima que dosis de cocaína superiores a 10-20 mg pueden producir acciones graves en un sujeto adulto. Sin embargo, la aspiración nasal de dosis superiores a los 200-300 mg no produce acciones peligrosas en toxicómanos. No es infrecuente que se refiera el consumo de 2-3 g en 24 horas, sin que los signos tóxicos escapen a la esfera psíquica. La dosis letal se estima que es próxima a 1g por vía intranasal aunque algunos adictos crónicos, en particular los fumadores de cocaína base, toleran cantidades superiores como 5-15 g por vía oral y 200 mg por vía intravenosa. Tampoco hay una metodología fiable y segura en base a la cual una medida aislada de un compuesto pueda ser utilizado para predecir cual fue su concentración antemortem. No es cierto, por lo tanto, el argumento de que el sujeto consumió cocaína poco tiempo antes del momento de la muerte sólo porque la concentración de cocaína en sangre postmortem es alta y la concentración de sus metabolitos es baja. Sin embargo, la anterior afirmación sí tiene utilidad cuando la medición se hace en cerebro, y esto es así porque la BE no cruza la barrera hemato-encefálica (BHE) pero la cocaína sí lo hace libremente, por lo tanto toda la BE detectada en cerebro ha sido producida allí[5]. Por lo tanto, altas concentraciones de cocaína en cerebro junto con concertaciones bajas o ausentes de sus metabolitos indican un consumo reciente, mientras que la presencia de BE

junto con bajas concentraciones o ausencia de cocaína sugieren un uso crónico o un consumo relativamente diferido[25,21].

Fenómenos como la tolerancia, la pureza de la droga consumida y otros factores pueden influir tanto en la causa real de la muerte, como en su etiología médico-legal. La tolerancia es una de las razones por la que el valor aislado de las concentraciones en sangre no puede ser utilizado para determinar la causa de la muerte[26,27].Niveles en sangre de 5000 ng/ml pueden ser descubiertos como un hallazgo fortuito, y aunque los niveles sean superiores no pueden garantizar el fallecimiento y, en consumidores crónicos con corazones patológicos, no se puede confirmar un limite de concentración por debajo del cual no haya peligro de muerte súbita. Las alteraciones anatómicas producidas como consecuencia de un consumo crónico de cocaína pueden persistir de forma indefinida a pesar de que después se cese su consumo. Estos cambios pueden ser la causa de la muerte, incluso cuando no se detecta cocaína o sus metabolitos en los estudios toxicológicos[5].

En algunos casos las concentraciones en sangre postmortem pueden ser usadas para identificar muertes asociadas a toxicidad aguda. La primera vez que un sujeto consume cocaína puede producir un infarto agudo de miocardio debido al espasmo coronario, particularmente en aquellos casos en los que subyace una enfermedad en arterias coronarias. La cocaína produce un aumento de la tensión arterial y ello puede ocasionar una ruptura de un aneurisma en fresa o de una malformación arteriovenosa preexistentes. La parada cardiaca puede ser otra manifestación de toxicidad aguda, pero por regla general sólo ocurre a muy altas concentraciones (>20mg/l) como en los body-packers[5].Todos los anestésicos locales tienen un efecto tóxico en el miocardio y pueden causar una disminución del gasto cardiaco[28], dando lugar a un infarto o paro cardiaco secundario a un bloqueo en los canales de iones sodio[29-31]. El consumo crónico de cocaína debido a los cambios fisiopatológicos que ocasiona da lugar a procesos histológicos de remodelación miocárdica, los cuales favorecen la posibilidad de muerte súbita. Los procesos de remodelación miocárdica se caracterizan por hipertrofia de miocitos, pérdida de miocitos por necrosis (dando lugar a una fibrosis miocárdica) o apoptosis. Todo ello se manifiesta como cambios en el tamaño, forma y en el

normal funcionamiento del corazón[32]. La cocaína activa la calcio-calmodulina kinasa II y causa hipertrofia de los miocardiocitos, así como una elevación de la concentración del calcio intracitosólico, dos acciones que favorecen la muerte súbita de causa arritmogénica. El bloqueo de los canales de sodio se considera el principal mecanismo de acción tóxica que favorece la aparición de una muerte súbita[30,31].

Se ha sugerido que la cocaína induce muerte celular por apoptosis en el corazón tanto adulto como fetal, debido al incremento del estrés oxidativo y la posterior activación de una enzima (proteína quinasa p38 activada por mitógenos)[33]. El grado de hipertrofia miocárdica que se observa en los consumidores de cocaína no es muy marcado (menos de un 10% por encima del peso), y por ello es probable que pase desapercibida. La única forma de hacer el diagnóstico es comparando el peso del corazón del cadáver con unas tablas de valores medios[34]. La hipertrofia miocárdica, de forma aislada, no necesariamente aumenta la posibilidad de muerte súbita, sino que es sólo cuando el músculo hipertrofiado esta hipoperfundido, como ocurre en individuos con hipertrofia concéntrica[5]. Por ello, es un error no examinar microscópicamente el corazón en los consumidores crónicos de cocaína, ya que pasaríamos por alto la patología existente en la microcirculación en las arterias intramiocárdicas con engrosamiento de la media y estenosis de la luz del vaso. Estas alteraciones pueden conllevar una isquemia miocárdica[35].Este miocardio hipoperfundido a consecuencia de la patología de la microcirculación unido a un aumento en el tamaño de los miocitos, aun en ausencia de patología en arterias epicárdicas, pueden producir muerte súbita[36,37]. Por consiguiente, podemos concluir que la existencia de una historia de importante consumo de cocaína junto con la presencia de patología miocárdica típica, sugieren que la causa de la muerte es la cocaína, aunque las determinaciones toxicológicas sean negativas porque no haya consumido en el momento del fallecimiento o en horas previas.

2.4.3.- Otros problemas relacionados con la interpretación de los resultados de la toxicología postmortem de la cocaína

Como hemos comentado con anterioridad un valor de la concentración de cualquier droga en toxicología postmortem no puede ser interpretada de forma aislada sin un completo examen de otras circunstancias relevantes, y eso es así fundamentalmente por tres razones fundamentales:

- **Tolerancia a la cocaína** , tal y como ya se ha hecho referencia, es una causa por la cual un valor aislado de concentración de una droga no tiene utilidad por sí mismo para determinar la causa de la muerte, ya que el desarrollo de esta tolerancia da lugar a que la sintomatología de cada individuo sea muy variada con las mismas concentraciones de una sustancia.
- **Inestabilidad en un medio postmortem**. La cocaína no es solamente convertida en sus metabolitos mediante reacciones metabólicas de hidrólisis en el periodo antemortem, sino que en el periodo postmortem sufre un rápido proceso de bioconversión que altera sus concentraciones[14].
- **Redistribución de la cocaína en un medio postmortem.** Este proceso afecta a las concentraciones de todos los xenobióticos en el periodo postmortem como resultado de una difusión de la droga desde lugares donde se encuentra a mayor concentración hacia otros con menor concentración después de la rotura de las membranas celulares y la eliminación de las barreras anatómicas. Este proceso es particularmente significativo para las drogas con una alta liposolubilidad o con altas concentraciones tisulares en relación con la concentración en sangre cogida del corazón[27]. Así, las drogas con un mayor volumen de distribución son el tetrahidrocannabinol y la metadona, mientras que la cocaína muestra un bajo volumen de distribución.

La sangre venosa periférica (femoral o de otros vasos periféricos) muestran menos cambios en la concentración de una determinada droga, siendo por lo tanto las zonas de elección para la toma de muestras, mientras que en la sangre tomada de la región torácica o abdominal se verán unas concentraciones más altas de la

droga en el periodo postmortem[27]. Esta circunstancia está prevista en la Orden JUS/1291/2010 , de 13 de mayo, por la que se aprueban las normas para la preparación y remisión de muestras objeto de análisis por el Instituto Nacional de Toxicología y Ciencias Forenses. Por eso, para el estudio toxicológico postmortem es necesario la recogida de sangre de cavidades cardiacas y sangre venosa periférica, así como en otros fluidos biológicos (líquido pericárdico, humor vítreo, orina y bilis)[38].Pero este fenómeno de distribución postmortem no está limitado solamente a la sangre, sino que también afecta a los tejidos, y así, según los estudios realizados por Pounder DJ et al.[39] sobre la difusión postmortem de drogas desde el estómago a otros órganos, observó que en varios casos existía acumulación de éstas en la región posterior izquierda del hígado y, en menor medida, en el lóbulo inferior del pulmón izquierdo. Este autor afirma que existen gran cantidad de variables incontrolables que influyen en la acumulación de la droga en una localización determinada como son el intervalo postmortal, condiciones de refrigeración del cuerpo antes de la autopsia y la posición cuerpo.

Las concentraciones de drogas estimulantes como las anfetaminas y la cocaína, son propensas a aumentar después de la muerte[40,41]. Siempre que la sangre permanezca líquida, las drogas secuestradas en los pulmones rápidamente se redistribuyen en la circulación venosa pulmonar, y por lo tanto también dentro de las cavidades izquierdas del corazón. Debido al gran aporte de sangre a los pulmones, la concentración absoluta de la droga en la circulación pulmonar será mayor que en otros órganos. Después de la muerte, las drogas temporalmente secuestradas en la circulación pulmonar pueden difundirse a través de la pared delgada de las venas pulmonares, elevando de forma falsa las concentraciones sanguíneas en el ventrículo izquierdo[42]. Por lo tanto, la sangre de cavidades izquierdas nunca debe ser utilizada para determinaciones toxicológicas porque las concentraciones registradas serán probablemente más altas que las existentes en el momento de la muerte. La muestra de sangre tomada en la cavidad ventricular derecha es improbable que esté sujeta al aumento de concentraciones postmortem de la droga que se produce en las cavidades izquierdas, y la sangre venosa femoral aún menos[27].

2.5.- MECANISMOS DE ACCIÓN DE LA COCAINA EN EL SISTEMA CARDIOVASCULAR

Los principales mecanismos de acción de la cocaína sobre el sistema cardiovascular son dos:

- Inhibición de la recaptación presináptica de noradrenalina (NA), adrenalina (A) y dopamina.
- Bloqueo de los canales de sodio (Na) y de los canales HERG de potasio (K).

▪ INHIBICIÓN DE LA RECAPTACIÓN PRESINÁPTICA DE NA, A y DOPAMINA

La cocaína, como el resto de las drogas estimulantes (anfetaminas y derivados), alteran el metabolismo de las catecolaminas aumentando sus niveles hemáticos. Los efectos de las catecolaminas sobre el sistema cardiovascular se llevan a cabo por medio de unos receptores específicos, fundamentalmente los α_1-adrenérgicos situados en los vasos sanguíneos, los α_2-adrenérgicos que se encuentran en los vasos sanguíneos y las neuronas, y los β_1-adrenérgicos del corazón. La principal catecolamina a nivel cardiaco es la norepinefrina o noradrenalina (NA), que dentro de la circulación local cardiaca asume funciones de neurotransmisor. La cocaína impide la recaptación y la metabolización de la NA por lo que ésta pasa al torrente circulatorio actuando entonces como una hormona circulante sobre sus receptores específicos y no como un neurotransmisor[5].

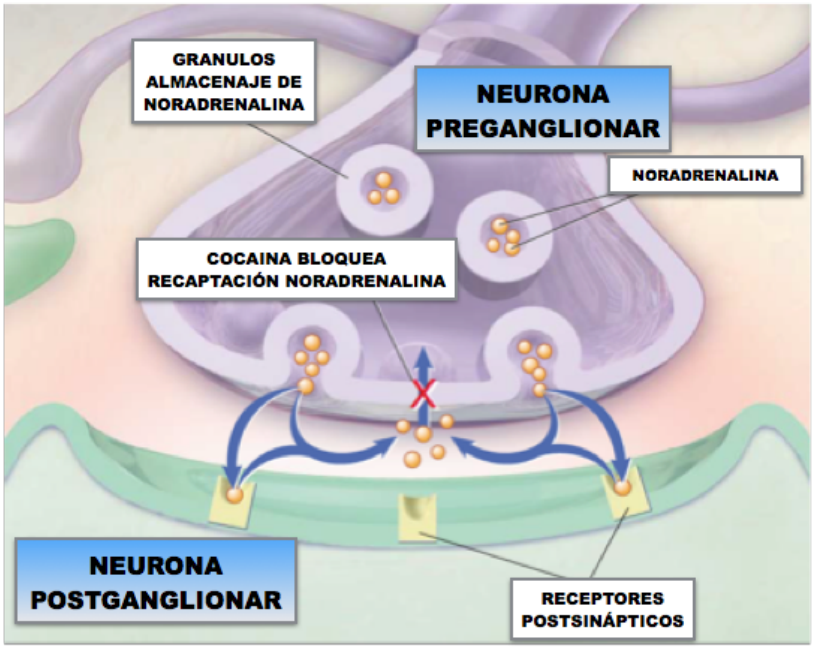

Fig 4.- Mecanismo por el cual la cocaína altera el tono simpático. La cocaína bloquea la recaptación de noradrenalina por la neurona presináptica (X roja), dando lugar a un aumento de la concentración de este neurotransmisor en los receptores postsinápticos[43].

Además, a través de su efecto estimulante sobre el sistema nerviosos central, la cocaína induce un aumento de la síntesis y liberación de adrenalina (A) por las glándulas suprarrenales. Los altos niveles de A y NA circulantes se convierten en catecolaminas oxidadas denominadas ortoquinonas, destacando el adrenocromo y el noradrenocromo derivados de la oxidación de la A y NA respectivamente[44]. En este proceso de oxidación de las catecolaminas, ya sea por oxidación espontánea en el torrente sanguíneo o por la acción de diversas enzimas como la mieloperoxidasa, se generan además radicales libres derivados del oxigeno. La lesión endotelial se produce por la suma de la acción de catecolaminas oxidadas y de los radicales libres derivados del oxigeno sobre las células endoteliales. Aunque existen otros mecanismos bioquímicos capaces de lesionar las células endoteliales en situaciones de hiperadrenergia, este es el más destacable en los consumidores de cocaína[45]. Por otra parte la lesión endotelial ocasionada por el consumo de cocaína va a provocar que disminuya su efecto barrera produciéndose un aumento del paso de lipoproteínas y por lo tanto un proceso de arterioesclerosis acelerado[46].

La activación del sistema nervioso simpático unido a la inhibición de la recaptación presináptica de adrenalina y noradrenalina produce a una hiperestimulación adrenérgica, dando lugar a dos acontecimientos[46]:

- Taquicardia: mediante la estimulación del NS.
- Vasoconstricción coronaria: afectando tanto a las arterias epicárdicas como a las pequeñas arteriolas intramiocárdicas.

▪ BLOQUEO DE LOS CANALES DE SODIO Y DE LOS CANALES HERG DE K

La cocaína es capaz de bloquear los canales de sodio (efecto estabilizante de membrana o anestésico local), que se produce a bajas concentraciones; y los canales HERG de potasio (nombre procedente de las siglas correspondientes a su denominación en inglés "human ether-a-go-go-related gene"), que da lugar al síndrome QT-largo debido a mutaciones genéticas, pero también tras la administración de cocaína, como un efecto secundario indeseado. Esta capacidad de bloqueo de los canales iónicos tiene una importancia fundamental en la aparición de cuadros de arritmia asociada al consumo de esta droga, como veremos con posterioridad, debido a la gran alteración que puede provocar en la génesis y la propagación del impulso cardíaco.

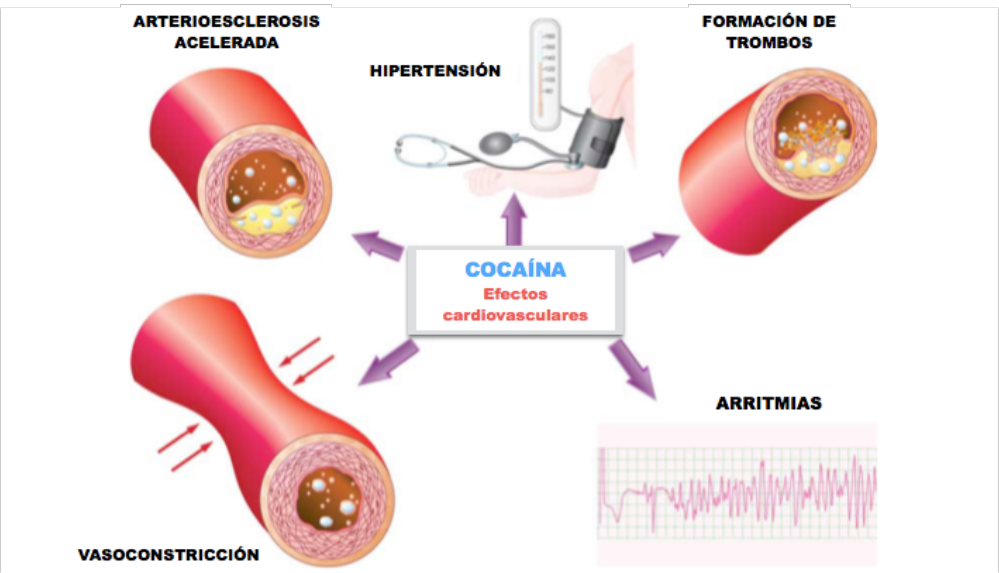

Fig 5.- Complicaciones cardiovasculares asociadas a la cocaína[47]

Sin embargo, se ha sugerido que la isquemia e infarto de miocardio relacionada con la cocaína es multifactorial, y es debido a una combinación de los siguientes factores como:

- Aumento de la demanda de oxígeno por el miocardio en un contexto de suministro limitado o fijo[48].
- Vasoconstricción marcada de arterias coronaria[48].
- Aumento de la agregación plaquetaria y formación de trombos[49,50].

Asimismo, la hipertrofia ventricular izquierda, la enfermedad arterial de pequeños vasos y la fibrosis miocárdica son con frecuencia observadas en sujetos consumidores de cocaína. En estos sujetos cocainómanos, una arritmia cardiaca podría ser la causa de muerte, mientras no se demuestre alguna otra etiología en el examen postmortem[47].Esta conclusión puede ser razonable, debido al efecto que la cocaína tiene de bloqueo de los canales de sodio y los canales HERG de potasio. Frecuentemente su consumo se asocia a episodios de estrés emocional o físico y, en general, a la liberación de adrenalina por las terminales nerviosas que inervan el músculo cardíaco lo que puede producir prolongaciones del intervalo QT, "torsades des points" ,que literalmente significa puntas retorcidas, y se refiere a una taquicardia ventricular específica, anomalías electrocardiográficas con patrón Brugada, taquicardia ventricular, fibrilación ventricular y asistolia[43].

2.6.- HALLAZGOS ANATOMOPATOLÓGICOS EN EL SISTEMA CARDIOVASCULAR ASOCIADOS A LA COCAÍNA

Desde un punto de vista histopatológico, la cocaína está asociada con alteraciones en la estructura del miocardio[51]. La cocaína produce enfermedad vascular, siendo la muerte súbita la manifestación más evidente. En general hay poca diferencia entre la patología vascular debida a cocaína de la patología vascular natural, y ninguna alteración aislada es en absoluto diagnóstica para la cocaína[5]. La cocaína eleva la presión sanguínea y los corazones de los

cocainómanos presentan muchas de las características observadas en los corazones de los pacientes hipertensos. En la hipertensión, y presumiblemente en los consumidores de cocaína, el resultado es la disminución del aporte de oxígeno al miocardio con la aparición de lesiones derivadas como la fibrosis miocárdica y depósitos perivasculares de tejido conjuntivo secundario a necrosis de grupos de miocardiocitos, lo que conlleva una disminución de la fracción de reserva de flujo (FRF), la cual constituye un índice de la repercusión fisiológica de una estenosis coronaria y está definida por la relación entre el máximo flujo sanguíneo en una arteria estenótica y el máximo flujo normal[5,52].

En estos último años se ha demostrando de manera más aparente que la perfusión miocárdica puede estar disminuida incluso en ausencia de enfermedad oclusiva de las arterias coronarias epicárdicas. El grado de estenosis medido en corte transversal de las arterias epicárdicas, no debe ser siempre utilizado para proporcionar una evaluación precisa del grado de perfusión miocárdica. Se ha demostrado que el engrosamiento de la capa media de las pequeñas arterias intramiocárdicas en consumidores de cocaína puede conducir a una insuficiencia coronaria. Una disminución significativa de la fracción de reserva de flujo podría explicar algunos de los numerosos cuadros de dolor torácico con escasa o nula evidencia de isquemia observados en las salas de urgencias en consumidores jóvenes de cocaína[5,52].

Con el fin de esquematizar este apartado de forma clara, dividiremos los diferentes hallazgos anatomopatológicos en los siguientes epígrafes: miocardio, arterias coronarias, aorta y otros vasos y tejido especializado de conducción.

2.6.1.- MIOCARDIO

- **REMODELACIÓN MIOCÁRDICA**

Este término fue introducido para describir los cambios que se observaban en el corazón después de la recuperación de un infarto de miocardio, pero en la actualidad se utiliza en un sentido más amplio para describir las alteraciones miocárdicas secundarias al abuso de sustancias estimulantes, isquemia, hipertensión o el envejecimiento, pues es la forma que tiene el corazón de

adaptarse a las nuevas condiciones de trabajo, bien sea por sobrecarga de presión o de volumen[5]. La remodelación afecta a los miocitos, al tejido conjuntivo de soporte y a los canales iónicos, iniciándose con la aparición de la muerte de los miocardiocitos y un aumento del tejido conjuntivo intersticial y fibrosis ventricular[53,55].Esta fibrosis suele ser muy marcada en consumidores de cocaína, lo que supone un sustrato morfológico para arritmias letales[56].

- **HIPERTROFIA MIOCARDICA VENTRICULAR IZQUIERDA**

La hipertrofia del ventrículo izquierdo (HVI) es la lesión de órgano diana más frecuente en casos de hipertensión arterial y es, después de la edad, el principal factor predictivo de complicaciones cardíacas y cerebro-vasculares , de hecho la hipertrofia cardiaca por sí misma, aún cuando no se consuma cocaína, incrementa severamente el riesgo de muerte súbita cardiaca[57,58]. La hipertrofia fisiológica que se produce en deportistas está caracterizada por una organización normal de la estructura cardiaca con una función cardiaca normal o incluso mejorada. Esta circunstancia dista mucho de la hipertrofia patológica del corazón que está asociada comúnmente a alteraciones genéticas, fibrosis, disfunción cardiaca e incremento de la mortalidad[5]. La HVI se desarrolla en función de un doble mecanismo[59]:

a. Hemodinámico: el incremento de la presión arterial determina un aumento de la presión intraventricular y del estrés de la pared del ventrículo, factores ambos que estimulan la síntesis proteica y la síntesis local de sustancias tróficas.

b. No hemodinámico: fundamentalmente hormonales, como la noradrenalina a través del estímulo de receptores adrenérgicos, la angiotensina II mediante la estimulación de los receptores AT1 o la aldosterona, que parece intervenir en los mecanismos de fibrosis miocárdica. En función de la medición ecocardiográfica de la masa ventricular izquierda (MVI) y del grosor parietal relativo (GPR), existen cuatro grupos de geometría del ventrículo izquierdo como se refleja en la Tabla 1.

Clasificación de la HVI en función de los parámetros ecocardiográficos

Tipos	Características
a. Normal	Donde tanto la MVI como el GPR se encuentran dentro de límites normales. Un 45-55% de los hipertensos presenta un patrón normal.
b. Remodelado Concéntrico	En el que la MVI es normal pero el GPR es superior a 0.44; afecta al 12-17% de los pacientes.
c. Hipertrofia Excéntrica	Cuando la MVI está aumentada y el GPR es normal; está presente en el 18-24% de los sujetos.
d. Hipertrofia Concéntrica	En la cual la MVI y el GPR están aumentados. Aún siendo el patrón característico de la HTA, sólo afecta a un 9-16% de la población hipertensa.

GPR = grosor parietal relativo. MVI = masa ventricular izquierda

Tabla 1.- Clasificación de al HVI en función de los parámetros ecocardiográficos[59]

Las implicaciones pronósticas de los diferentes tipos de hipertrofia del ventrículo izquierdo, no han sido definitivamente aclaradas hasta el momento actual. En general, la hipertrofia concéntrica se asocia con un peor pronóstico[60]. La concéntrica tendría un mayor riesgo relativo para el desarrollo de cardiopatía isquémica[5], mientras que la hipertrofia excéntrica se produce en las insuficiencias valvulares y tendría un mayor riesgo relativo para el desarrollo de insuficiencia cardíaca congestiva. Se ha demostrado como la hipertrofia concéntrica se asocia con un riesgo mayor de embolia o ictus que la excéntrica[61].

La causa de la hipertrofia en consumidores de cocaína podría estar en relación con la elevación transitoria de la presión arterial después del consumo (sobrecarga de presión)[62], la estimulación de receptores α-adrenérgicos[63] y la activación de la calmodulina Kinasa (CaM-KII), la cual es necesaria para la homeostasis del Ca^{2+} y recaptación en los cardiomiocitos. Un aspecto importante es que la hipertrofia en estos casos es concéntrica, y ésta sí supone un aumento en el riesgo de muerte súbita[64]. Esto es así porque la hipertrofia miocárdica concéntrica es isquémica[5]. La HVI es una consecuencia reconocida del consumo

crónico de cocaína y esto puede aportar un sustrato para el desarrollo de isquemia miocárdica[63,65]. A medida que el corazón se hipertrofia, la perfusión de los miocitos y la fracción de reserva de flujo disminuyen[66], siendo el resultado una hipoperfusión subendocárdica[67], especialmente en situaciones donde hay una alta demanda de oxígeno. En cuanto al peso del corazón de los consumidores crónicos de cocaína la literatura médica ofrece datos contradictorios. Algunos estudios informan la existencia de un aumento en el peso del corazón[68,18,69] mientras que en otros estudios no se observan diferencias[70]. Virmani et al.[71] informó un aumento del peso del corazón en un 20% de los casos, y Dressler et al.[72] encontraron que el 50% de los adictos a la cocaína tienen pesos del corazón mayores de 450g.

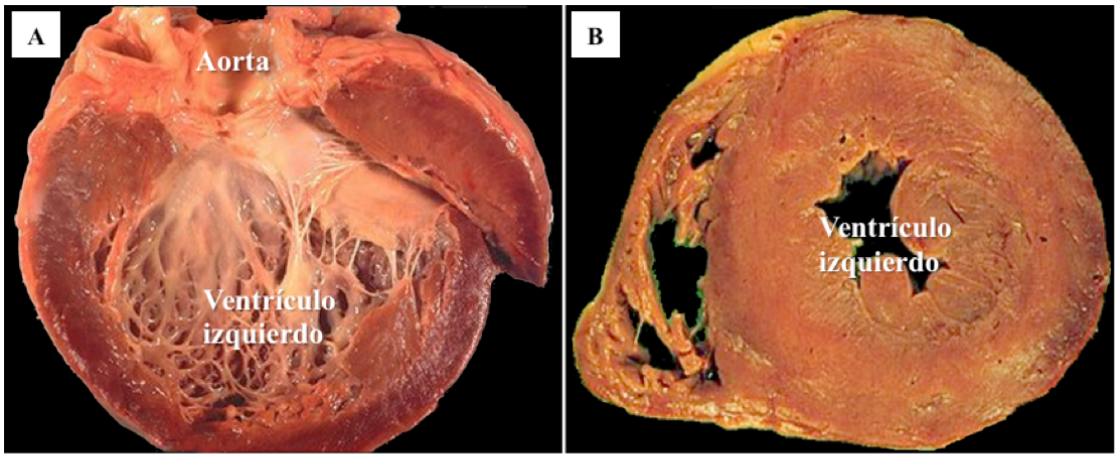

A: Hipertrofia excéntrica B: Hipertrofia concéntrica

Fig 6.- Imágenes cedidas por el Dr. Sánchez-Quintana

- **INFARTO DE MIOCARDIO**

Los consumidores de cocaína, incluso aquellos sin otros factores de riesgo, inmediatamente después del consumo tienen transitoriamente un aumento del riesgo de un infarto agudo de miocardio (IAM)[73]. Se ha sugerido que esto se debe como consecuencia del efecto simpaticomimético de la cocaína y el espasmo de las arterias coronarias, pero otros mecanismos también pueden contribuir como la vasculitis, la aceleración de la aterosclerosis, exacerbación de lesiones preexistentes en arterias epicárdicas, enfermedad de la microcirculación e interacción con los canales iónicos polimórficos[5].

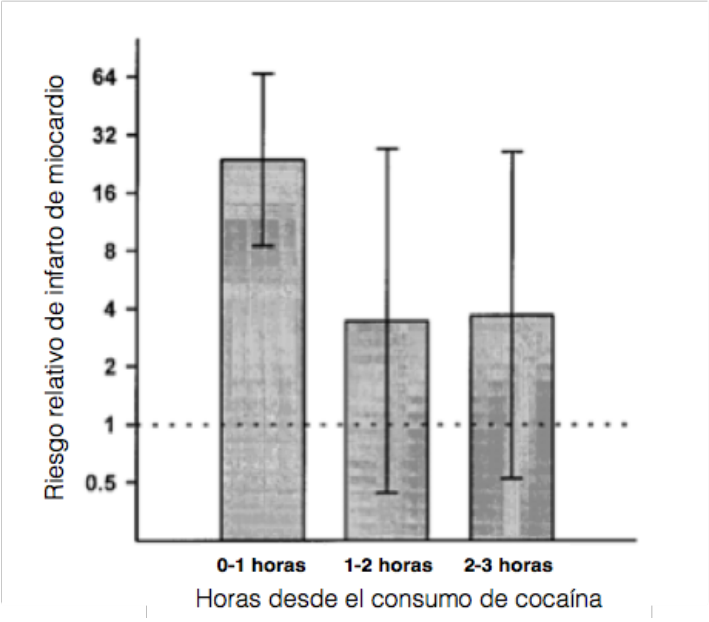

Fig 7.- Riesgo relativo de infarto de miocardio tras el consumo de cocaína[73]

El examen microscópico de los miocitos dañados de forma irreversible por este daño isquémico ocasionado por la cocaína, a pesar de la posible reperfusión posterior, presentan en muchas ocasiones necrosis con bandas de contracción, que tan sólo son bandas transversales intensamente eosinófilas compuestas por sarcómeros hipercontraídos e intensamente agrupados, probablemente fruto de la contracción exagerada de las miofibrillas en el instante de restablecerse la perfusión. Por lo tanto esta reperfusión post-infarto altera la morfología de las células ya lesionadas letalmente en el momento de producirse esta reperfusión[74].

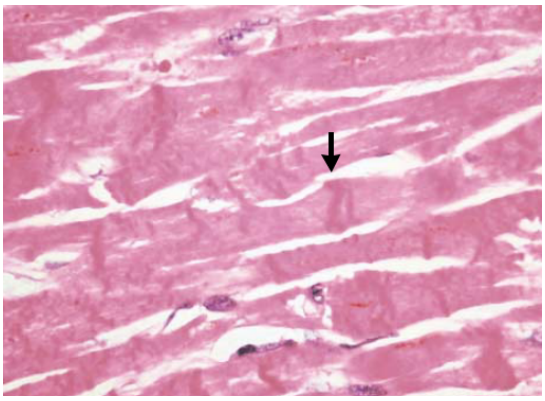

Fig 8.- Miocardio ventricular izquierdo obtenido del examen postmortem de un consumidor de cocaína con disfunción sistólica severa de ventrículo izquierdo. La flecha señala la necrosis en bandas de contracción. x200. Tinción hematoxilina-eosina[43]

- **MIOCARDITIS INDUCIDAS POR COCAÍNA**

Una de las cuestiones más importantes es determinar si la reacción miocárdica es el resultado de una reacción inflamatoria que da lugar a una muerte celular , o por el contrario primero se produce la muerte celular y como consecuencia de ésta se produce una reacción inflamatoria asociada. La miocarditis tóxica es el resultado de una muerte celular que induce una reacción inflamatoria tras la liberación del componente citosólico al exterior, mientras que en la miocarditis por hipersensibilidad lo primero que se produciría es la reacción inflamatoria que posteriormente daría lugar a la muerte celular. Ambos mecanismos, a pesar de que tienen un desencadenante distinto, muestran diferencias histológicas.

La miocarditis por hipersensibilidad representa la forma más frecuente de miocarditis producida por el consumo de drogas. Las miocarditis por hipersensibilidad muestran unas características comunes independientemente del agente causal y no son dependientes de la dosis como en las miocarditis tóxica. Macroscópicamente en estos casos el aspecto del corazón es normal al igual que ocurre en el 95% de los casos de las miocarditis inflamatorias. Histologicamente la reacción inflamatoria intersticial puede ser focal o difusa, y con frecuencia muestra varios tipos celulares como eosinófilos, linfocitos y células plasmáticas. Con frecuencia son los eosinófilos los que predominan en este infiltrado inflamatorio, acompañados de edema. La lisis focal de los miocitos está siempre presente pero es raro ver extensas zonas de necrosis celular, lo cual ayuda a distinguir esta miocarditis por hipersensibilidad de otros tipos de miocarditis en los cuales predomina también el infiltrado eosinófilo pero se asocia a una extensa necrosis miocárdica y fibrosis de reemplazo. Igualmente , aunque el infiltrado inflamatorio perivascular de pequeñas arterias, arteriolas y venas es frecuente, las lesiones vasculares necrotizantes no se asocian a una miocarditis por hipersensibilidad[75].

La miocarditis por hipersensibilidad siendo descrita como consecuencia de una reacción a diferentes drogas, puede representar una reacción de hipersensibilidad a la cocaína , sus metabolitos o los adulterantes presentes en la

droga[71,5]. El hallazgo de un infiltrado eosinófilo entre los miocardiocitos en muchos casos sugiere un fenómeno de hipersensibilidad. Cuando este tipo de miocarditis se ha observado en el miocardio de consumidores de cocaína, normalmente ha sido un hallazgo incidental. La mayoría de las veces las manifestaciones clínicas de dicho cuadro son tan inespecíficas que su diagnóstico es raramente sospechado en vida[76].

La ausencia de una extensa necrosis miocárdica así como de fibrosis intersticial indica que la enfermedad es autolimitada y, por lo tanto, una vez que desaparezca el agente causal, la miocarditis por hipersensibilidad presumiblemente se resolverá sin un daño cardiaco residual importante, cosa que no ocurre en la miocarditis tóxica en la que persiste el daño tras cesar el consumo de la sustancia. No se han descrito casos de fibrosis cardiaca o cardiomiopatía después de una miocarditis por hipersensibilidad inducida por drogas[75].

No obstante también es conocido que la cocaína puede ocasionar una miocarditis tóxica, ya que existe una forma común de daño tóxico celular relacionado con drogas que es mediado por el efecto de las catecolaminas, siendo probable que el mecanismo de la cardiotoxicidad guarde relación con la toxicidad directa de las catecolaminas sobre los miocitos cardiacos a través de una sobrecarga de calcio o con vasoconstricción de la circulación miocárdica en presencia de una frecuencia cardiaca aumentada. En este caso, como ya fue comentado con anterioridad, es probable que el infiltrado celular represente una reacción secundaria a los focos de necrosis de miocitos[74]. Los tipos celulares encontrados en este infiltrado inflamatorio son varios y se compone principalmente de neutrófilos, linfocitos B y macrófagos, con áreas de fibrosis en diferentes estadios evolutivos[77].

- **ENDOCARDITIS**

Entre los pacientes drogadictos por vía intravenosa, el consumo de cocaína se ha demostrado como un marcador independiente de riesgo de endocarditis. La causa por la que la cocaína intravenosa causa una mayor incidencia de endocarditis que otras drogas intravenosas no se conoce, aunque se ha especulado

con diversas teorías, como son el efecto directo de la cocaína sobre el corazón, la preparación de la cocaína para su consumo parenteral (mientras otros tipos de drogas se calientan para su administración intravenosa, la cocaína se inyecta sin calentamiento previo), el hecho de que el consumo concomitante de cocaína intranasal pueda causar bacteriemias por estafilococo, el estrés asociado al consumo de la cocaína, etc[2]. Al contrario que el resto de las endocarditis asociadas al consumo de drogas intravenosas prohibidas, los pacientes consumidores de cocaína que desarrollan endocarditis tienen tendencia a que las válvulas del lado izquierdo sean las más afectadas[3].

- **OTRAS CARDIOMIOPATÍAS**

Howard et al.[78] han descrito un caso de cardiomiopatía dilatada severa crónica en un paciente presumiblemente ocasionada por el consumo crónico de cocaína. El efecto tóxico directo de la cocaína en el corazón lleva a la destrucción de miofibrillas, fibrosis intersticial, dilatación e insuficiencia cardíaca.

Se ha sugerido que el aumento en la demanda de oxígeno por el miocardio junto con la vasoconstricción de arterias epicárdicas e intramiocárdicas puede dar lugar a un estado de isquemia aguda, que se traducirá histológicamente por la presencia de degeneración hidrópica y necrosis coagulativa aguda junto con necrosis en bandas de contracción. Y así, como describe Salguero Villadiego et al.[79] en las próximas seis u ocho semanas los miocardiocitos son sustituidos por tejido conectivo denso y las cicatrices microscópicas se aprecian de forma clara en el subendocardio.

2.6.2.- ARTERIAS CORONARIAS

- **ARTERIOESCLEROSIS CORONARIA**

La administración repetida de cocaína determina tanto en humanos como en animales de experimentación un daño en el endotelio que favorece el desarrollo de arteriosclerosis prematura y más acelerada, específicamente de arteriosclerosis

coronaria en humanos y animales[69,71,72,80-82]. La cocaína también se ha asociado con trombosis intravascular en las coronarias y en arterias periféricas. El uso de esta droga se asocia con aumento de la activación y la agregación plaquetaria[83,84], incremento de la concentración del inhibidor del activador del plasminógeno, disminución de los niveles plasmáticos de antitrombina III, proteína C y aumento de la producción de tromboxanos, todo lo cual promueve la formación de trombos. La evidencia sugiere que la cocaína activa la agregación plaquetaria y estimula la secreción de sustancias trombogénicas desde el endotelio vascular[50,69,72,73,80,85-91]. Se ha sugerido[79] que en el momento en el que se han desarrollado las placas de ateroma en las arterias coronarias, el consumo de cocaína puede dar lugar a dos complicaciones posibles sobre éstas:

- La lesión del endotelio con desprendimiento del mismo, que puede dar lugar a una trombosis aguda oclusiva sobre placa ulcerada.
- La vasoconstricción favorece la rotura de la placa de arterioesclerosis y la hemorragía intraplaca, con la producción también de una trombosis aguda oclusiva.

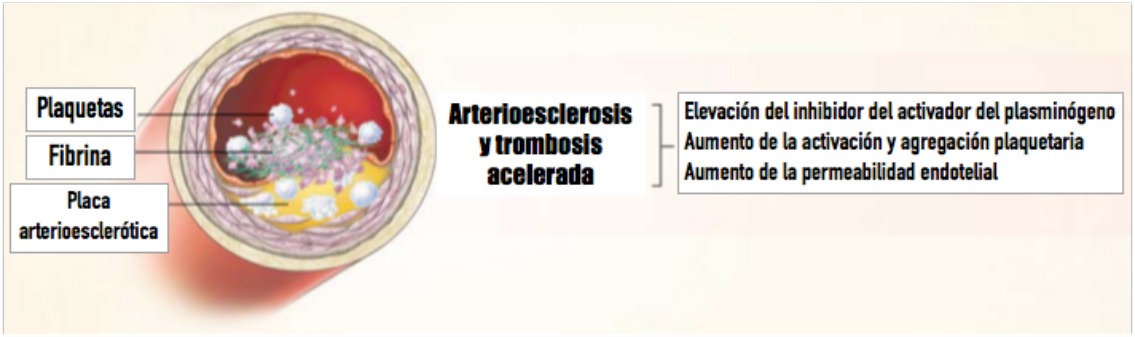

Fig 9.- Aterosclerosis acelerada y trombosis ocasionada por la cocaína[43]

- **ESPASMO CORONARIO Y DISFUNCIÓN ENDOTELIAL**

La cocaína genera vasoconstricción coronaria en humanos debido a la estimulación de los receptores α-adrenérgicos. Se ha demostrado que la cocaína y los cigarrillos actúan de forma sinérgica en los segmentos patológicos de arterias

para producir una mayor vasoconstricción. Según estudios realizados se ha visto que la reducción del diámetro del vaso es aproximadamente del 19% después del consumo de cocaína y cigarrillos, 9% después del consumo de cocaína aislada, y 5% después de fumar cigarrillos[50]. Varios investigadores han sugerido que el consumo crónico de cocaína produce daño endotelial[92] que origina una pérdida de la inhibición de la agregación plaquetaria, así como una disminución de su capacidad vasodilatadora. Esta disminución se debe a una bajada en la producción de óxido nítrico[5,43]. Por otro lado, la administración de cocaína produce un aumento de las concentraciones de calcio intracelular por el aumento del nivel de catecolaminas cuyo resultado final es una hipersensibilidad aumentada del músculo liso a la contracción[93,94,5].

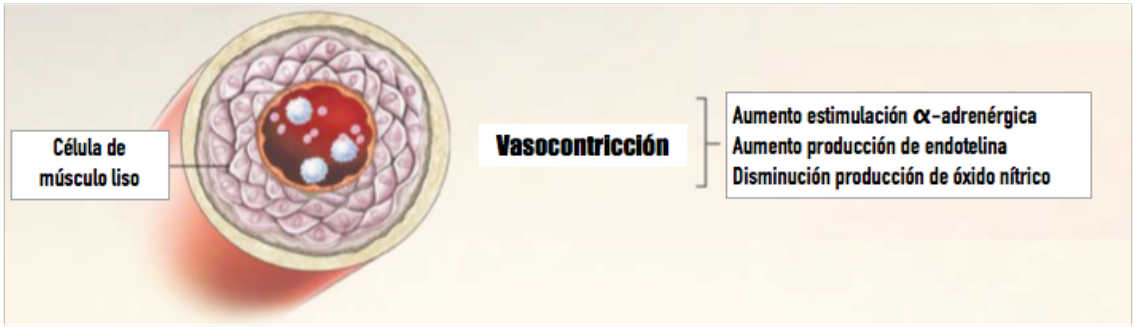

Fig 10.- Vasoconstricción provocada por la cocaína[43]

A menos que el espasmo se produzca sobre una zona de estenosis coronaria previa aterosclerótica, parece poco probable que se pueda considerar por sí solo como la causa de los frecuentes episodios de infarto presentes en los consumidores de cocaína. En humanos, se considera que las obstrucciones coronarias por debajo del 75% del calibre luminal es improbable que sean sintomáticas, por lo tanto, vasoconstricciones de un vaso epicárdico que implique una reducción de calibre de un 10-12%, el cual es el porcentaje de reducción del calibre evidenciado en estudios clínicos con humanos tras la administración de cocaína, debería de ser asintomática, a menos que dicho vaso presente una severa patología obstructiva previa[5]. Por lo que los pacientes con coronariopatía previa que consumen cocaína tienen mayor riesgo de padecer un evento coronario agudo que los consumidores sin antecedentes de enfermedad ateroesclerótica coronaria.

En las arterias epicárdicas, la capacidad vasoconstrictora que pueda ejercer la cocaína va a depender de la morfología de las placas arterioescleróticas. Cuando una placa afecta a menos de la mitad del perímetro de la arteria, como suele ocurrir en personas jóvenes, dos tercios de la capa media están indemnes y pueden contraerse disminuyendo la luz vascular. Si la placa arterioesclerótica rodea circunferencialmente a toda la arteria, como se produce con más frecuencia en personas mayores de 50 años, la esclerosis impide que la arteria se pueda contraer[79]. En cualquier caso, Lange et al.[48] afirman que la capacidad de vasoconstricción de las arterias epicárdicas por la acción de la cocaína no supera el 10% del perímetro luminal.

- **DISECCIÓN CORONARIA**

La disección coronaria espontánea sigue siendo una causa rara de síndrome coronario agudo o muerte súbita. Existe una relación entre la disección coronaria y el consumo de cocaína[95-100], pero su mecanismo no es realmente conocido.

- **ANEURISMA EN ARTERIA CORONARIA**

También se ha descrito la asociación entre el consumo de cocaína y los aneurismas de arterias coronarias. Estudios realizados por Satran et al.[101]encontraron una alta prevalencia (30.4%) de esta patología entre consumidores de cocaína de esta sustancia, afirmando que el uso de cocaína puede predisponer a la formación de aneurismas en arterias coronarias, los cuales pueden contribuir a la producción de infartos de miocardio.

2.6.3.- ENFERMEDAD DE LOS PEQUEÑOS VASOS INTRAMIOCÁRDICOS Y DISMINUCIÓN DEL FLUJO DE RESERVA

En los últimos años se ha demostrado que la perfusión miocárdica puede estar disminuida incluso en ausencia de enfermedad coronaria oclusiva ateromatosa. Se ha sugerido que el infarto de miocardio en personas jóvenes, sin enfermedad aparente de arterias epicárdicas, es probablemente resultado de una

enfermedad de la microcirculación[35,102]. Esto se explicaría por el engrosamiento de la capa media de los pequeños vasos intramiocárdicos presente en los consumidores de cocaína. Sin embargo, no es infrecuente que un individuo sufra simultáneamente enfermedad de arterias epicárdicas y de la microcirculación[102]. Se ha sugerido que las lesiones en las arteriolas justifican y explican la aparición de un cuadro de muerte súbita cardiaca en consumidores de cocaína con arterias coronarias epicárdicas permeables y sin lesiones arterioscleróticas o con un grado de oclusión de las mismas que no supere el 25% del calibre luminal[79].

Este hallazgo es considerado como enfermedad de pequeños vasos intramiocárdicos[69,103-105] y es definida por los siguientes hallazgos microscópicos:

- **HIPERTROFIA E HIPERPLASIA DE LAS CÉLULAS MUSCULARES LISAS DE LA CAPA MEDIA**

El estado de hiperadrenergia ocasionado por la inhibición en la recaptación de A, NA y dopamina supone un intenso estímulo vasocontrictor de arterias coronarias epicardicas y de las pequeñas arteriolas intramiocárdicas. Si bien en condiciones fisiológicas un estado de hiperadrenergia, originado por ejemplo por estrés, ocasiona una taquicardia y vasodilatación para así aumentar el aporte de oxígeno y nutrientes a los miocardiocitos[106], en el caso de consumidores crónicos de cocaína, cada vez que el sujeto consume la sustancia, a esta vasodilatación inicial le sigue una intensa vasoconstricción debido a la lesión endotelial provocada por la cocaína. La vasocontricción más intensa se produce en las pequeñas arteriolas intramiocárdicas por su mayor capacidad de contracción de la capa media (debido a su menor diámetro y a su mayor grosor de la capa media), mientras en las arterias epicárdicas por la acción de la cocaína no supera una capacidad de contracción del 10% del perímetro luminal. Como consecuencia de esa vasoconstricción repetida por el consumo crónico de cocaína se produce un engrosamiento de la pared de estas arteriales intramiocárdicas debido a una hiperplasia e hipertrofia reactivas de las células musculares lisas de la capa media, produciendo un estrechamiento de la luz del vaso, como podemos ver en la Fig.11[5].

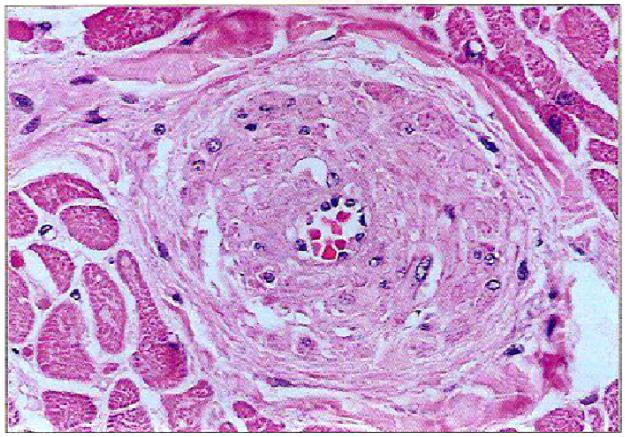

Fig 11.- Imagen cedida por el Dr. Salguero Villadiego

Esta hiperplasia de la capa media es una de las principales respuestas de las arteriolas ante la existencia de una acción lesiva. Por lo tanto, hay que tener en cuenta que en lo que respecta a las lesiones en el árbol coronario en consumidores de cocaína, en la mayoría de los casos, existen alteraciones en las pequeñas arteriolas intramiocárdicas en ausencia de lesiones en arterias epicárdicas. Es decir, en el desarrollo de las lesiones, éstas aparecen primero en el territorio distal y posteriormente se verán afectadas también las arterias epicárdicas[79].

- **LISIS DE LA CAPA MEDIA**

La hipertrofia de la capa media de las arteriolas junto con el aumento de los niveles de calcio dentro de las células de musculares lisa que conforman la capa media de las arteriolas, debido al repetido estímulo vasoconstrictor, da lugar a una necrosis celular y a su posterior reparación por fibroblastos. Esta circunstancia se va a manifestar morfológicamente en el examen histológico por la presencia de una lisis de la capa media de algunas arteriolas junto con fibrosis focal, dando lugar a una esclerosis de la pared arteriolar[79].

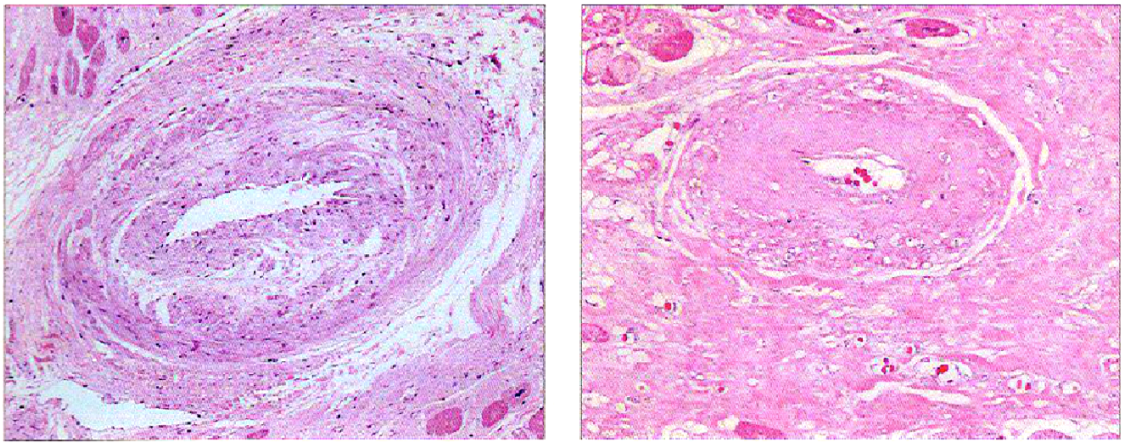

Fig 12.- Imágenes cedidas por el Dr. Salguero Villadiego

- **HIPERPLASIA INTIMAL**

Se han descrito varios casos de hiperplasia intimal no arterioesclerótica relacionada con el consumo de cocaína y ocasionando una disminución de la luz del vaso[107-109], pero el mecanismo por el cual se produce esta hiperplasia de la íntima no es realmente conocido.

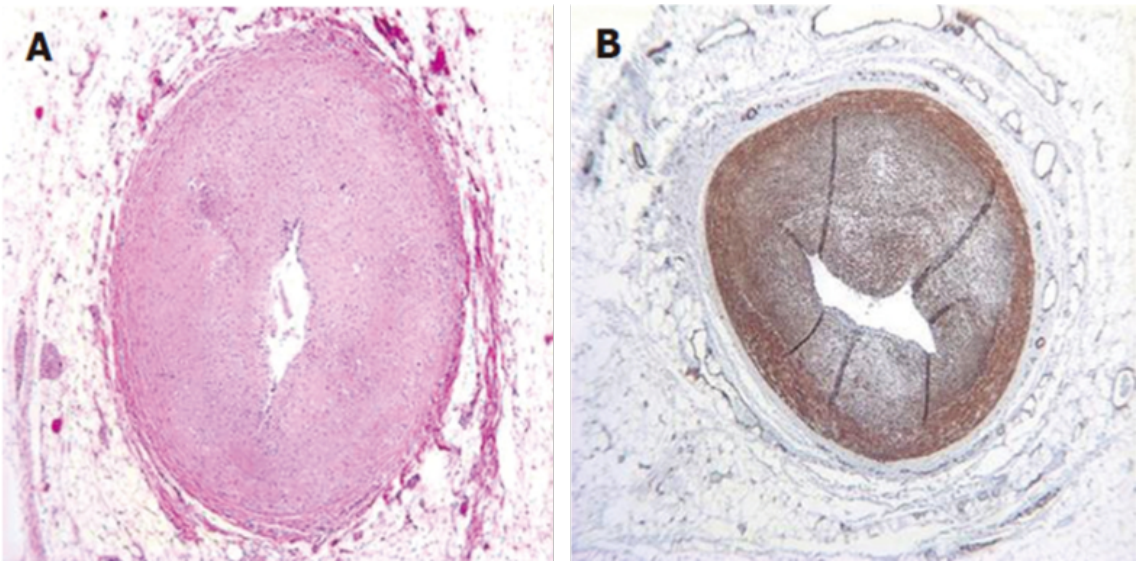

Fig 13.- Sección en diferentes segmentos de la zona proximal de la arteria coronaria descencente anterior. A: Tinción con hematosilina-eosina. B: Tinción inmunohistoquímica del músculo liso (actina) (40X). Nótese la expansión de la íntima y el compromiso de la luz en ambas secciones[109].

Incluso se han descrito lesiones similares en consumidores de cocaína en las pequeñas ramas de arterias mesentéricas ocasionando una enterocolitis isquémica[110], y en la submucosa nasal de consumidores crónicos de cocaína[111], sugiriendo que cambios similares pueden producirse en el resto del organismo.

2.6.4.- AORTA Y OTROS VASOS

- **AORTA**

Aunque existen datos en la literatura que sugieren que el consumo de cocaína es una de las posibles causas de la disección aórtica[51,82,112] no son muchos los casos publicados y la mayor parte están relacionados con el consumo de crack. Datos del Registro Internacional de Disecciones Aórticas (IRAD)[113] muestran que sólo el 0.5% de las disecciones aórticas están asociadas con el uso de cocaína, sugiriendo por lo tanto que la cocaína no sería la responsable de más del 1% de las disecciones aórticas. Los principales factores de riesgo que contribuyen a la disección aórtica son las alteraciones de la capa media de la aorta, con medionecrosis quística similar a la que aparece asociada al síndrome de Marfan[114], y la hipertensión[115]. En cuanto al mecanismo fisiopatológico que jugaría un papel importante en la producción de las disecciones aórticas en consumidores de cocaína podría ser el aumento de la frecuencia cardiaca, el aumento de la tensión arterial y en aumento de la contractilidad miocárdica debido al estado de hiperadrenergia producido por la cocaína, lo que explicaría el efecto de "cizallamiento" en la pared aórtica[116], especialmente si subyace otro proceso patológico que debilite aún más la capa media de la aorta. De esta forma, la cocaína actuaría como un factor predisponerte para la disección aórtica alterando el tejido conectivo de la arteria, y también como un factor precipitante de esta disección aórtica debido a su capacidad de producir un aumento brusco y severo de la tensión arterial[117].

- **VASOS CEREBRALES**

El aumento en la fuerza de contracción miocárdica, el aumento de la frecuencia cardiaca junto con el aumento de la tensión arterial por la intensa

vasoconstricción periférica que se produce tras el uso de cocaína, puede dar lugar a la ruptura de aneurismas cerebrales en el polígono de Willis[118] o ruptura de malformaciones vasculares y producir una hemorragia subaracnoidea que produzca el fallecimiento del individuo de forma súbita. Por otra parte el intenso estímulo vasoconstrictor en las arterias cerebrales puede producir infartos cerebrales, que pueden ser la primera complicación en consumidores jóvenes sin alteraciones valvulares y sin otras lesiones cardiacas. La asociación entre esta vasoconstricción y agregación plaquetaria juegan un papel fundamental en el accidente cerebrovascular isquémico[119].

2.7.- ARRITMIAS CARDÍACAS Y MUERTE SÚBITA EN CONSUMIDORES DE COCAÍNA

Debido, probablemente, al aumento de la actividad simpática asociada al uso de la cocaína y a efectos directos de ésta sobre el corazón, los consumidores de cocaína presentan una mayor frecuencia de arritmias ventriculares[2]. Los mecanismos que se han propuesto para explicar la mayor incidencia de arritmias ventriculares en estos pacientes incluyen: a) alteración del automatismo miocárdico por efecto directo sobre el miocardio; b) aumento de la actividad adrenérgica; c) isquemia secundaria al consumo de cocaína, y d) potenciación de arritmias por reentrada. Se han descrito diferentes tipos de taquicardias en relación con isquemia y/o infarto agudo de miocardio relacionados con el consumo de cocaína, que van desde taquicardia ventricular y fibrilación ventricular hasta taquicardias supraventriculares[5]. También se han descrito casos de taquicardia ventricular y fibrilación ventricular en pacientes sin ningún dato de isquemia coronaria. Las muertes relacionadas con la cocaína son casi siempre de naturaleza arrítmica. Lo que hace a la cocaína tan especial y peligrosa es su capacidad para interaccionar con los canales iónicos de sodio y potasio. Dosis elevadas de cocaína causan prolongación del intervalo PR, del complejo QRS y del intervalo QT por inhibición de los canales de sodio en la membrana celular, que podrían explicar también la existencia de arritmias ventriculares[2,120]. Por otro lado, el consumo crónico de cocaína se ha asociado a bloqueos sinoauricular y auriculoventricular,

llegando incluso a bloqueo completo con necesidad de implantación de marcapasos temporal[121].

- **REMODELACIÓN MIOCÁRDICA**

La cocaína activa la expresión proteica de los cardiomiocitos y concretamente produce un aumento de la expresión de las cadenas pesadas de la beta-miosina (β-MHC), lo cual ya por sí solo puede causar una hipertrofia cardiaca, sin embargo el mecanismo por el cual se produce una hipertrofia por esta vía no se conoce aún[122].

Por otra parte las concentraciones de cocaína encontradas en consumidores crónicos incrementan las concentraciones de calcio intracelular al aumentar el paso de calcio hacia el interior de la célula a través de los canales de calcio presentes en el sarcolema. El aumento del calcio intracelular activa la calcio calmodulina kinasa II (CaMKII), la cual a su vez mediante la fosforilación de los receptores de rianodina presentes en el retículo endoplásmico favorece la liberación de calcio al citoplasma, favoreciendo aún más el aumento de las concentraciones de calcio intracelular. El aumento del calcio intracelular favorece la contracción frecuente del los cardiomiocitos y, por lo tanto, la hipertrofia cardiaca[94].

Además, para compensar esta disminución del gasto cardiaco, se producen cambios en el número y la función de los receptores β y, al mismo tiempo, los canales de potasio (K) que controlan la despolarización miocárdica empiezan a funcionar de una forma menos eficiente[123,124].Las anomalías en estos canales de potasio pueden conducir a una prolongación del segmento QT y aumenta la vulnerabilidad a una muerte súbita cardiaca[30]. La hipertrofia cardiaca es un factor de riesgo para la prolongación del QT y muerte súbita cardiaca[125].La hipertrofia ventricular izquierda puede proporcionar un sustrato que potencia aún más las capacidades arritmogénicas de la cocaína[65].

- **DISPERSION QT**

La dispersión QT es definida como la diferencia entre el intervalo QT más largo y el más corto en cada derivación de un electrocardiograma de 12 derivaciones. Cuanto mayor sea el grado de dispersión QT a través del miocardio, mayor es la posibilidad de que se produzcan arritmias tipo "torsade de pointes"[126]. El intervalo QT es una medida del tiempo requerido para que la repolarización ocurra. Cuando el intervalo QT excede de 440ms incrementa la probabilidad de que pueda ocurrir una arritmia letal. La hipertrofia miocárdica puede dar lugar a prolongaciones en el segmento QT, como lo hacen también algunas enfermedades hereditarias y algunas drogas como la cocaína[127]. Dispersiones del intervalo QT de más de 80 milisegundos están ya asociadas con un aumento de mortalidad 3.5 veces aunque menor que en dispersiones de más de 440 milisegundos en las que la mortalidad es 8 veces mayor[128].La explicación más sencilla para esta dispersión QT es que a la onda de despolarización le lleva más tiempo atravesar una pared ventricular hipertrófica que una pared de un grosor normal[125,129].

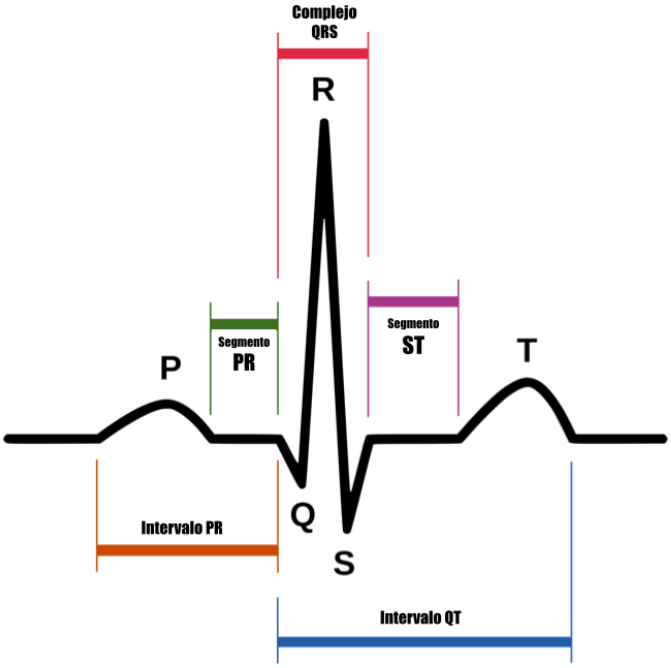

Fig 14.- Intervalo QT[127]

- **SINDROME DE BRUGADA INDUCIDO POR COCAINA**

Se ha descrito la asociación entre el consumo de cocaína y el síndrome de Brugada, asociado con arritmias ventriculares, síncope y muerte súbita. Uno de los mecanismos principales por el cual puede provocar este tipo de arritmia está en relación con la potente capacidad de la cocaína para producir un bloqueo de los canales de sodio, incluso en pacientes sin otros rasgos del síndrome de Brugada como historia de síncopes o taquiarritmias ventriculares[130].

- **REMODELACIÓN E INTERACCIÓN CON CANALES IÓNICOS**

Las señales eléctricas en todos los sistemas biológicos son transmitida mediante el flujo de iones inorgánicos (Na^+,K^+,Ca^{2+}) a través de los poros que penetran en la membrana celular. Cada poro está compuesto por proteínas que

rápidamente se abren y cierran en respuesta a una serie de señales biológicas, normalmente un cambio en el voltaje transmembrana o interacción con neurotransmisores[5].

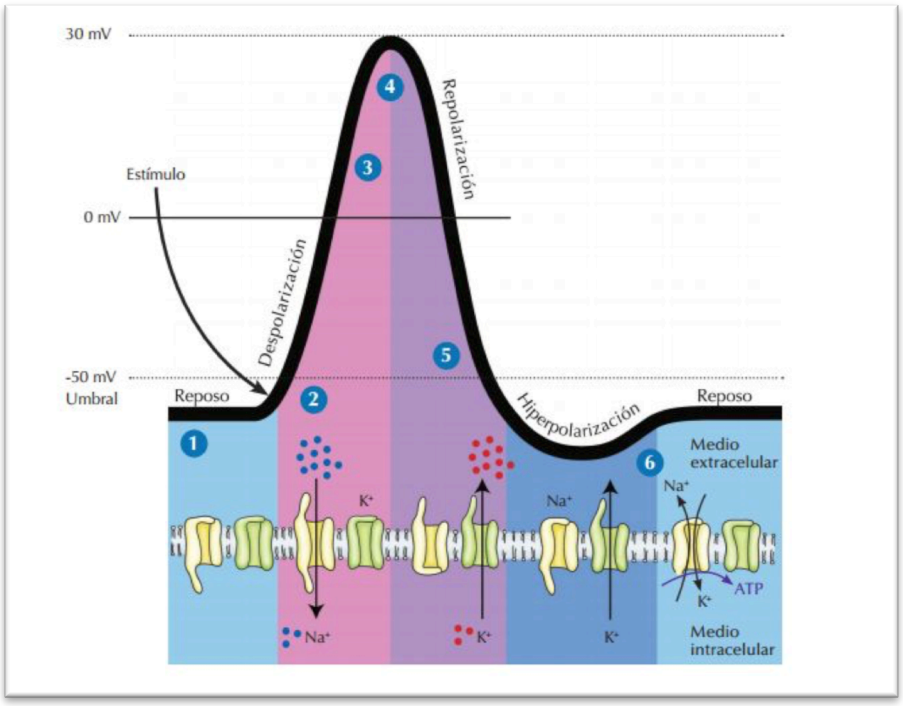

1 El axón de la membrana se encuentra en estado de potencial de reposo (-70 mV).

2 Un estímulo desencadena la despolarización de la membrana. Se abren los primeros canales sensibles al voltaje e ingresan los primeros iones Na^+ al interior del axón.

3 Se alcanza el umbral (-50 mV). Se desencadena el potencial de acción con una mayor apertura de canales de Na^+ igualando las cargas (0 mV) del medio extracelular al intracelular. Se cierran los canales de K^+ y aumenta la diferencia de potencial.

4 Rápidamente, el potencial se invierte alcanzando un voltaje de +30 mV (medio extracelular negativo en relación al intracelular), que es el *peak* de diferencia. En este momento, la neurona está imposibilitada para recibir otro estímulo.

5 Los canales mediados por voltaje para Na^+ se cierran, lo que inicia la repolarización de la membrana, restableciéndose el potencial de reposo (-70 mV). Simultáneamente, los canales mediados por voltaje para K^+ se abren y salen estos iones hacia el espacio extracelular, disminuyendo de esta forma las cargas positivas al interior del axón.

6 Comienza a trabajar la bomba Na^+/K^+ ATPasa, que traslada los iones Na^+ al medio extracelular y los iones K^+ al medio intracelular. Cuando la membrana alcanza una diferencia de voltaje superior a los -70 mV se produce una hiperpolarización que se regula gracias a la acción de la bomba Na^+/K^+ ATPasa, logrando nuevamente el estado de reposo. También durante la repolarización, cuando se están cerrando los canales mediados por voltaje para Na^+, puede generarse un nuevo potencial de acción, siempre que el estímulo sea supraumbral, es decir, que sobrepase los -50 mV.

Fig 15.- Etapas del potencial de acción y papel de los canales iónicos[131].

La cocaína altera la actividad eléctrica del corazón causando un aumento de los intervalos PR, QRS y QT en el electrocardiograma. Estos cambios electrofisiológicos se atribuyen al efecto directo que tiene la cocaína sobre los canales de calcio, sodio y potasio. La combinación de un aumento de la estimulación simpática junto con las alteraciones en la electrofisiología cardiaca, además de cualquier enfermedad cardiaca o variante genética preexistente que tenga el individuo que consume , hace que aumente la susceptibilidad de sufrir arritmias y muerte súbita[132]. Una de las principales acciones cardiotóxicas que la cocaína produce en el corazón consiste en su capacidad para actuar como un anestésico local y en impedir la conducción nerviosa mediante la inhibición reversible de los canales de sodio[133]. La inhibición de estos canales, los cuales son fundamentales para la generación del potencial de acción, produce un enlentecimiento en la conducción del impulso nervioso por el miocardio. Esta prolongación de la despolarización ventricular, representada en el electrocardiograma por prolongaciones en el intervalo QRS, expone al miocardio a arritmias por reentrada que pueden dar lugar a muerte súbita[132].

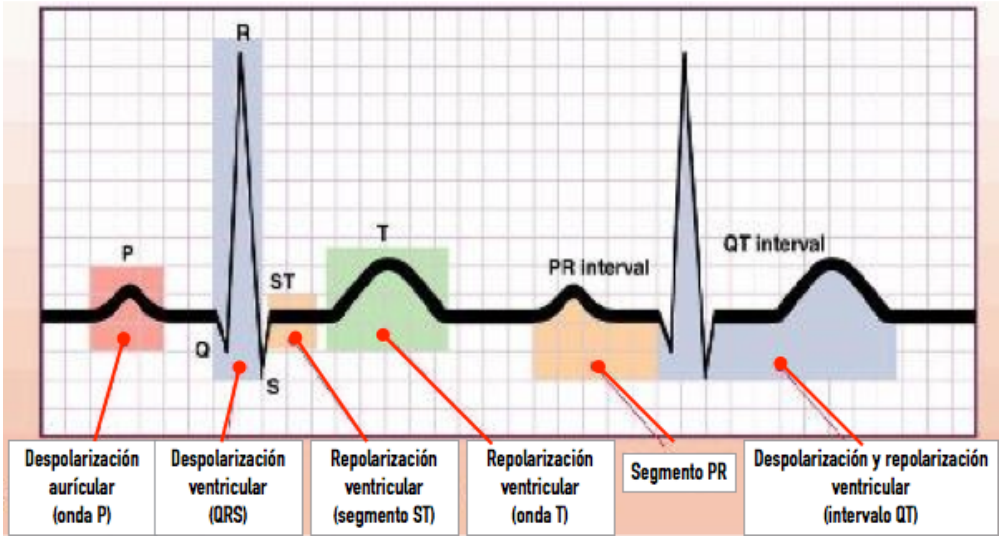

Fig 16.- Ondas del electrocardiograma[134]

En la fase de la repolarización miocárdica la corriente de potasio es la responsable de la repolarización de la membrana celular de los miocitos. El canal

que controla esta corriente de iones es producido por un gen llamado hERG ("*human-ether-related-a-go-go channel*").Las interacciones entre los canales hERG y la cocaína han sido demostradas, pero parece haber diferencias únicas entre la forma en que la cocaína interactúa con los canales hERG, y lo que ocurre cuando otras sustancias interaccionan con el mismo canal. Las otras sustancias interactúan con hERG solo cuando está abierto, pero la habilidad de la cocaína está en unirse a los canales hERG tanto si están abiertos como si están cerrados[30,135]. El bloqueo de estos canales hERG unido a la alteración en la homeostasis del calcio al producirse un aumento de las concentraciones de calcio intracelular por el aumento del paso de calcio hacia el interior de la célula a través de los canales de calcio presentes en el sarcolema, da lugar a una prolongación en la duración del potencial de acción y ,por lo tanto, una prolongación y dispersión del segmento QT del electrocardiograma, suponiendo todo ello un riesgo de sufrir arritmias tipo "torsades de pointes". Por lo tanto, la combinación del bloqueo de los canales de sodio junto con otras alteraciones electrofisiológicas proarritmogénicas como el bloqueo de los canales hERG o la apertura de los canales de calcio, aumentan aún más la probabilidad del individuo de sufrir una arritmia y muerte súbita cardiaca[132].

Enfermedades como el síndrome de QT largo , síndrome del QT corto, síndrome de Brugada y la taquicardia ventricular polimórfica catecolaminérgica se han asociado con mutaciones en genes de los canales iónicos que favorecen la producción de arritmias. Los trastornos llamados síndrome de QT largo prolongan el tiempo que emplean los miocitos para recuperarse después de cada latido cardiaco, lo que se traduce en un aumento del intervalo QT. Cuando el intervalo QT es más largo de lo normal, aumenta el riesgo de sufrir una arritmia tipo "torsades de pointes"[136].

- **TEJIDO ESPECIALIZADO DE CONDUCCIÓN**

En muchas ocasiones los cambios estructurales a los que hemos hecho referencia anteriormente se encuentran en el tejido especializado de conducción cardiaco (TCC), considerándose preciso su examen en aquellos casos de muerte súbita de personas jóvenes sin antecedentes médicos de patología cardiaca y en la que el examen postmortem rutinario no alcanzan a determinar una causa concreta del fallecimiento. En estas ocasiones es cuando el patólogo forense debe considerar preciso realizar un estudio del sistema de conducción cardiaco, ya que en él se encuentran en algunas ocasiones las alteraciones estructurales que podrían explicar el fallecimiento del individuo ante determinadas circunstancias desencadenantes. Por lo tanto estas alteraciones en el sistema de conducción cardiaco tendrían un valor diagnóstico[137,138]. Según Song Y. et al[139] afirman que el estudio del TCC puede ayudar a la patología forense y mejorar la calidad de los diagnósticos, principalmente en: a) averiguar la causa de la muerte, b) dar una explicación razonable a la sintomatología que presentaba la persona en vida: alteraciones electrofisiológicas que el paciente presentara en vida pueden tener un sustrato morfológico, c) averiguar otras circunstancias del fallecimiento: alteraciones en el TCC pueden explicar síncopes, mareos y caídas que provocan traumatismos craneoencefálicos que causan la muerte, y d) por otro lado, se han descrito diversas lesiones patológicas en el sistema de conducción cardiaco en consumidores crónicos de cocaína, las cuales pueden jugar un papel en el fallecimiento del individuo[140].

2.8.- TEJIDO ESPECIALIZADO DE CONDUCCIÓN CARDIACO

2.8.1.- ANATOMÍA DEL TEJIDO ESPECIALIZADO DE CONDUCCIÓN CARDIACO

El corazón es un tipo especial de bomba muscular que trabaja debido a una compleja disposición arquitectónica de las fibras musculares en el espesor de sus paredes, realizando de esta manera la contracción cardiaca. Por esta razón, a los miocitos musculares que realizan dicha acción las denominamos "miocitos de trabajo". La eficacia de la acción de bombeo obedece a un tejido que asegura el inicio y la conducción del impulso eléctrico a través del corazón, se trata del tejido especializado de conducción cardiaco (TCC) formado por "miocitos especializados"[141].La función fundamental del TCC es iniciar y transmitir el impulso eléctrico responsable del latido cardiaco, manteniendo el latido cardiaco en un promedio de 60-90 latidos por minuto en un corazón adulto normal. La eficacia de la contracción cardiaca depende de la sucesión coordinada de los distintos acontecimientos del ciclo cardiaco: las aurículas deben contraerse completamente antes de que comiencen a hacerlo los ventrículos. Asimismo, la contracción ventricular debe producirse en primer lugar en los músculos papilares, extenderse desde ahí al apex ventricular y a continuación, a los ventrículos y tracto de salida (TS) pulmonar y aórtico.

Los distintos elementos del tejido especializado de conducción son los encargados de la generación y mantenimiento del ciclo cardiaco. Dichos componentes son: el nodo sinusal (nodo sinoauricular o de Keith y Flack), el nodo aurículo-ventricular (nodo de Tawara), haz penetrante de His, ramas derecha e izquierda del haz de His y, por último, la red de fibras de Purkinje[141].

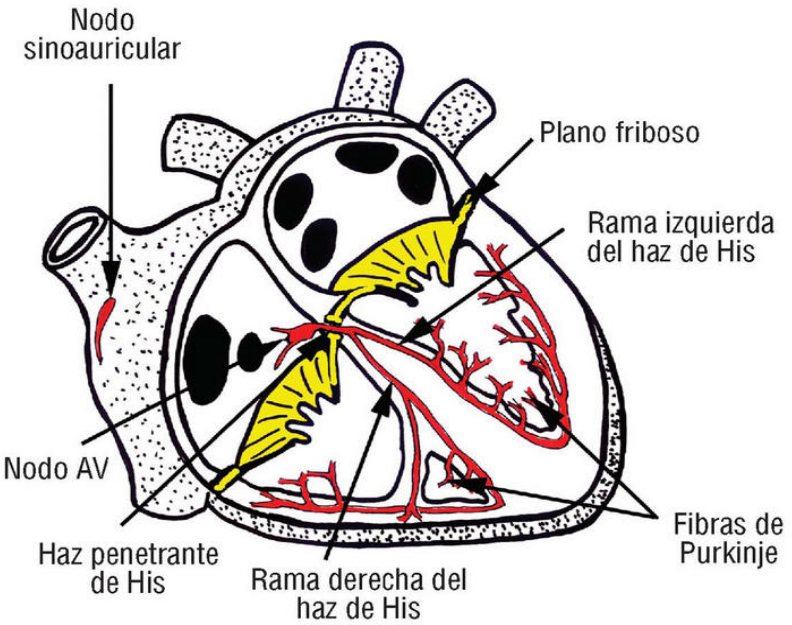

Fig 17.- Representación esquemática del sistema de conducción cardiaco (en rojo). El haz penetrante de His perfora el plano fibrosos auriculoventricular[142] .

Las células del músculo cardiaco difieren de las del músculo esquelético en que tienen la capacidad inherente de contraerse y relajarse espontáneamente. El mecanismo subyacente parece deberse a una especialización del sarcolema que permite una entrada lenta de los iones de sodio. Las células ventriculares se contraen y relajan a una frecuencia menor que las auriculares, pero se sincronizan gracias a la actividad del tejido especializado de conducción. Éste está formado por tres tipos de células morfológicamente diferentes de las células que forman el miocardio de trabajo: las células nodales o células P (principales), las células transicionales o células T (de transición) y las fibras de Purkinje. El impulso eléctrico se genera en las células P localizadas en el nodo sinusal, se transmite hacia el NAV, donde se produce un retraso de la conducción, lo que permite a las aurículas contraerse completamente antes de que empiecen a hacerlo los ventrículos. El impulso despolarizador se transmite entonces al haz de His y a sus ramas y, finalmente, las células musculares especializadas de Purkinje distribuyen el impulso cardiaco hacia el ápex y desde allí se extiende a lo largo de las paredes ventriculares, produciéndose de ese modo la contracción ventricular. Las células transicionales o células T (de transición) son las que conectan el tejido específico de conducción cardiaco con las fibras musculares de trabajo[141].

- **EL NODO SINUSAL (NS)**

A) LOCALIZACIÓN

En el corazón humano, podemos localizar el NS en la zona de unión de la vena cava superior (VCS) con la aurícula derecha (AD).Posee una localización subepicárdica en el 72 % de los casos[143] .La función intrínseca del NS consiste en ser la fuente de donde emana el ritmo del corazón, siendo responsable de la onda P del electrocardiograma que representa la actividad auricular[142,144]. La forma del NS generalmente es de arco[143]. En su estructura podemos distinguir una cabeza, un cuerpo y una cola. Además, posee extensiones o radiaciones en dirección hacia la musculatura de la cresta terminal, epicardio y vena cava superior[144].

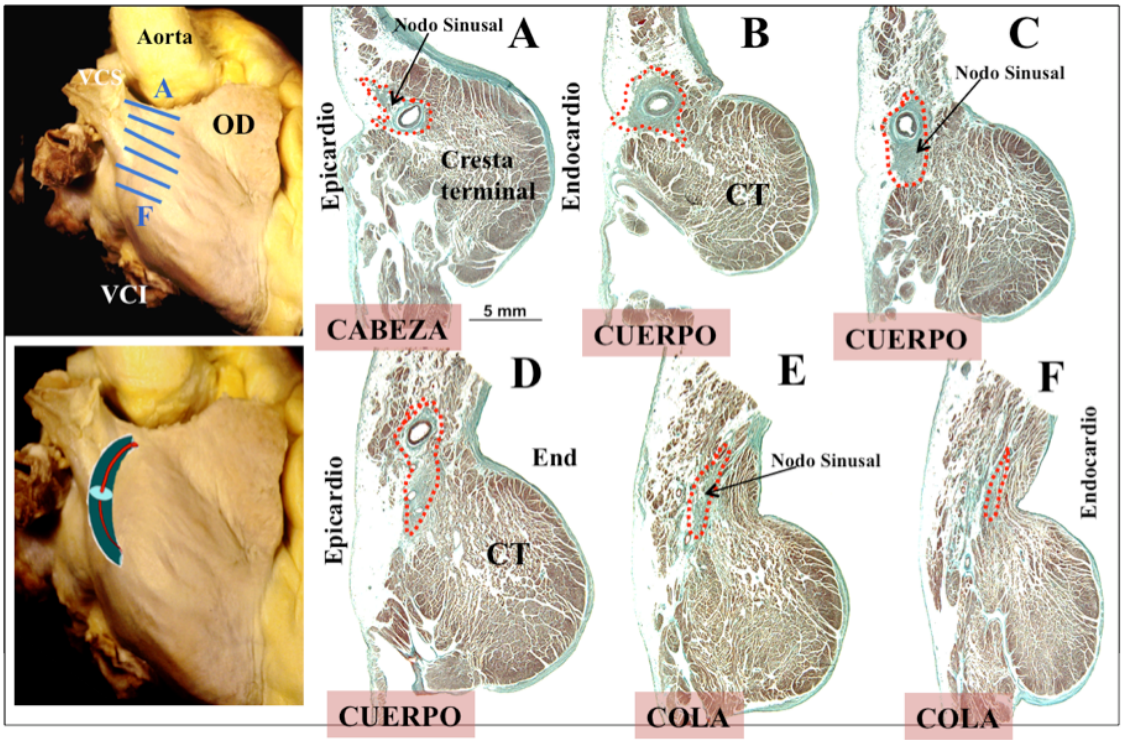

Fig 18.- Cortes histológicos del NS a distintos niveles. Modificada de Sánchez-Quintana et al en Heart 2005[143]

La distancia entre el NS y el epicardio a nivel de la cabeza es de 1.5-0.6 mm, posteriormente ésta se acorta a nivel del cuerpo, con lo que se sitúa intramiocárdico. Finalmente la cola adquiere una posición subendocárdica, a una

distancia de 1.8-0.5 mm del endocardio[144]. En un 10% de individuos el NS no se prolonga hacia la cava inferior, sino que posee una forma de herradura alrededor de la parte anterior del orificio de la VCS[145].

B) VASCULARIZACIÓN

La arteria del NS (aNS) es generalmente una única rama que se origina de la arteria coronaria derecha en el 60% de los casos, mientras que en el 40% restante es una rama de la arteria circunfleja[146]. En los estudios de Futami et al.[147] se observa un mayor porcentaje de vascularización del NS por la arteria coronaria derecha (73%), siendo el resto por arteria coronaria izquierda (3%) o de ambas (23%). En cualquier caso, en origen de la aNS no está relacionado con la dominancia derecha o izquierda de la vascularización del corazón[148]. En series más extensas de 200 corazones, Hadziselimovic[149] describe que en un 12% de los casos examinados el NS es vascularizado por ramas de la arteria bronquial izquierda. Según Anderson y Murphy en 1983[150] la aNS después de su origen asciende a través del surco interauricular a lo largo de la pared anteromedial de la aurícula derecha y pasa o por delante de orificio de la vena cava superior, o por detrás, o da dos ramas una pasa por delante y por detrás del orificio de la vena cava superior formando un anillo para vascularizar al NS que yace sobre la cresta terminal. La presencia de una arteria que emerge de la coronaria derecha o izquierda o circunfleja para vascularizar el nodo no tiene por qué originarse de una única localización desde la arteria coronaria, sino que puede tener un origen anterior o posterior, así como combinarse con ramas entre la derecha e izquierda tal y como es descrito por Futami et al[147].

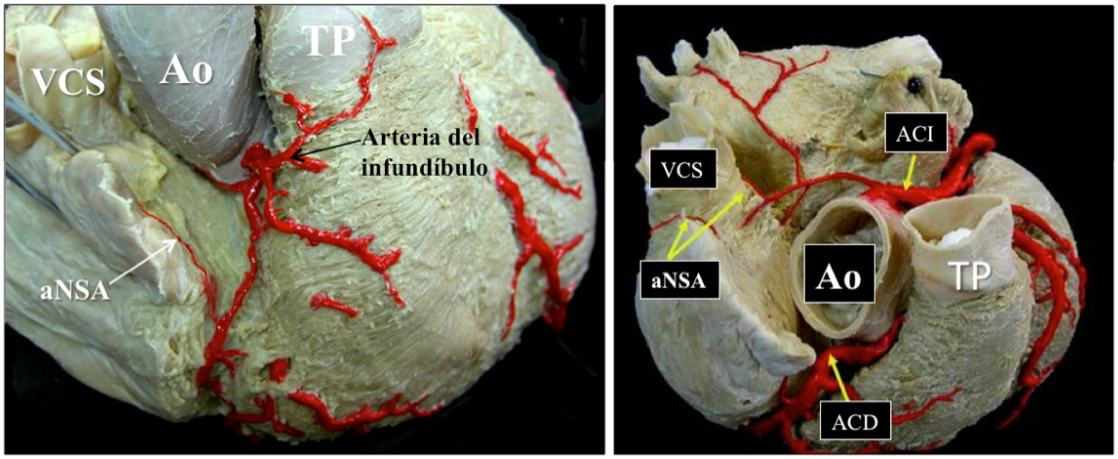

Fig. 19.- Imágenes cedidas por el Dr. Sánchez-Quintana. En A, la arteria del nodo SA se origina de la arteria coronaria derecha. En B se origina de la coronaria izquierda. VCS= vena cava superior; aNSA= arteria del nodo sinusal; Ao= aorta; ACI= arteria coronaria izquierda; ACD= arteria coronaria derecha; TP= tronco de la arteria pulmonar.

Ya algunos autores como Keith y Flack[151], y Verhaeghe et al.[152] describieron casos de doble suministro de la aNS por ramas de la aurícula derecha e izquierda. Recientemente Nerantzis et al.[153] describen casos en los que la vascularización del NS proviene de ambas coronarias (arteria coronaria derecha y arteria circunfleja), incluso describe un caso de un sujeto con dos arterias del NS que se originan de la arteria circunfleja. Sin embargo, la presencia del "*anillo sinoauricular*" alrededor de la vena cava superior , bien sea por ramas de la ACD o ACI, término descrito por Keith y Flack[151], no es visto en todos los casos, y así Futami et al. en sus estudios sobre 30 corazones, lo describen en tan solo 9 de ellos. Como se puede observar por todos estos estudios, hay varias variantes anatómicas arteriales para la vascularización del NS. Esto garantiza el aporte vascular a esta estructura en caso de afectación de la arteria coronaria en una determinada localización. Asimismo, la presencia del "*anillo sinoauricular*" alrededor de la VCS puede suponer un suministro colateral en caso de que se produzca una afectación en un determinado punto del vaso o se produzca una lesión quirúrgica[147].

C) ESTRUCTURA HISTOLÓGICA DEL NODO SINUSAL

Si lo observamos el NS a nivel histológico, está constituido por células más pequeñas (4-7μ), son más pálidas y se tiñen más débilmente que las células auriculares de trabajo. Además, las células nodales o células P (principales) se encuentran rodeando la arteria del NS en el interior de una matriz de tejido conjuntivo denso, dentro del cual se entrelazan sin una ordenación precisa. Estas características nos permiten diferenciar, a nivel histológico, los miocitos de trabajo de los miocitos nodales. Con la edad aumenta la cantidad de tejido conectivo en relación al área ocupada por las células nodales P[142,154]. En la periferia del nodo, sus células contactan con los miocitos transicionales o células T (de transición) y estos con los miocitos de trabajo sin que existan láminas o septos de tejido conectivo entre ellas[144]. Se ha demostrado que incluso pueden encontrarse digitaciones cortas de tejido nodal a nivel de la cabeza, cuerpo y cola del NS, que penetran en el miocardio de trabajo auricular[143].

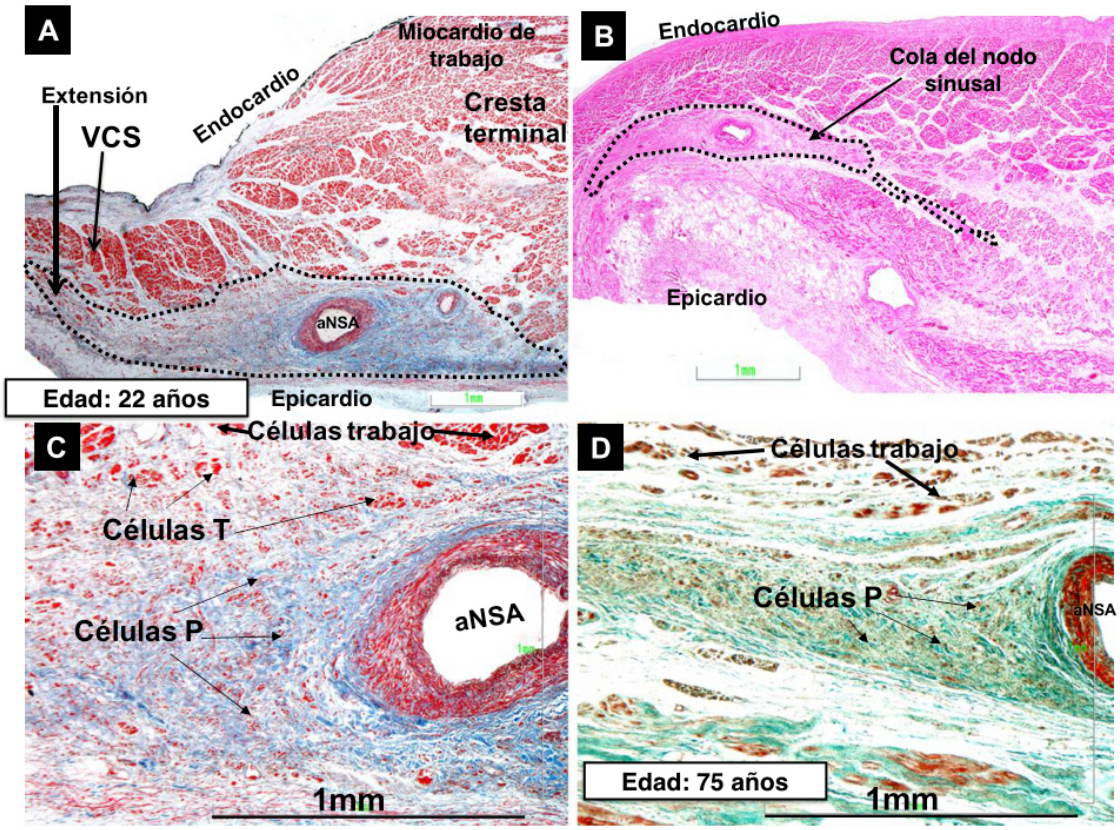

Fig 20.- Secciones histológicas sagitales del NSA teñidas con tricrómico de Masson (A,C y D) y con hematoxilina-eosina (B). A. Sección histológica a nivel del cuerpo del NSA (área punteada) en la que se observa su característica forma de arco, localizado subepicárdicamente en la zona de unión de la VCS con la cresta terminal. Nótese la extensión

del nodo hacia la VCS. B. Sección histológica del NSA a nivel de su cola (zona punteada) en la que se puede observar su localización endocárdica y cómo el nodo se disgrega en grupos de miocitos entremezclados con los miocitos de trabajo. C. Ampliación de la Fig. 20A, en la que se observa las células nodales principales (P) inmersas en una matriz de tejido conectivo dispuestas de manera aleatoria alrededor de la arteria del nodo sinusal, y las células transicionales (T), con características intermedias entre las células de trabajo y las células P. D. Sección histológica del NSA de un corazón de un individuo de 75 años de edad con cardiopatía isquémica estructural. Nótese el mayor acúmulo de tejido conectivo entre las células nodales P. NSA= nodo sinusal; aNSA= arteria del nodo sinusal; VCS= vena cava superior[144].

Se han estudiado los cambios histológicos que tienen lugar dentro de la pared atrial de pacientes con fibrilación auricular y también se han descrito las características microscópicas del NS en pacientes con fibrilación auricular crónica, de al menos 10 años de evolución, las cuales en comparación con los NS controles, pueden ser sintetizadas en 3 características: fibrosis tisular progresiva, progresiva pérdida de células del miocardio (incluyendo células P), y degeneración de células del miocardio (incluyendo células P)[155].

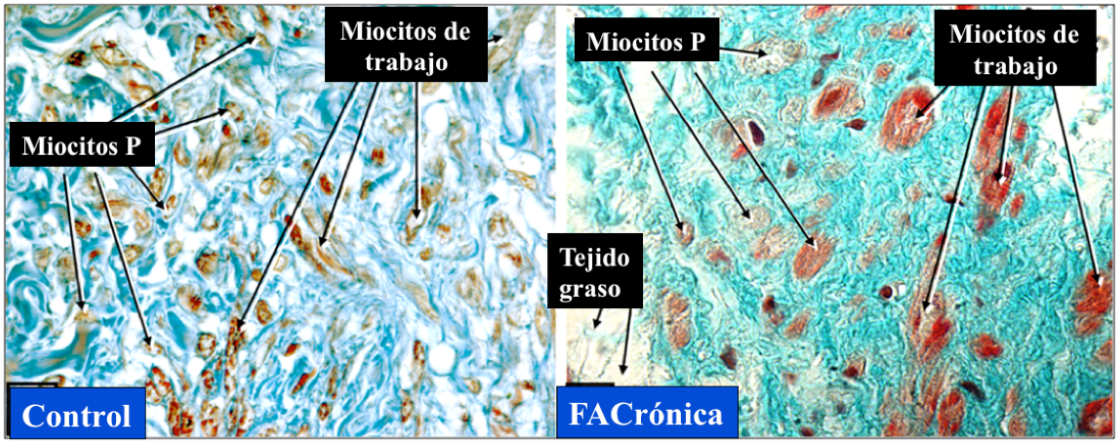

Fig 21.- Nodo sinusal. Tinción con tricrómico. A, muestra control; B, muestra con fibrilación auricular. Nótese la presencia de abundante tejido conectivo y menos células miocárdicas y más alargadas en la muestra con fibrilación auricular en comparación con la muestra control[156].

La relación desde el punto de vista histológico de la cabeza, cuerpo y cola del NS con la aNS es variable[143]. En la mayoría de los casos (77%) la arteria ocupa una posición central en el interior del nodo. En el resto de los casos, la arteria ocupa una posición excéntrica en el cuerpo del nodo. En el 29% de los corazones humanos la arteria se ramifica en el interior del nodo[143]. Se ha sugerido que la isquemia auricular, y en particular la del NS pueden estar involucrada en la patogénesis de la fibrilación auricular. Por ello se ha analizado las características

estructurales y ultraestructurales de los vasos capilares del NS en corazones normales y se ha comparado con los capilares del NS de corazones patológicos con fibrilación auricular crónica. Tras el análisis histológico[157] se observó que existe una reducción significativa en la cantidad de capilares en los NS de corazones en fibrilación auricular crónica, por lo que es posible una asociación entre la isquemia del NS y la fibrilación auricular crónica.

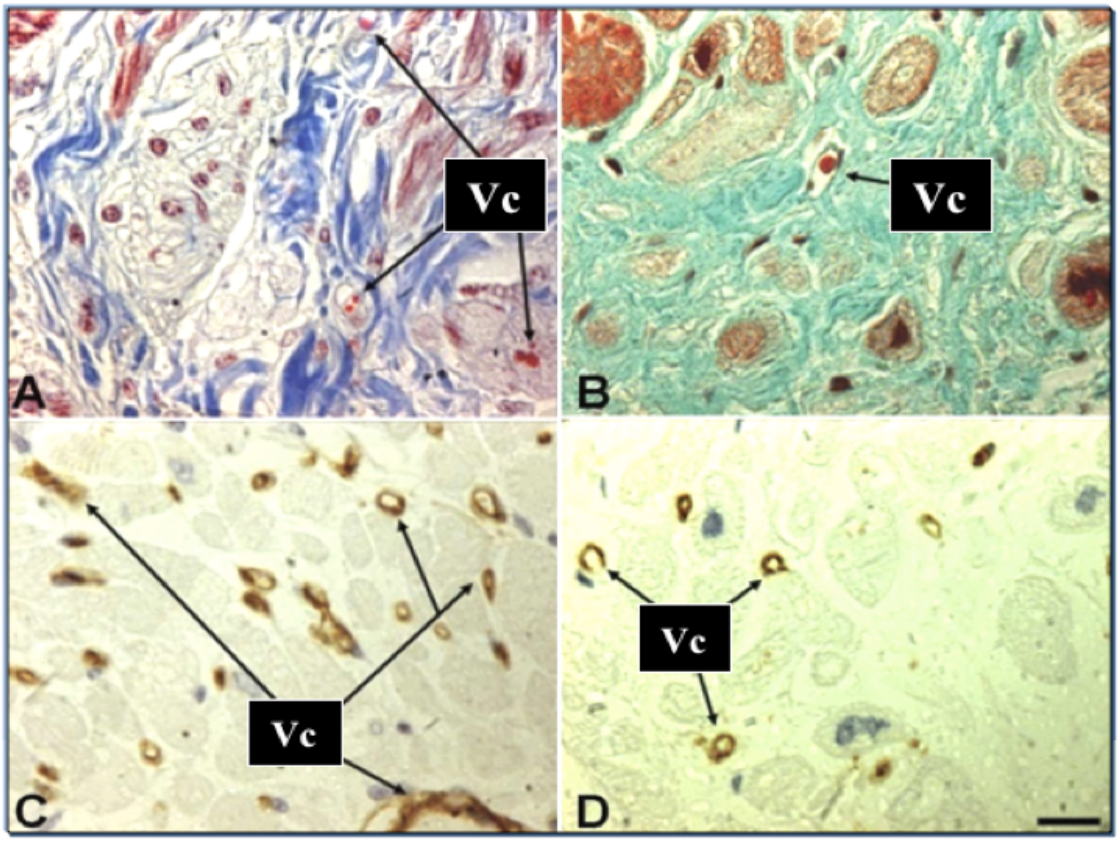

Fig. 22.- Secciones histológicas del nodo sinusal. A y B con tricrómico de Masson. C y D con tinción inmunohistoquímica con CD31 (la pared del vaso aparece teñida en color marrón). Las muestras A y C son muestras pertenecientes a un grupo control, y B y D de un grupo con fibrilación auricular. Nótese un menor número de capilares y más delgados en las muestras con fibrilación auricular. Barra de escala 15 μm. VC= vasos capilares[157].

- **EL NODO AURICULOVENTRICULAR (NAV)**

A) LOCALIZACIÓN

Se trata de una estructura de forma semioval que se apoya en el cuerpo fibroso central (CFC).Consiste en una porción compacta y un área de células transicionales[158] situada dentro de los límites del triángulo de Koch; en su zona medial y superior, en la unión atrioventricular parietal derecha. Este triángulo de Koch se sitúa sobre la superficie endocárdica de la aurícula derecha y se encuentra delimitado anteriormente por la inserción del velo septal de la válvula tricúspide y posteriormente por un tendón fibroso conocido como tendón de Todaro, que es la continuación fibrosa subendocárdica de la válvula de Eustaquio (válvula de la vena cava inferior). El ápex del triángulo se sitúa superiormente, en la zona de inserción de los bordes anterior y posterior, lo que se corresponde con el septum membranoso interventricular que forma parte del CFC del corazón. La base del triángulo la forma el orificio del seno coronario, junto con el vestíbulo de la aurícula derecha, y es conocida como istmo paraseptal por los electrofisiólogos[142,144].

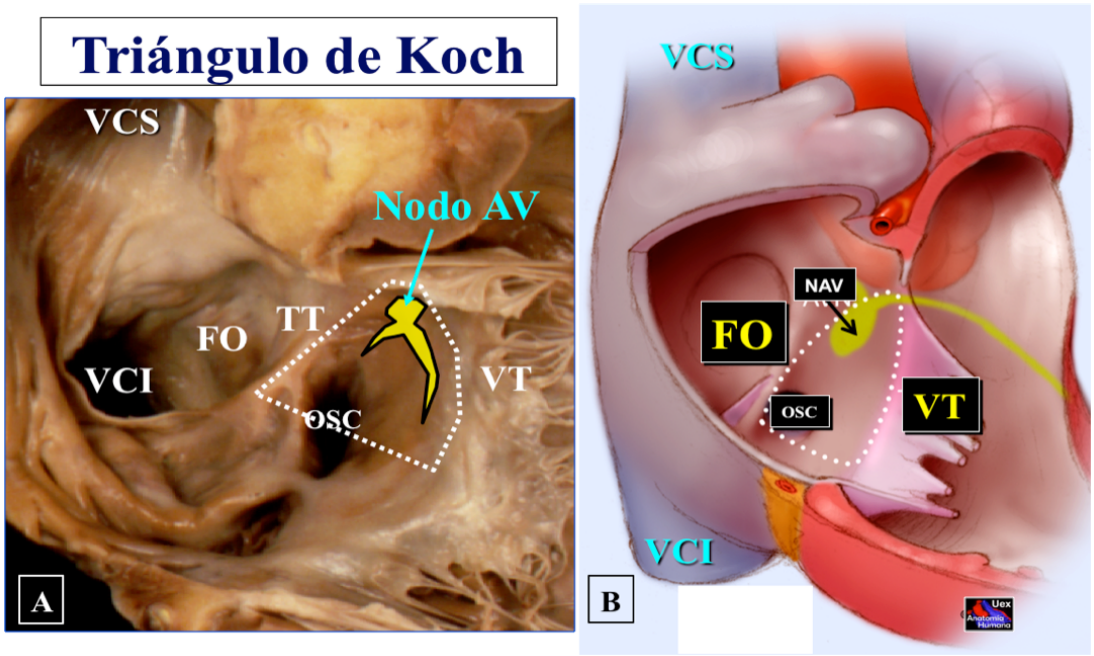

Fig 23.- A.-Visión endocárdica del triángulo de Koch en un especímen. B.- Esquema representativo de la localización en el triángulo del nodo AV. Imagen cedida por Dr. Sánchez-Quintana D. VCS= Vena cava superior; VCI= Vena cava inferior; FO= foramen oval; TT= Tendón de Todaro; OSC= Orificio del seno coronario; VT= válvula tricúspide.

Otra estructura anatómica de interés a nivel atrioventricular es el espacio piramidal inferior que se sitúa en la cruz del corazón, y junto con el triángulo de Koch, son zonas anatómicas importantes para los cardiólogos intervencionistas. El espacio piramidal, está lleno de grasa épicardica, tiene su apex y límite superior en el CFC . Está limitado anteriormente por la masa ventricular y posteriormente por la convergencia de las paredes auriculares derecha e izquierda. Este espacio piramidal es una estructura tridimensional, a diferencia del triángulo de Koch, el cual forma parte de una de sus superficies. El curso del seno coronario pasa por la base de este espacio[159].

B) VASCULARIZACIÓN DEL NODO AV Y HAZ DE HIS

En lo que respecta a la irrigación del NAV (nódulo de Tawara) y haz de His, ya en 1906 Keith hablaba de "una gruesa arteria que perforaba invariablemente el cuerpo fibroso central justamente por detrás del haz"[160]. Más tarde una publicación de Keith en colaboración con Flack[161] insiste en la presencia constante de una arteria, rama de la coronaria derecha, que perfora el cuerpo fibrosos

central. Posteriormente, la primera descripción completa de la irrigación del NAV y haz de His fue hecha por Haas G. en 1911 y citado en las publicaciones de Spalteholz W.[162] y Gross L.[163]. Las investigaciones realizadas por este autor y por Lascano[164] describen que la arteria coronaria derecha desempeña un papel fundamental en la irrigación del sistema de conducción, distinguiendo en su tramo final una división en el tronco de las ventriculares izquierdas posteriores y arteria interventricular posterior o descendente posterior. La arteria encargada principalmente de la irrigación del NAV y haz de His es la primera perforante posterior (*ramus septi fibrosi*) que Lascano describe que habitualmente proviene de una de las ramas finales de la coronaria derecha (94% de los casos), y más raramente de la arteria circunfleja izquierda (6% de casos). Otros autores como Hadziselimovic[149], en series más extensas de 200 corazones, encuentra un porcentaje más alto de vascularización del NAV y haz de His por la arteria coronaria izquierda (13%) , menos por la coronaria derecha (85%) y por ambas (2%). A su vez Lascano en su estudio afirma que dentro de ese 94% en que nace de la coronaria derecha, en el 91% de los casos esa primera perforante posterior provenía del tronco de las ventriculares izquierdas posteriores, en el 6% de los casos de la descendente posterior y en el 3% del tronco mismo de la coronaria derecha poco antes de su bifurcación. En cualquier caso, el origen de la aNAV, a diferencia de lo que ocurría con la aNSA, sí depende de la dominancia derecha o izquierda de las arterias coronarias, de modo que una dominancia derecha o si existe un equilibrio entre derecha e izquierda, supondrá que la aNAV provendrá principalmente de la arteria coronaria derecha, mientras que una dominancia izquierda, supondrá que la aNAV provendrá de la arteria circunfleja[148].

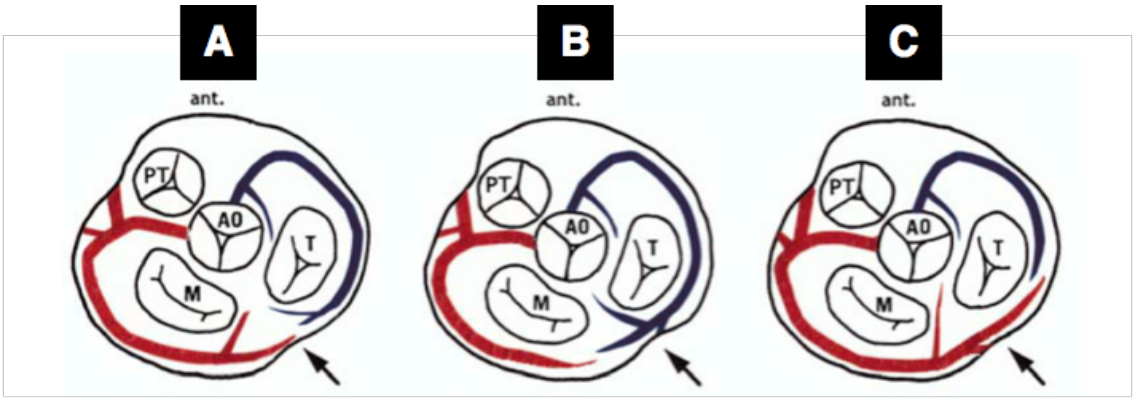

Fig.24.- Cuando existe un equilibrio entre las coronarias la arteria del nodo AV se origina principalmente de la coronaria derecha (panel A). Cuando hay dominancia derecha se origina de principalmente de la coronaria derecha (panel B). Cuando existe dominancia izquierda la arteria del nodo AV se origina principalmente de la circunfleja (panel C) PT= arteria pulmonar; AO= aorta; M= Mitral; T= Tricúspide[147].

Lascano describe que la arteria perforante posterior nace a la altura de la cruz del corazón, se dirige hacia delante rodeada por abundante tejido adiposos que rellena los surcos, se aloja en el espesor del tabique interauricular en su zona inferior, lo recorre hasta alcanzar la porción postero-inferior del CFC donde se divide en múltiples ramas que se distribuyen por la zona sub-endocárdica derecha, por el centro y por la zona subendocárdica izquierda del tabique. En el curso de su trayecto, el tronco principal irriga al NAV y haz de His y da colaterales ascendentes para el tabique interauricular y colaterales descendentes para el tabique interventricular[164].

Estudios publicados posteriormente por Kennel et al.[165] en 1972 describen anastomosis de la arteria del NAV con ramas septales de la arteria descendente anterior (rama de la arteria coronaria izquierda). Igualmente describe anastomosis con ramas perforantes anteriores, anastomosis con arterias auriculares y con el plexo subendocárdico del ventrículo izquierdo, lo que mejora la vascularización del NAV y haz de His. Asimismo afirman la estrecha relación del NAV y zonas proximales de las ramas de Haz de His con la superficie endocárdica de los ventrículos, lo que hace posible que mediante difusión se pueda mejorar la vascularización y así reducir la repercusión que una enfermedad arterial oclusiva podría tener sobre el nodo. Del mismo modo describe que los sinusoides venosos podrían contribuir también a mejorar la vascularización del NAV y Haz de His.

Otros estudios muestran que la arteria del NAV (aNAV) se origina de la arteria coronaria derecha en un 80-87% de los casos; en el resto se origina de la arteria circunfleja (8-13% de los casos) o de ambas (2-10% de los casos).La arteria da ramas al septum interventricular inferior, septum interatrial, NAV y haz de His[166]. El curso macroscópico que sigue la aNAV a través del espacio piramidal inferior depende de si ésta surge de la arteria coronaria derecha o de la arteria circunfleja[159]. A nivel de la base del triángulo de Koch la aNAV suele estar más cerca al orificio del seno coronario que a la zona de inserción del velo septal de la válvula tricúspide[159].

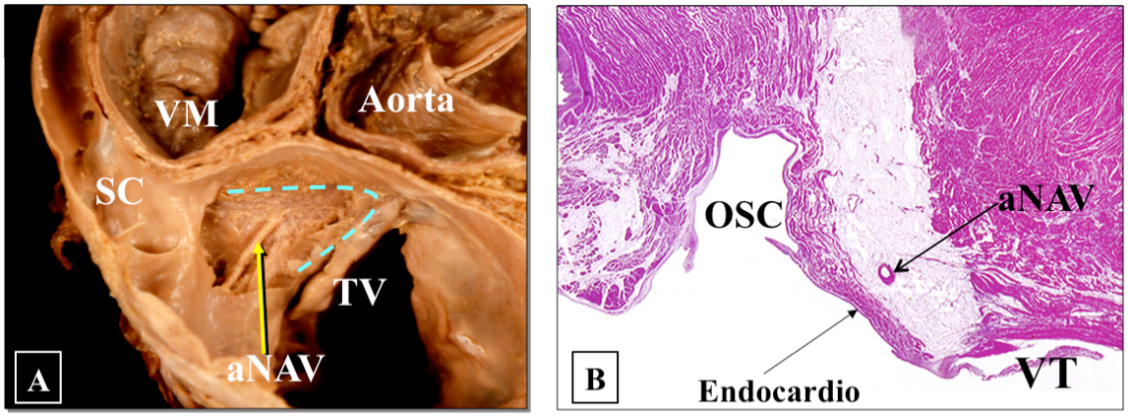

Fig 25.- A.- Disección de la arteria del nodo AV en el triángulo de Koch. B. Sección sagital a nivel del orificio del seno coronario. Nótese la estrecha relación de la arteria del nodo AV con el seno coronario. Imágenes cedidas por el Dr. Damián Sánchez Quintana. VM= válvula mitral; SC= seno coronario; aNAV= arteria del nodo auriculo-ventricular; TV y VT= válvula tricúspide; OSC= orificio del seno coronario.

C) ESTRUCTURA HISTOLÓGICA DEL NODO AV

El NAV compacto es una estructura que se apoya en el cuerpo fibroso central y tiene una forma semioval, compuesto por células con características similares a las descritas en el NS y, al igual que éste, sus miocitos tienen una disposición muy irregular, entremezclándose unos con otros inmersos en una matriz laxa de tejido conectivo, pero no se encuentran aislados del resto del miocardio por tabiques de tejido fibroso. Cerca de la base del triángulo de Koch la parte compacta del nodo se bifurca hacia la derecha y la izquierda en extensiones inferiores que se dirigen hacia los orificios de la válvula mitral y orificio del seno coronario, y hacia el velo septal de la válvula tricúspide, respectivamente[142,144,167].

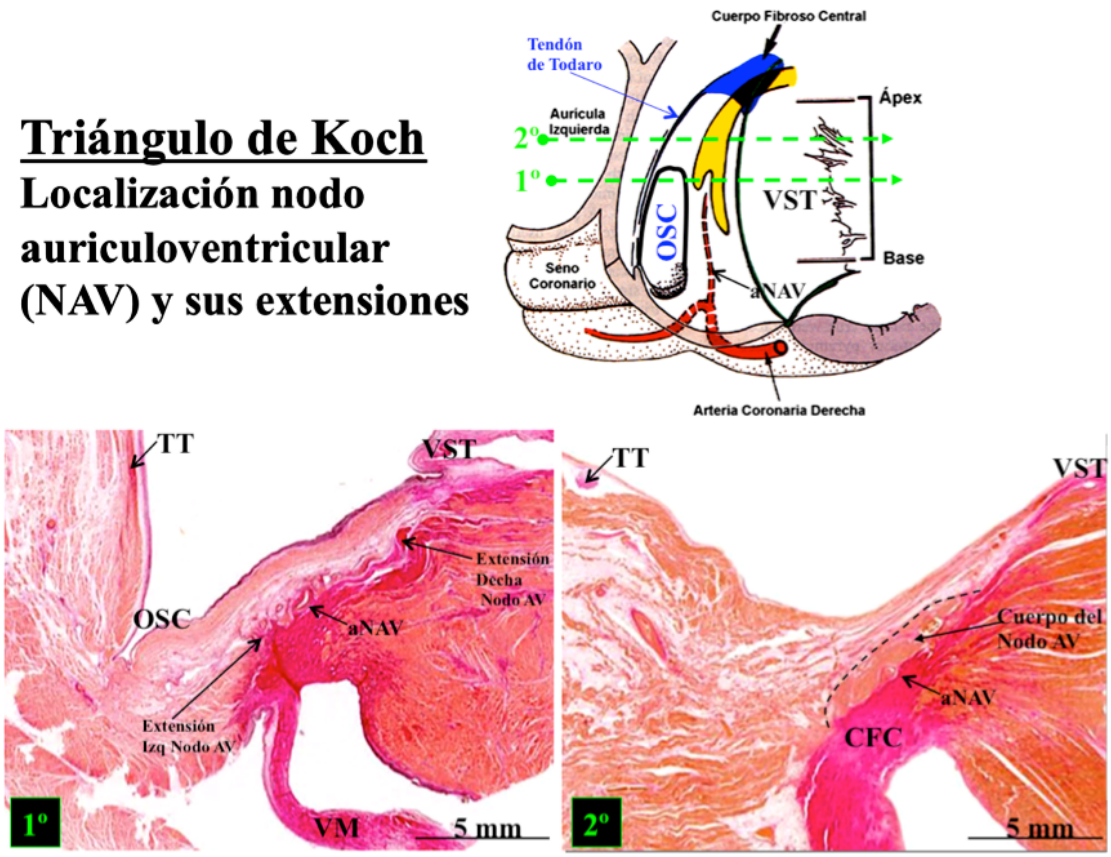

Fig 26.- A. Esquema de la localización del nodo AV y sus extensiones en el triángulo de Koch, 1º y 2º. Secciones sagitales teñidas con rojo picrosirio de las extensiones nodales (1º) y del nodo AV (2º). Imágenes cedidas por Dr. Sánchez Quintana[159].

En humanos, los miocitos transicionales son células con tamaño y características intermedias entre los miocitos del NAV y el miocardio de trabajo normal. Tanto las células transicionales como las del NAV compacto están inmersas en una matriz de tejido conectivo compuesto fundamentalmente por colágeno laxo tipo III[144]. Es de destacar que las células transicionales están rodeadas de una mayor cantidad de tejido conectivo que las del NAV, pero sin llegar a aislarlas del miocardio de trabajo adyacente. Por ello, las células transicionales constituyen una especie de puente entre el miocardio de trabajo y los miocitos del NAV[144].

En las secciones histológicas, según los estudios realizados por Sánchez-Quintana et al.[159,167], la aNAV sigue un curso recto, pasando entre las extensiones inferiores o cuernos del NAV compacto, y por regla general se divide en varias ramas. El diámetro externo de la aNAV principal va disminuyendo conforme se va

introduciendo en el cuerpo del NAV compacto y en la zona superior del triángulo de Koch la aNAV hace un giro brusco penetrando en el CFC y entra en el miocardio interventricular adyacente vascularizándolo. Por lo general, antes de hacer ese giro brusco, la arteria da una o dos pequeñas arteriolas, las cuales continúan a través del haz penetrante de His.

Se ha sugerido que la lesión mediante radiofrecuencia de la extensión inferior derecha del NAV puede eliminar la vía lenta en la taquicardia por reentrada al NAV[168]. Estudios electrofisiológicos realizados en el conejo han puesto de manifiesto que las extensiones inferiores del NAV pueden ser el sustrato morfológico de la taquicardia por reentrada al NAV pues estas extensiones poseen propiedades eléctricas diferentes al cuerpo del NAV (PR menor) lo que podría producir un enlentecimiento en la conducción e iniciar o mantener la reentrada[169].En este mismo animal se ha observado que la extensión inferior derecha posee una menor expresión de Cx40 y 43 que el cuerpo del NAV y tejido auricular de trabajo circundante lo que puede contribuir a que existan diferencias en la velocidad de conducción y desencadenar la reentrada[170]. Otros autores han sugerido que es la arquitectura de las fibras musculares dentro y alrededor del triángulo de Koch lo que puede ser uno de los factores que influencie la ruta de impulsos al NAV, puesto que se han observado cruces de fibras musculares a nivel del triángulo de Koch que podrían favorecer la conducción anisotrópica y alterar la onda de activación eléctrica hacia el NAV y ser el sustrato anatómico de la taquicardia nodal[171].

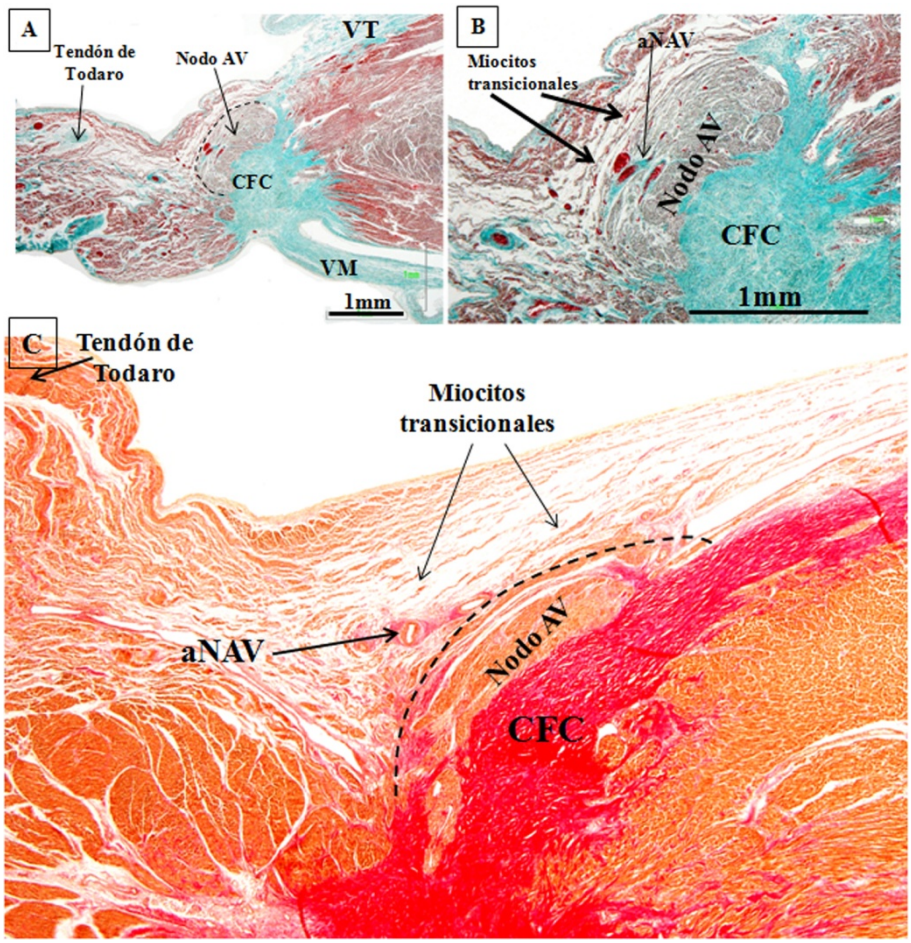

Fig 27.- A y B. Secciones histológicas teñidas con tricrómico de Masson donde se observa el nodo AV rodeado de los miocitos transicionales en un espécimen neonatal. C. Se observa lo mismo que en A y B pero utilizando tinción rojo picrosirio en un individuo adulto. Imágenes cedidas por el Dr. Sánchez-Quintana. VT= válvula tricúspide; VM= válvula mitral; CFC= cuerpo fibroso central; aNAV= arteria del nodo auriculo-ventricular.

- **HACES O TRACTOS ESPECIALIZADOS INTERNODALES**

Una cuestión controvertida y polémica desde hace décadas, es el modo en que el impulso de despolarización del NS se transmite y alcanza el NAV. Podría decirse que el tejido responsable de la conducción entre el NS y el NAV es la musculatura de trabajo normal, y son los cruces y disposición de los miocitos de trabajo los que hacen que el impulso viaje de una forma preferencial desde un nodo hacia el otro[145].

- **HAZ PENETRANTE DE HIS**

A) LOCALIZACIÓN

El NAV, en la parte superior del triángulo de Koch, se introduce en el CFC y es en ese punto cuando pasa a denominarse haz penetrante de His, justo cuando se encuentra completamente rodeado por tejido conectivo que lo aísla completamente del miocardio de trabajo. El haz de His posee un trayecto de una longitud variable antes de continuarse sobre el septum muscular interventricular con las ramas derecha e izquierda[144]. La forma del haz de His varía desde una forma casi redondeada, a elíptica o triangular. Asimismo, su localización en el 51% de los casos es por encima de la inserción del velo septal de la VT, en el 15% a nivel del velo septal de la tricúspide y en el 34% por debajo de la inserción del velo septal de la VT[144].

B) VASCULARIZACIÓN

Según los estudios realizados por Ozdemir M et al.[172] la primera rama septal vascularíza una parte significativa del sistema de conducción, incluyendo el NAV y haz de His en el 50% de los pacientes. Una oclusión completa de esta rama septal *(large septal branch)* puede dar lugar a angina y elevación del segmento ST en las derivaciones V1-V3. También se ha visto que puede manifestarse como un bloqueo de rama derecha y desviación del eje a la izquierda[173].

C) ESTRUCTURA HISTOLÓGICA

Tal y como se ha comentado con anterioridad, cuando el NAV se encuentra completamente rodeado por tejido conectivo que lo aísla completamente del miocardio de trabajo, es cuando éste pasa a denominarse haz penetrante de His (obsérvese la Fig. 28). Los miocitos del haz penetrante de His presentan una disposición más uniforme y paralela que la observada en los miocitos del NSA y NAV donde se entrecruzan de una forma muy irregular[144].

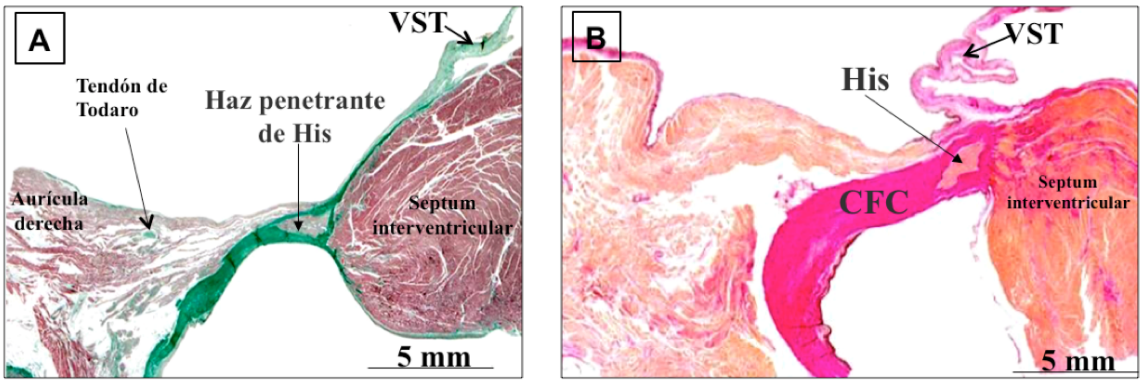

Figura 28.- VST: Velo septal de la válvula tricúspide; CFC= cuerpo fibroso central. Imágenes cedidas por el Dr. Sánchez-Quintana.

- **RAMA DERECHA E IZQUIERDA DEL HAZ DE HIS**

A) LOCALIZACIÓN

Las ramas derecha e izquierda del haz de His se originan a caballo sobre el vértice de la porción muscular del septum interventricular[144].

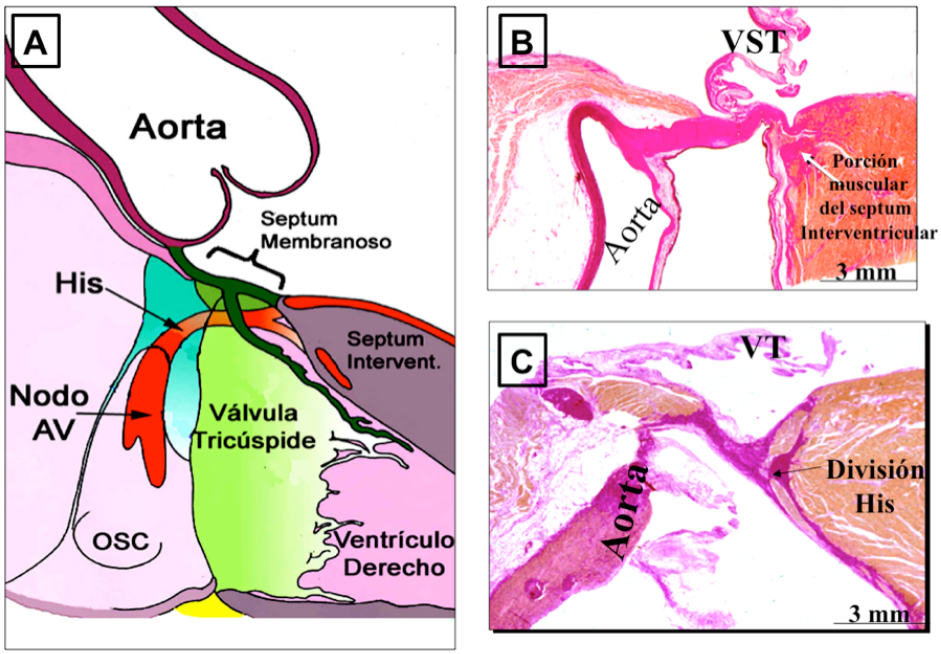

Fig 29.- A. Esquema donde se representa la división del haz de His en ramas derecha e izquierda. B y C. Secciones histológicas donde se observa la división del haz de His sobre el vértice del septum interventricular. OSC= orificio del seno coronario; VST= Velo septal de la tricúspide; VT= válvula tricúspide. Imágenes cedidas por el Dr. Sánchez-Quintana.

La **rama derecha** se convierte en una delgada cuerda de menos de 1mm de espesor que discurre por el interior del lado derecho del septum interventricular hasta llegar a la base del músculo papilar septal (anterior) del VD, posteriormente penetra en el espesor de la trabécula septomarginal, y se este modo se extiende desde la pared septal a la pared anterior del VD a través de la banda moderadora, dividiéndose finalmente en la red subendocárdica de Purkinje[144].El músculo papilar septal constituye en punto de referencia para la localización de la rama derecha del haz de His[174].

La **rama izquierda** tiene forma de lámina ancha y su origen se encuentra por debajo de la comisura situada entre los velos derecho y no coronario de la válvula aórtica, después, discurre descendiendo subendocárdicamente por el lado izquierdo del tabique interventricular y termina ramificándose en dos o tres cintillas que se extienden hacia los músculos papilares del ventrículo izquierdo (VI), ramificándose y dando lugar así a la denominada red subendocárdica de Purkinje[144].La rama izquierda puede observarse macroscópicamente como un área pálida justo debajo de la porción membranosa del septum interventricular en el lado izquierdo[175].

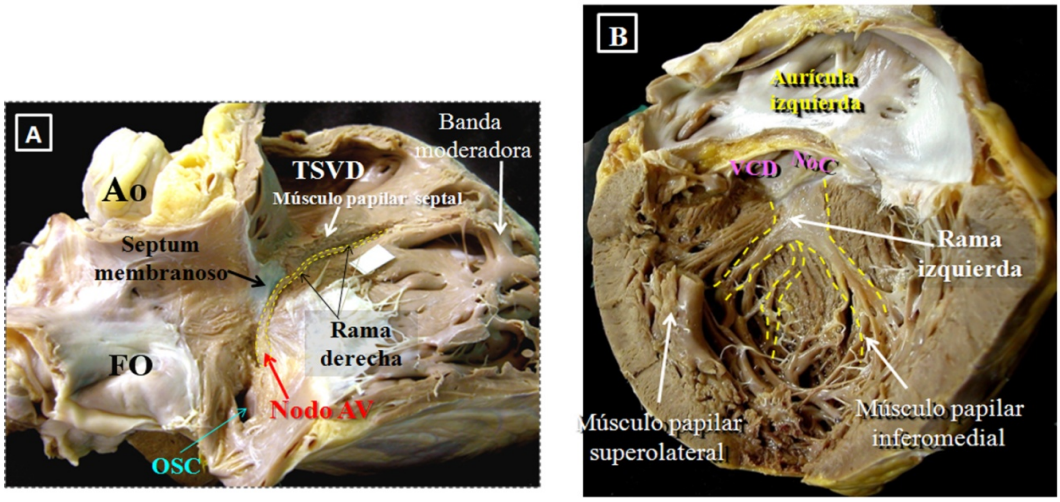

Fig 30.- A y B. Disecciones de las ramas derecha (A) e izquierda (B) del haz de His a nivel del septum interventricular. Imágenes cedidas por el Dr. Sánchez-Quintana.

B) VASCULARIZACIÓN RAMAS DE HIS

- RAMA DERECHA DEL HAZ DE HIS (RDHH)

En los estudios realizados por Lascano[164] se describe tres porciones en la rama derecha del Haz de His:

a) Primera porción

Se extiende desde el origen de la rama derecha en el haz de His hasta el punto donde penetra en la banda moderadora. Esta primera porción de la RDHH es vascularizada por las siguientes ramas:

a.1) Ramas posteriores:

- Ramas terminales de la primera perforante posterior (*ramus septi fibrosi*) que provienen de la arteria coronaria derecha, y concretamente del tronco de las ventriculares izquierdas posteriores con mayor frecuencia, como ya se comentó anteriormente.
- Ramas terminales de la segunda perforante posterior (*ramus septi ventriculorum superior*): esta arteria puede nacer como rama independiente del tronco de las ventriculares izquierdas posteriores (rama de la arteria coronaria derecha), lo cual es más frecuente, o como rama independiente de la descendente posterior. Sea cual sea su origen, se dirige en sentido postero-anterior y se distribuye por la parte superior del tabique interventricular muscular.

a.2) Ramas anteriores:

- Ramas terminales de la primera perforante anterior que provienen de la arteria coronaria izquierda, concretamente de la arteria descendente anterior.

- Ramas de la segunda perforante anterior (gran perforante anterior) que provienen de la arteria coronaria izquierda, concretamente de la arteria descendente anterior, y que Haas denominó *ramus septi ventriculorum superior*.

- La arteria coronaria derecha emite una primera rama para el ventrículo derecho que es la arteria grasosa derecha, la cual a su vez da una rama superficial que se distribuye por la pared anterior del VD y una rama profunda que se dirige hacia la cresta supraventricular. Pues bien , esa segunda rama, denominada rama de la cresta supraventricular (*ramus cristae supraventricularis*), también participa en la vascularización de la primera porción de la RDHH y partiendo de la superficie inferior de la coronaria derecha, este vaso se dirige hacia abajo y atrás en el espesor de la cresta supraventricular hasta alcanzar el septo interventricular donde se anastomosa con las ramas septales anteriores de la coronaria izquierda, y en algunos casos con la primera perforante posterior que viene de vascularizar el NAV y Haz de His.

b) Segunda porción

Corresponde con el trayecto que discurre por la banda moderadora. Esta segunda porción de la RDHH es vascularizada por las siguientes ramas:

- Según la descripción anatómica de Brocq y Mouchet[163], a este nivel existe un vaso específico de esta RDHH y nace, casi siempre, de la segunda perforante anterior, discurre por la banda moderadora y termina a la altura del músculo papilar anterior. Lascano en sus estudios[164] la identifica como una rama de la segunda perforante anterior o gran perforante anterior, y observa que discurre por la banda moderadora en su zona superior, la recorre superficial o profundamente en toda su extensión hasta finalizar en la base del pilar anterior donde se divide en varias ramas finas. Pero aunque esta arteria es la principal, no es la única.
- Ramas colaterales de la primera y segunda perforante anterior.
- Ramas de otras perforantes anteriores más distales a la primera y segunda, y ramas de la arteria descendente anterior. Futami et al.[147] las describen en su estudio como tercera y cuartas perforantes anteriores.
- Ramas de otras perforantes posteriores ramas de la interventricular posterior.

c) Tercera porción

Corresponde al trayecto situado más allá del músculo papilar anterior y es nutrido por las arterias del miocardio inespecífico, y también de colaterales del plexo arterial que irriga la segunda porción.

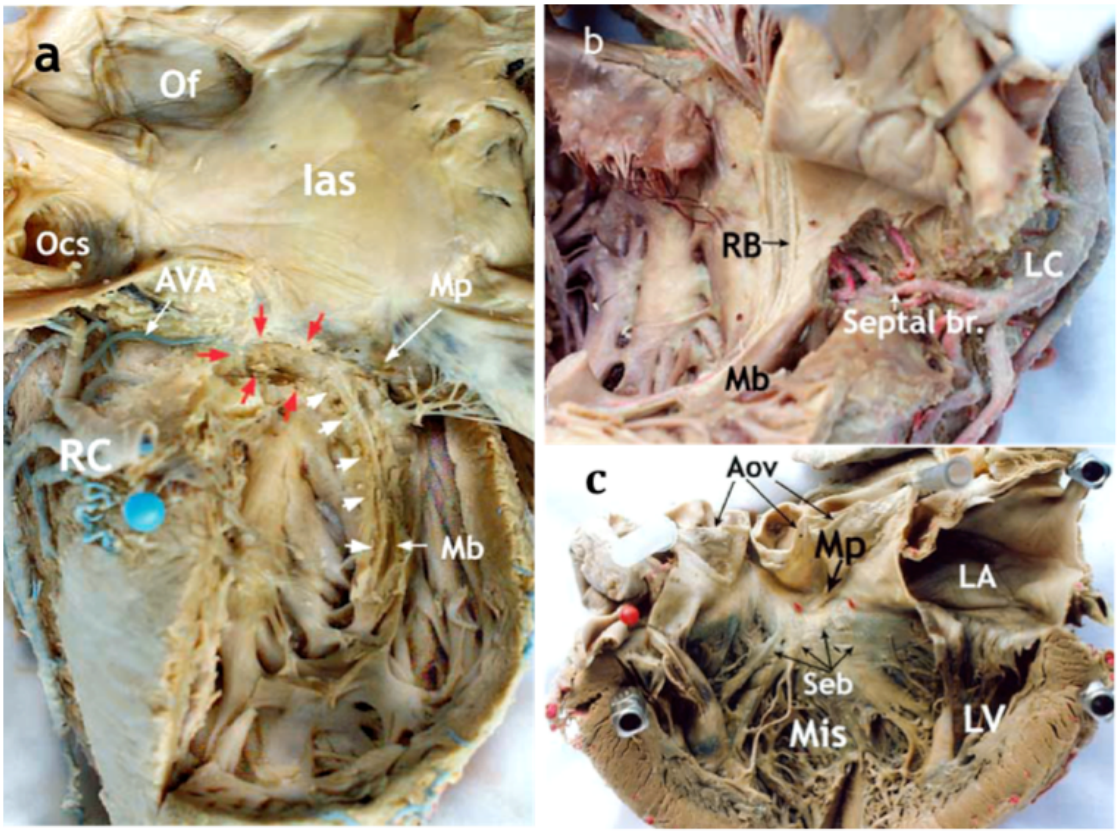

Fig 31.- A. La cara septal de la auricula y ventrículo derecho. La rama derecha (RB) discurre por debajo del la capa subendocardica de la banda moderadora (Mb). Las flechas rojas señalan el nodo auriculoventricular (AV). B. Representa la cara septal del ventrículo derecho. La rama septal (Septal br) de la arteria coronaria izquierda (LC) penetra dentro de la banda moderadora (Mb). La rama derecha (RB) penetra en la banda moderadora. C. Septum interventricular observado desde el ventrículo izquierdo. La rama izquierda pasa por debajo de la parte membranosa del septum interventricular (MiS) hacia el ventrículo izquierdo (LV) y se ramifica ampliamente en el ventrículo izquierdo como ramas subendocardicas (Seb). Los dos puntos indican el espesor la rama izquierda[147].

Estudios más recientes publicados por Futami C et al.[147] en el 2003 sobre 30 corazones, muestran que la mayoría del aporte sanguíneo de la RDHH es llevado a cabo por ramas septales interventriculares de la arteria interventricular descendente anterior (arteria coronaria izquierda). De hecho para estos autores

todo el aporte sanguíneo de la rama derecha e izquierda deriva de la arteria coronaria izquierda, no interviniendo la arteria coronaria derecha. Sin embargo, Hadziselimovic[149] sugiere que la vascularización de la rama derecha corre a cargo de la arteria coronaria izquierda, mientras que la izquierda recibe vascularización de ambas coronarias.

- RAMA IZQUIERDA DEL HAZ DE HIS (RIHH)

De igual forma, para la rama izquierda, Lascano[164] es sus estudios divide esta rama en tres porciones:

a) Primera porción

Se extiende desde su nacimiento hasta un límite inferior convencional no marcado por ninguna formación anatómica. En esta primera porción se identifican los siguientes vasos como responsables de su vascularización:

- Ramas terminales izquierdas de la primera perforante posterior (ramus septi fibrosi).
- Ramas terminales izquierdas de la segunda perforante posterior (ramus septi ventriculorum superior).
- Ramas terminales izquierdas de la rama de la cresta supraventricular (ramus cristae supraventricularis).
- Este autor describe también ramas terminales en un 50% de los casos, que se originan directamente de la arteria descendente anterior y que denominaron ramus limbi sinistri. Estas ramas siguen un trayecto antero-posterior por la parte alta subendocárdica del tabique para terminar en el origen de la RIHH. En el otro 50% de sus disecciones observó una multitud de pequeñas ramas de calibre semejante y dependiente de las primeras perforantes.

b) Segunda porción

Esta porción corresponde con el resto de la rama izquierda en el tabique, y su vascularización según los estudios de Lascano corresponde a:

- Ramas de arterias perforantes anteriores que surgen como ramas de la arteria descendente anterior.

- Ramas de arterias perforantes posteriores que provienen de la arteria descendente posterior. Existen muchas anastomosis entre estas ramas posteriores y las anteriores.

- También se describen colaterales del grupo arterial que vascularizan la primera porción.

c) Tercera porción

Esta porción corresponde a las finas ramificaciones terminales de la rama izquierda más allá del tabique, y su vascularización se lleva a cabo por arterias inespecíficas del miocardio. A su vez también es nutrida por colaterales que vascularizaban la segunda porción.

C) ESTRUCTURA HISTOLÓGICA DE RAMAS DE HAZ DE HIS

Ambas ramas se encuentran rodeadas de una lámina de tejido conectivo en su curso proximal, existiendo tractos de tejido conectivo entre la red de endomisio que rodea a cada miocito con la lámina[142,144]. Histológicamente, las ramas del haz de His se componen de células mínimamente diferenciadas de las del miocardio ventricular[167].

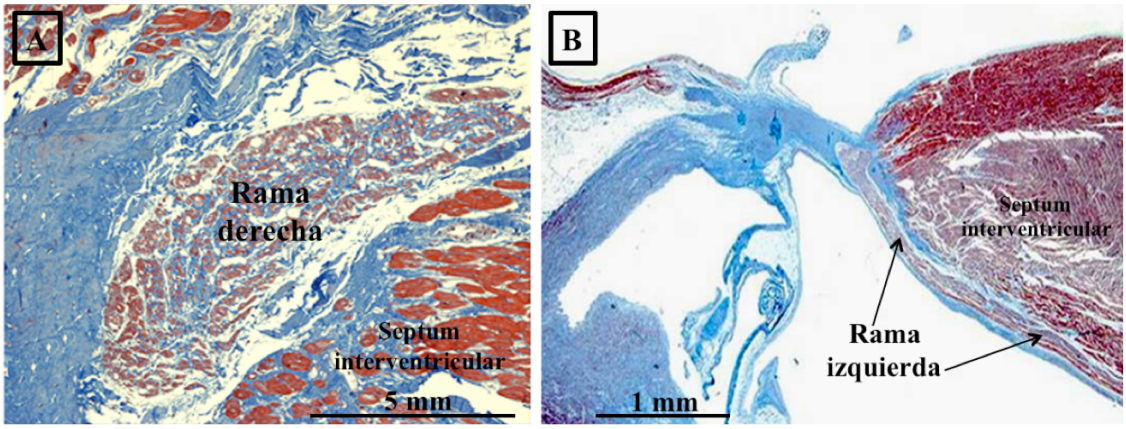

Fig 32.- Secciones histológicas de las ramas derecha e izquierda del Haz de His teñidas con tricómico de Masson. Nótese como la rama izquierda es subendocárdica. Imágenes cedidas por el Dr. Sánchez-Quintana.

- **RED VENTRICULAR DE PURKINJE**

A) LOCALIZACIÓN

En animales mamíferos esta red subendocárdica tiene una disposición elíptica, tanto en el VI como en el VD, y se extiende desde endocardio hacia epicardio, sin embargo, en el caso del corazón humano sólo se ha descrito a nivel subendocárdico, y no se ha documentado en corazones adultos la presencia de ramas intramurales de la red de Purkinje[176]. Esta red, en animales como la oveja o el ternero, está rodeada de una vaina de tejido conectivo que la separa de las fibras musculares ventriculares. Además, en ambos mamíferos se ha descrito que de esta red se originan ramas que penetran en el espesor de las paredes ventriculares, introduciéndose entre las fibras musculares de trabajo, dando nuevas ramas o anastomosis con otras ramas, aproximándose al epicardio pero no llegando a la capa de fibras musculares más superficiales del corazón[176,177].

B) VASCULARIZACIÓN

Su vascularización es semejante a las de las ramas derecha e izquierda del haz de His, las cuales hemos estudiado previamente.

C) ESTRUCTURA HISTOLÓGICA

Poseen un diámetro mayor que los miocitos ventriculares de trabajo. Al microscopio óptico se observan estrías transversales en menor proporción y el núcleo central, las miofibrillas tienden a situarse hacia la periferia, por lo que en cortes teñidos con hematoxilina-eosina se ven como células de un color rosado más claro sobre todo alrededor del núcleo por su gran contenido en glucógeno. Al microscopio electrónico las células especializadas de Purkinje poseen pocas miofibrillas y contienen abundantes mitocondrias, el retículo sarcoplásmico está menos desarrollado y con muy pocos túbulos T. Se ha discutido si existen células transicionales entre las FP y las del miocardio de trabajo ventricular[178]. Diversos estudios anatómicos e inmunohistoquímicos[176] han demostrado que en el corazón

de los bovinos hay una zona transicional muy pequeña y una pérdida de tejido conectivo que rodea a las de Purkinje. Sin embargo estas células transicionales no han sido observadas en el corazón humano y de otros vertebrados. El contacto funcional o la transmisión del estímulo eléctrico entre las fibras de Purkinje y las fibras ventriculares de trabajo se produce únicamente en lugares específicos donde se pierde la lámina de tejido conectivo perifascicular. Se ha sugerido, por tanto, que esta lámina tiene un papel muy importante en la organización de la onda de contracción en el miocardio ventricular evitando la propagación lateral de la conducción del estímulo y permitiendo solamente la transmisión del impulso hacia la terminación de las fibras de Purkinje[179].

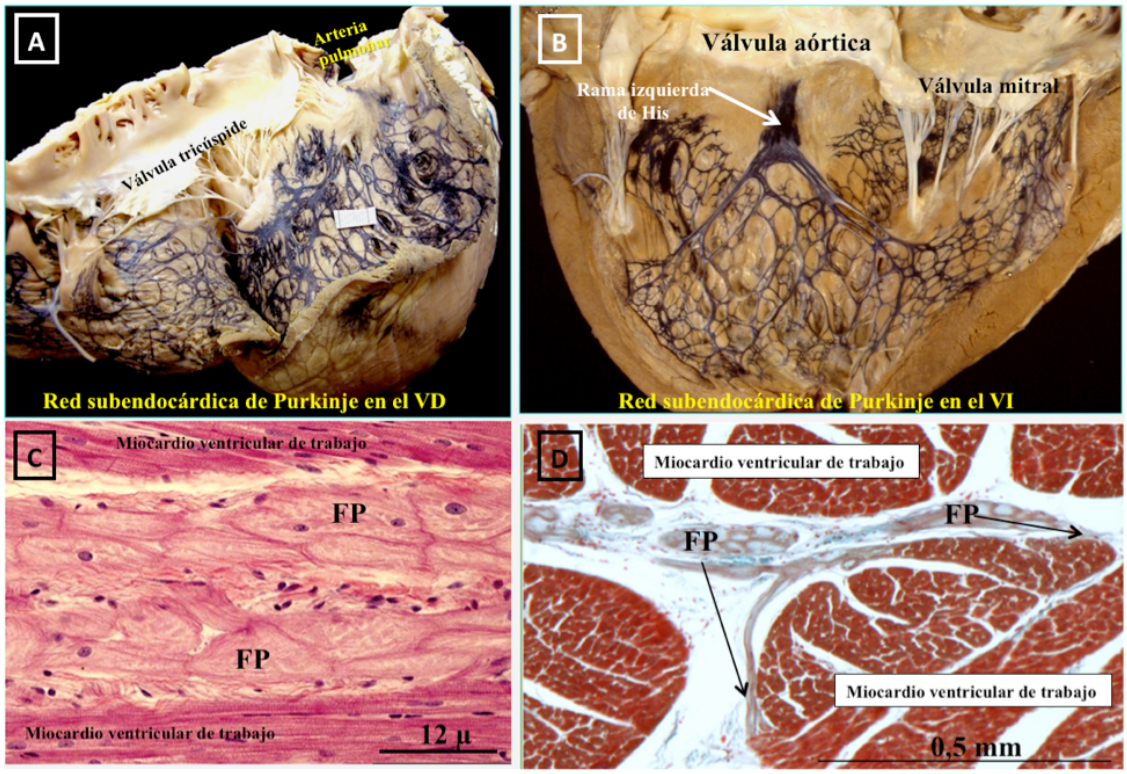

Fig 33.- A y B.- Disposición de la red de Purkinje en el ventrículo derecho (A) e izquierdo (B) en el miocardio bovino utilizando el método de la tinta china inyectada a nivel del subendocardio. C y D.- Secciones histológicas teñidas mediante las técnicas de Van Gieson (C) y tricrómico de Masson (D) de las fibras de Purkinje en el miocardio ventricular. Imágenes cedidas por el Dr. Sánchez-Quintana.

2.8.2.- EXAMEN DEL TEJIDO ESPECIALIZADO DE CONDUCCIÓN CARDIACO

El examen del tejido especializado de conducción cardiaco ha sido considerado como uno de los últimos recursos en aquellas circunstancias en las que el examen necrópsico rutinario macroscópico y microscópico, la historia clínica y los exámenes toxicológicos no muestran alteraciones que expliquen la causa de la muerte[137,180]. Aproximadamente el 80% de las muertes súbitas cardiacas tienen como causa una enfermedad coronaria aterosclerótica. En corazones sin una aterosclerosis coronaria significativa, existe una variedad de enfermedades cardiacas que suponen un sustrato anatomopatológico para la muerte súbita, como son las cardiomiopatías, enfermedades valvulares, miocarditis, enfermedad coronaria no aterosclerótica o enfermedades congénitas cardiacas, entre otras[181,182].

Causas de muerte súbita cardiaca en ausencia de arterioesclerosis coronaria significativa

- Cardiopatía hipertensiva.
- Cardiomiopatías.
- Valvulopatías.
- Miocarditis.
- Enfermedad coronaria no arterioesclerótica, incluyendo anomalías congénitas en los orificios de origen de éstas.
- Enfemedad cardiaca congénita.
- Anomalias en el sistema de conducción.
- Trastornos sin hallazgos específicos macroscópicos o microscópicos (incluye el síndrome de QT largo y otras canalopatias)

Tabla 2.- Causas de muerte súbita cardiaca en ausencia de aterosclerosis coronaria significativa[180].

En aquellos casos en los cuales el individuo cuente con antecedentes de arritmias o síntomas sugestivos de arritmias como síncopes o palpitaciones, el

examen del sistema de conducción cardiaco es probable que muestre unos resultados positivos[180], sin embargo, en tiempos de restricciones presupuestarias (como es el caso) y en casos de muerte de toxicómanos, el juez de instrucción puede tener la tentación de limitar la investigación forense a un examen externo del cadáver y al análisis toxicológico. Se ha sugerido que debido a que las lesiones en el sistema de conducción a veces pueden explicar la muerte súbita, especialmente en pacientes jóvenes, este tejido debe ser analizado[140] .Este examen también es además útil porque la toxicidad cardiaca de drogas en general, y de la cocaína, en particular, puede dar lugar a focos de fibrosis en el miocardio y aterosclerosis acelerada. Tales lesiones pueden constituir el sustrato morfológico de una arritmia y conducir a desmayos e incluso explicar la muerte súbita. Al mismo tiempo, un estudio de la literatura muestra que el sistema de conducción es muy rara vez examinado en casos de adictos a las drogas, en particular en las víctimas cuyo consumo crónico se confirma por el análisis toxicológico del pelo[183]. Es por tanto, muy interesante analizar y ver si los consumidores crónicos de cocaína presentan lesiones específicas en el sistema de conducción del corazón.

La disección macroscópica del sistema de conducción debe ser realizada después de que las arterias coronarias han sido examinadas y el miocardio ha sido evaluado mediante múltiples secciones ventriculares paralelas al eje corto del corazón. Esta disección es más fácil realizarla si el corazón esta previamente fijado[180].

- **DISECCIÓN MACROSCÓPICA PARA POSTERIOR ESTUDIO HISTOLÓGICO DEL NODO SINUSAL (NS)**

Muchos patólogos realizan el examen de la cavidad de la aurícula derecha mediante una incisión que va desde el orificio de la vena cava inferior al orificio de la vena cava superior, sin embargo, esta practica no es recomendable si se desea realizar un estudio del NS, ya que mediante esta incisión podemos cortarlo. Por ello, se recomienda que si se desea realizar con posterioridad un examen del NS, la incisión se realice desde la vena cava inferior a la orejuela. El NS y la aNS tienen una localización subepicárdica justo lateral al orificio de la vena cava superior, a lo largo del borde posterior de la cresta terminal, se encuentra en la unión de la pared posterior y lateral de la AD [180] (ver Fig. 34).

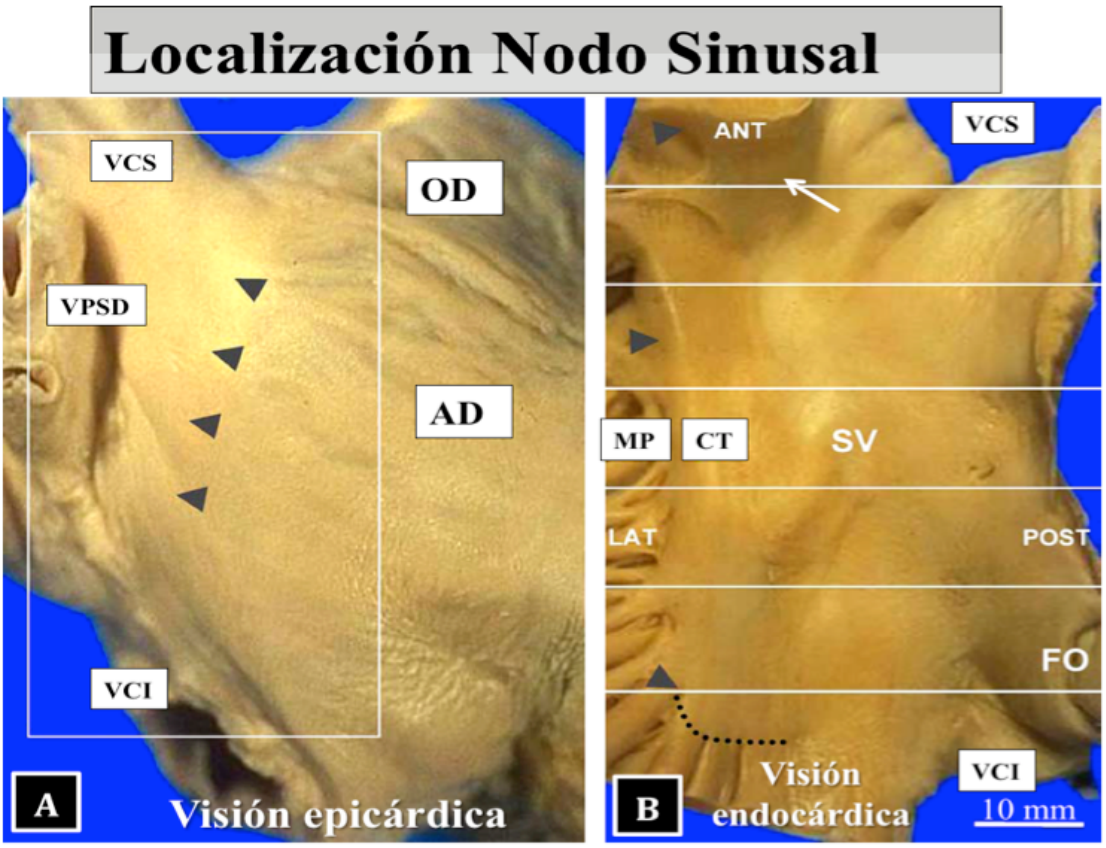

Fig 34.- A. Visión panorámica de la pared posterolateral de la auricula derecha. Las flechas señalan la cresta terminal, la probable unión entre el nodo sinoauricular y el seno venoso. El marco que engloba la VCS, VCI y la pared posterolateral. B. Aspecto endocárdico de la disección del tejido. Se muestra la cresta terminal estirada a diferencia de su forma curva original. Toda la cresta terminal (flechas) descansa entre los músculos pectineos y el seno venosos. ANT= anterior, CT= cresta terminal, FO= foramen oval; VCI= vena cava inferior, LAT= lateral, PM= músculos pectineos, POST= posterior, AD= auricula derecha, OD= orejuela aurícula derecha, VPSD= vena pulmonar superior derecha, VCS= vena cava superior, SV= seno venoso. Escala = 10 mm.[184]

En esta zona se disecciona una muestra rectangular de tejido y se realizan secciones perpendiculares a la cresta terminal (ver Fig. 35). La aNS, que pasa a través del NS, sirve como referencia y es a veces vista macroscópicamente como un pequeño punto rojo en el surco donde la cresta terminal y la pared posterior auricular se unen[180].

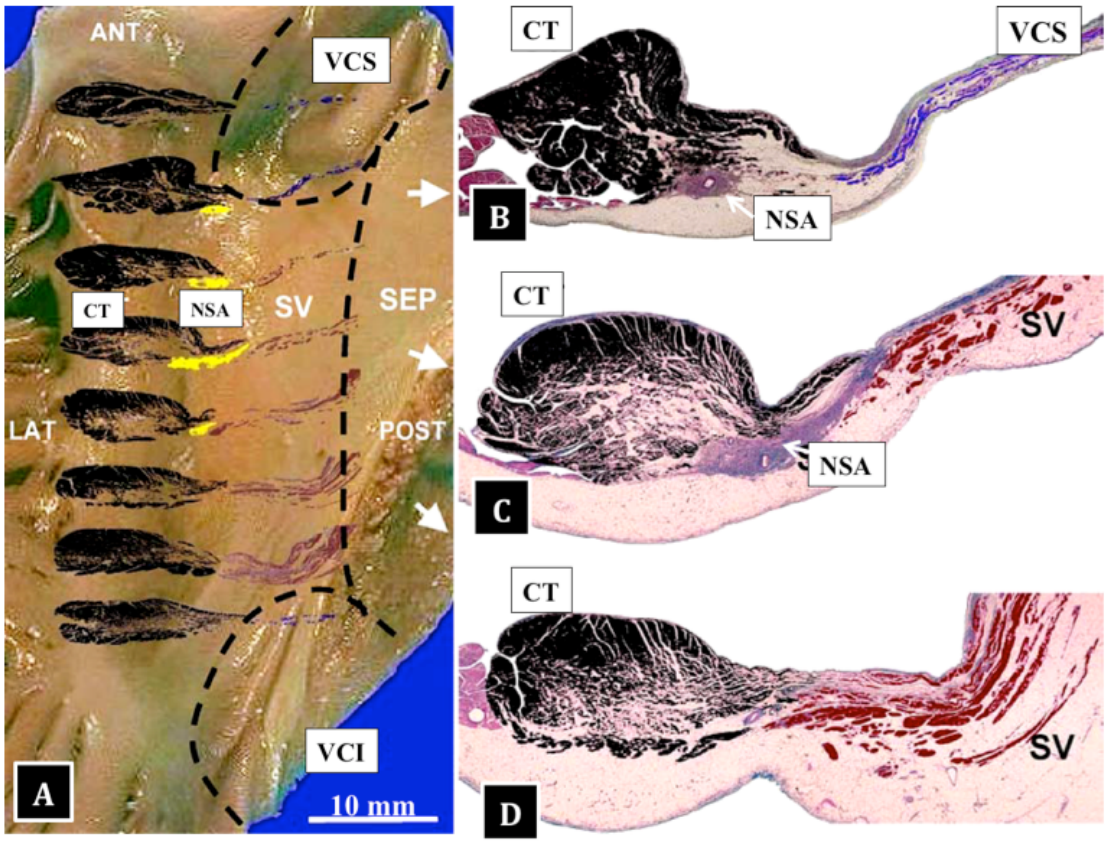

Fig 35.- A. Representación de la musculatura de la cresta terminal (negro) , el nodo sinoauricular (amarillo), el seno venosos (rojo), y las paredes de la vena cava superior en inferior. Los colores están seleccionados mediante un programa de imagen. Nótese la relativamente posición baja del nodo SA en la pared libre posterolateral y la conexión miocárdica en la zona inferior de la cresta terminal y el seno venosos. El límite entre la vena cava superior e inferior y el margen posterior del septum de la aurícula derecha está indicado por la línea de puntos. B. Microfotografía de baja potencia tomada en el margen superior del NSA de la imagen A. A esta altura , el NSA está adyacente a la delgada capa muscular de la vena cava superior. C. Microfotografía de baja potencia tomada a media altura del NSA de la imagen A. A este nivel, el NSA se infiltra en la musculatura de la cresta terminal y del seno venosos. D. Microfotografía de baja potencia tomada en el margen inferior del nodo SA de la imagen A. El seno venoso muestra alteraciones en tejido adiposo y conjuntivo. El seno venosos y la cresta terminal están conectadas sin infiltrar el nodo SA. ANT= anterior, CT= cresta terminal, VCI= vena cava inferior, LAT= lateral, POST= posterior, NSA= nodo sinusal, SEP= septum, VCS= vena cava superior, SV= seno venoso. Tinción de Azan-Mallory. Escala = 10 mm.[184]

- **DISECCIÓN MACROSCÓPICA PARA POSTERIOR ESTUDIO HISTOLÓGICO DE LA UNIÓN AURICULOVENTRICULAR**

Con el corazón colocado en posición anatómica, el triángulo de Koch forma la parte posterior y baja de la aurícula derecha al lado del velo septal de la válvula tricúspide. La cresta de Eustaquio que es la continuación de la válvula de

Eustaquio, la cual cierra parcialmente a la vena cava inferior, contiene casi siempre el tendón de Todaro, que es la continuación fibrosa subendocárdica de la válvula de Eustaquio y que se extiende hasta el velo septal de la válvula tricúspide, formando el lado posterior y anterior, respectivamente, del triángulo de Koch, cuya base es el orificio del seno coronario y el vestíbulo de la aurícula derecha. El vértice del triángulo es el septum membranoso (SM) (ver Fig.36). En cada corazón se talló un bloque de tejido que contiene el triángulo de Koch, desde la desembocadura del seno coronario, en su base, hasta su vértice, el septum membranoso. Cada bloque a continuación, se seccionó en rodajas de 3 o 4mm de espesor siguiendo un plano perpendicular al velo septal de la válvula tricúspide, de manera que de cada bloque se obtienen a su vez 5 ó 6 bloques de la superficie del triángulo de Koch[159].

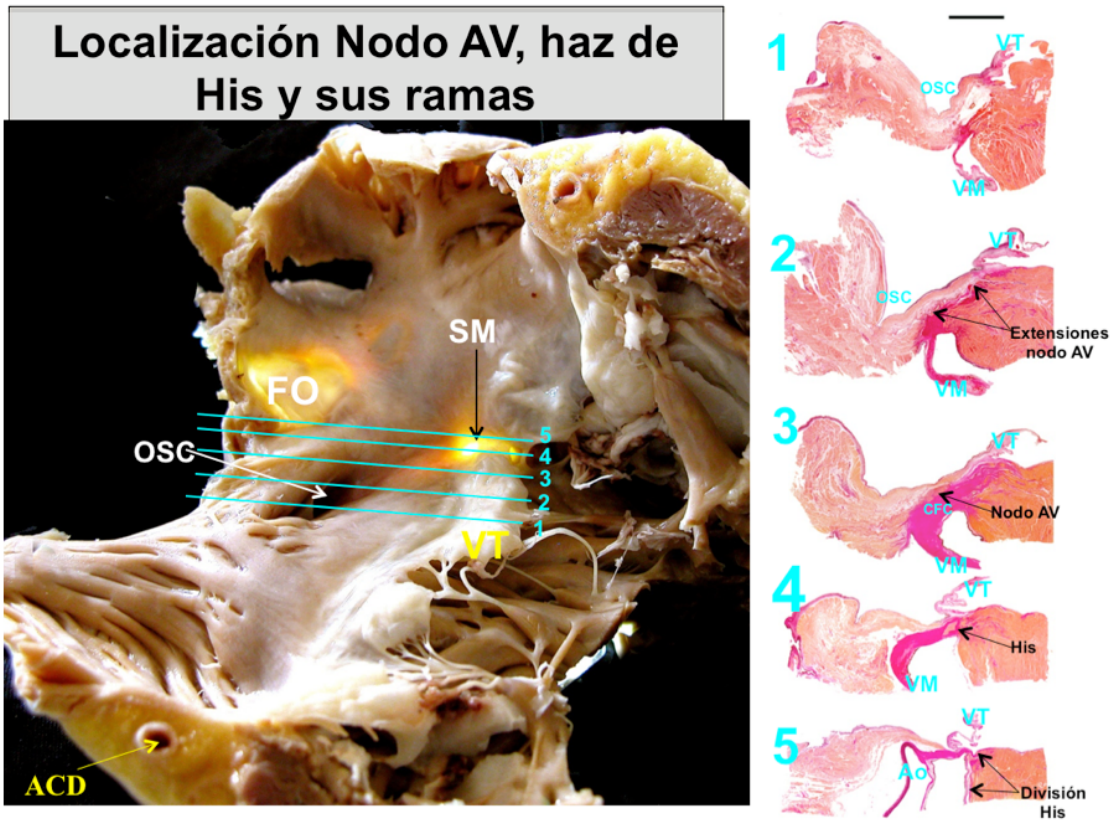

Fig 36.- Visión endocárdica del triángulo de Koch en el que se han representado mediante líneas las distintas secciones histológicas teñidas con rojo picrosirio que se observan en el lado derecho de la imagen . Nótese la disposición del eje de conducción AV (nodo AV, haz de His y sus ramas). Imágenes cedidas por el Dr. Sánchez-Quintana. OSC= orificio del seno coronario, FO= foramen oval, SM= septum membranoso, ACD= arteria coronaria derecha, VT= válvula tricúspide, VM= válvula mitral, CFC= cuerpo fibroso central, Ao= aorta.

2.8.3.- HISTOPATOLOGÍA DEL TEJIDO ESPECIALIZADO DE CONDUCCIÓN Y MUERTE SÚBITA

Se han descrito muchas alteraciones del miocardio y del sistema de conducción cardiaco que pueden ser consideradas un sustrato anatómico que pudiera explicar la causa del fallecimiento de forma súbita o su contribución al mismo.

A) HIPERPLASIA FIBROMUSCULAR DE LA aNS y aNAV

Las arterias que vascularizan el nodo sinusal (aNS) y el nodo auriculoventricular (aNAV) pueden estenosarse debido a una proliferación de la íntima junto con hiperplasia de la capa media. Varios estudios han sugerido la relación entre la muerte súbita cardiaca y la estenosis no aterosclerótica de la aNS y aNAV[137,185-189].

En un estudio realizado por Burke et al.[185] comparó la aNAV en 27 casos de muerte súbita y 17 sujetos control. La hiperplasia fibromuscular (HFM) de la aNAV ocurría más comúnmente en los casos de muerte súbita (78%) que en los casos control (65%), pero la diferencia no era estadísticamente significativa. La HFM en la muerte súbita estaba caracterizada por una destrucción de la lámina elástica interna y era más severa que en el grupo control. La mitad de los individuos del grupo de muerte súbita murieron mientras practicaban deporte, pero sólo en un caso existía un NAV que poseía cambios patológicos (infarto y fibrosis). La hipótesis del mecanismo de la muerte fue la isquemia del NAV, pero en la mayoría de los casos la muerte ocurrió antes de que estos cambios hubieran sido morfológicamente manifiestos. En un estudio posterior realizado por Cohle et al.[137] en 82 casos de muerte súbita donde no se identificó una causa de muerte tras el examen necrópsico completo rutinario macroscópico y microscópico, estudio de la historia clínica y estudios toxicológicos, se observó en 11 de estos casos lesiones del sistema de conducción cardiaco que podrían ser consideradas letales (estenosis aNAV en 7 casos y tumor NAV en 4 casos). La estenosis en este estudio, mediante valoración histológica siguiendo los criterios de estimación de la estenosis arterial publicados por Ford JC et al.[190] , era de al menos el 75% de la luz de la aNAV y en 3 de los 7 casos existía además una ruptura de la lámina elástica

interna. Los factores desencadenantes de la arritmia fatal pudieron ser el estrés, ejercicio físico, cirugía y consumo de cocaína. Este estudio considera que la estenosis severa de la aNAV puede ser considerada una causa de muerte cuando otras causas posibles ya han sido excluidas.

En este sentido Haring G et al.[138] consideran que el examen del tejido de conducción del corazón debe llevarse a cabo en todos los casos de muerte súbita, especialmente en aquellos casos en los que la causa de la muerte no se puede establecer de forma rutinaria. Así estudiando la patología en el sistema de conducción, no relacionada en concreto con la intoxicación por cocaína, califican para su estudio como lesiones potencialmente letales y hallazgos patológicos significativos los siguientes: la estenosis de más del 75% de la aNAV y/o sus ramas, la calcificación del cuerpo fibroso central que afecte además al sistema de conducción cardiaco, la moderada/severa fibrosis intersticial o infiltración grasa del NAV y la displasia fibromuscular de la arteria del NAV. Estas alteraciones según estudios realizados por Burke et al.[185] podría ser la causa de la muerte súbita.

La isquemia nodal o del haz de His es considerada en muchos casos la causa del fallecimiento mediante la producción de arritmias fatales[191].No obstante, aunque la estenosis de estas arterias debido al engrosamiento fibrointimal también ha sido vista en casos control que fallecieron por otra circunstancia[192]. Por ejemplo, en los estudios realizados por Burke et al.[185] encontraron que en un tercio de las muertes súbitas cardiacas el grado de reducción de la luz del vaso era significativamente mayor que en los casos control, y que el engrosamiento fibrointimal asociado con destrucción de la lamina elástica interna y depósitos de mucopolisacaridos ocurría casi exclusivamente en los casos de muerte súbita asociados a patología del sistema de conducción y no en los casos control.

Como comentamos previamente, la lesión endotelial ocasionada por el consumo de cocaína va a provocar que disminuya su efecto barrera produciéndose un aumento del paso de lipoproteínas y por lo tanto un proceso de arterioesclerosis acelerado[46] , lo cual agrava aún más el problema de isquemia miocárdica existente en estos individuos cuando consumen la droga.

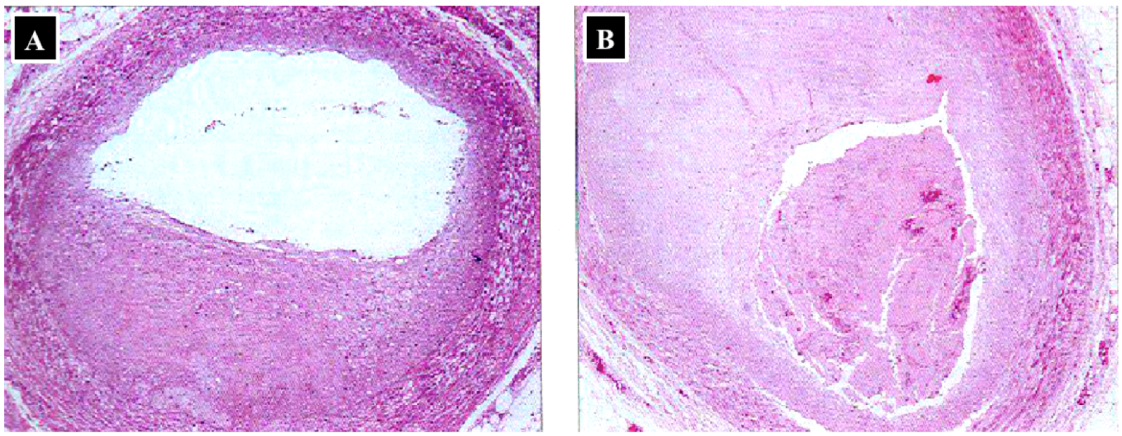

Fig 37.- A. Placas de ateroma en una arteriola coronaria. B. La cocaína facilita el desprendimiento del endotelio produciendo una trombosis aguda sobre una placa ulcerada. Imágenes cedidas por el Dr. Salguero Villadiego

Dado que muchos consumidores de cocaína lo son también de sustancias como la metadona, se ha considerado la posibilidad de que ésta tuviera un papel importante en la producción de daño miocárdico. No obstante, estudios realizados por Clark JC et al.[193] afirman que en comparación con los efectos cardiotóxicos sobradamente conocidos de la cocaína, la metadona tiene un papel claramente menos importante. De igual forma, la heroína que con frecuencia se suele consumir de forma conjunta con la cocaína, tiene pocos efectos sobre el corazón y los vasos, produciendo bradicardia de origen vagal y vasodilatación, sin que ninguno de los dos efectos provoque importantes alteraciones funcionales[79]. El principal órgano que se afecta en los heroinómanos es el pulmón. La heroína es capaz de producir un edema pulmonar no cardiogénico por actuar directamente sobre la microcirculación pulmonar[194].

B) FIBROSIS ADQUIRIDA DEL SISTEMA DE CONDUCCIÓN

Con la edad, la porción superior del septum muscular del tabique interventricular se vuelve progresivamente fibrótico. Aunque cierto grado de fibrosis es normal en casi todos los individuos[192], este proceso puede estar acelerado en algunos casos y estar asociado a interrupciones del sistema de conducción por fibrosis focal de la bifurcación del haz de His y ramas proximales (enfermedad de Lev)[195].También existen otros patrones de fibrosis como la

fibrosis difusa de la porción distal y media de las ramas del haz de His (enfermedad de Lenegre) y fibrosis proximal de la rama izquierda y distal de la rama derecha (forma intermedia de fibrosis idiopática)[196,197]. Esta fibrosis puede ser causada por un infarto o necrosis inflamatoria o necrosis mediada por el sistema inmune (por ejemplo, miocarditis) de los tejidos especializados de conducción[180]. La fibrosis del sistema de conducción, dependiendo de su localización y extensión, puede dar lugar a un retraso en la conducción del impulso o un bloqueo completo auriculoventricular[198]. Los individuos que presentan un bloqueo cardiaco tiene un alto riesgo de muerte súbita, probablemente porque este bloqueo unidireccional permite la aparición de focos distales de reentrada hacia el área de interrupción[199,200].

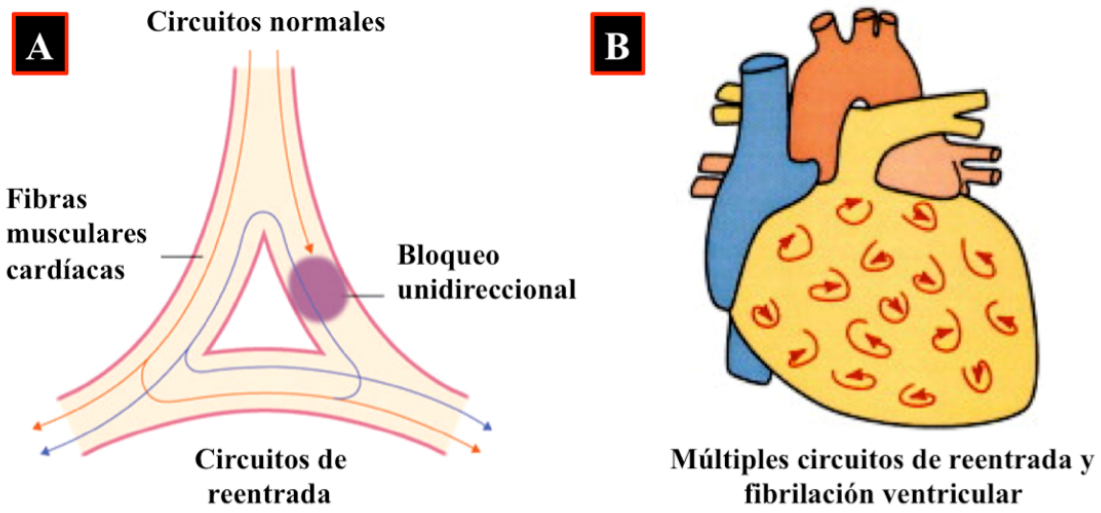

Fig 38.- A. Bloqueo cardiaco unidireccional. Las zonas de fibrosis parcheada pueden proporcionar el sustrato anatómico para la producción de arritmias por reentrada. B. Múltiples circuitos de reentrada es el mecanismo de la fibrilación ventricular, la causa de la muerte[201].

C) LESIONES INFLAMATORIAS

Las mismas formas de miocarditis que afectan al miocardio de trabajo pueden afectar al tejido de conducción y pueden dar lugar a muerte súbita. En las miocarditis linfocíticas de etiología vírica, que son las formas más frecuentemente vistas en la práctica forense, la afectación del sistema de conducción puede pasar desapercibida debido a la extensa afectación del miocardio de trabajo. Las ramas

del haz de His son las más frecuentemente afectadas, por regla general por extensión por contigüidad desde el septum interventricular, aunque el NS y NAV pueden estar también afectados[196]. En un estudio histológico del tejido de conducción de 6 casos de pacientes que murieron súbitamente tras la administración de cocaína[140] se observó que las lesiones más frecuentes encontradas fueron: engrosamiento grave de la aNAV (Fig 39 C), la fibrosis intranodal y perinodal, y focos microscópicos de infiltración inflamatoria crónica que afectaban fundamentalmente al NAV (Fig 39 A) y la rama izquierda del haz de His (Fig 39 B) describiéndose también en ésta última zonas de infiltración grasa (Fig 39 D). Los autores concluyen que las lesiones patológicas en el tejido de conducción pueden jugar un papel importante en la aparición de muerte atribuida a la intoxicación consecutiva a la ingestión de cocaína.

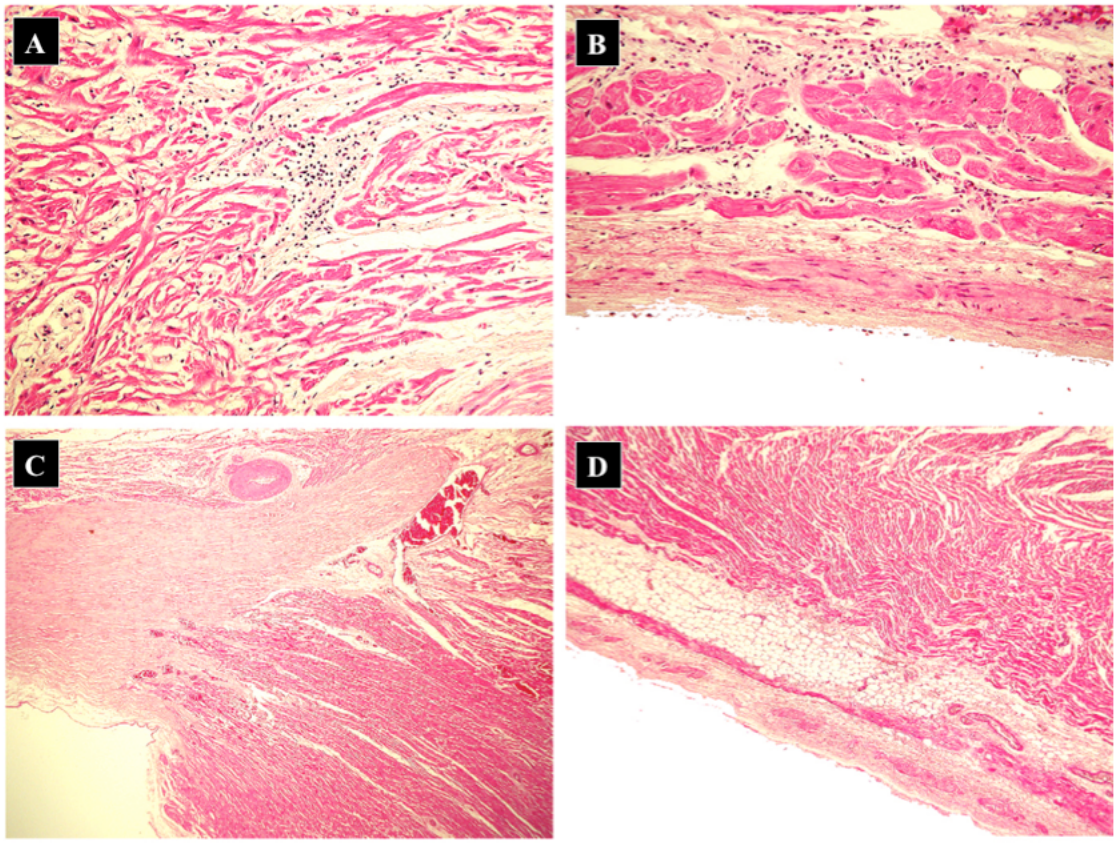

Fig 39.- A. Células de infiltrado inflamatorio crónico en el nodo auriculoventricular. B. Miocarditis que afecta a la rama izquierda del haz de His. C. Engrosamiento de una arteria en el nodo auriculoventricular. D. Infiltración grasa de la zona distal de la rama izquierda del haz de His. Tinción hematosinina-eosina.[140]

Teóricamente, para poder argumentar de forma fehaciente que la causa de la muerte tiene un origen arritmogénico, sería preciso contar con los datos antemortem y postmortem de los pacientes y poder compararlos. Sin embargo, en la práctica médico forense eso generalmente no es posible ya que o bien no constan antecedentes patológicos previos por tratarse de personas jóvenes o simplemente no se disponen de esos datos. No obstante, aunque no se dispone de una prueba definitiva, Michaud K et al.[140] creen que las lesiones en el sistema de conducción cardiaco que se encuentran en los consumidores de cocaína podrían ser consideradas como posible causa de arritmias y por lo tanto de muerte súbita. Además, afirman que, según su práctica, han observado que la fibrosis en el tejido especializado de conducción aparece antes en consumidores de cocaína que en el grupo de control.

Asimismo, también se han descrito endocarditis aórticas que pueden extenderse a través del septum membranoso y producir bloqueo a nivel del NS , haz de His o de sus ramas, más frecuentemente la izquierda[202].

D) INFILTRACIÓN GRASA Y DEPÓSITOS DE CALCIO Y AMILOIDE

d.1.- Infiltración grasa

Se han descrito casos de hiperplasia lipomatosa del septum interauricular (HLSI), cuyo primer estudio postmortem fue realizado por Prior en 1964[203], y se caracteriza por una excesiva deposición de tejido graso en el interior del surco interauricular. No obstante el nombre de HLSI no es correcto en todos sus términos, ya que el verdadero septum interauricular desde un punto de vista anatómico es la fosa oval[204,205], por eso algunos autores sugieren otros nombres más que la denominación “septal” como “depósito masivo de grasa”[206,207] en el interior del surco interauricular.

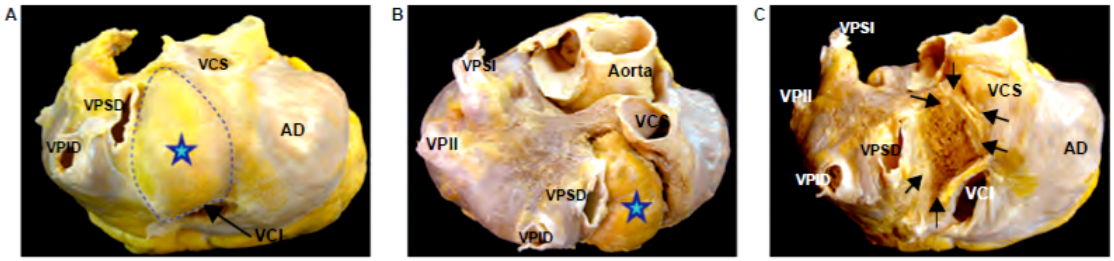

Fig 40.- Estudio macroscoscópico de un tumor graso localizado en el interior del surco interauricular (fig. A, estrella) que, tras su resección (fig. C, flechas), mostró un tamaño de 5x 2,5 cm. VPID= vena pulmonar inferior izquierda, VPSD= vena pulmonar superior derecha, VCI= vena cava inferior, VCS= vena cava superior, AD= aurícula derecha, VPII= vena pulmonar inferior izquierda, VPSI= vena pulmonar superior izquierda.[208]

La lesión es debida a una proliferación de células grasas o hiperplasia de los adipocitos[209]. En general la HLSI suele ser detectada de manera casual y suele tener una clínica benigna en la mayoría de los pacientes, pero frecuentemente se asocia con arritmias auriculares (contracción auricular prematura, síndrome del seno enfermo, aleteo y fibrilación auricular) e insuficiencia cardiaca que pueden ser fatales dando lugar a muertes súbitas[208].

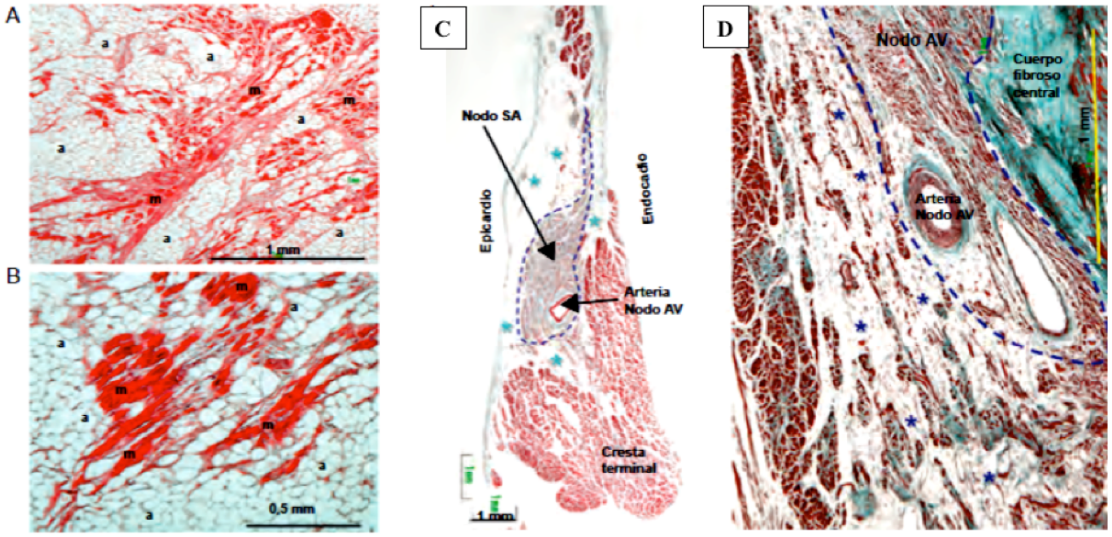

Fig 41.- La histología típica de la HLSI, se caracteriza por poseer adipocitos maduros (a) entremezclados con miocitos auriculares (m) (Fig . A y B). Al analizar los nodos sinoauricular y auriculoventricular mediante tinciones histológicas con tricrómico de Masson (Fig. C y D), se observó que la infiltración grasa (asteriscos) los rodeaba externamente aunque no los aislaba por completo del miocardio auricular de trabajo circundante[208].

El mecanismo de las arritmias auriculares en pacientes con HLSI es desconocido[208,210]. Se ha sugerido que la incidencia de arritmias auriculares aumenta con el aumento del espesor de la grasa en el tabique interauricular[211], lo que podría infiltrar de grasa el miocardio de la pared lateral auricular derecha y la cresta terminal, y esto puede interferir con la arquitectura y transmisión eléctrica entre los miocitos nodales y auriculares de trabajo, lo que produciría fenómenos de reentrada[210].

d.2.- Calcificación

El tejido especializado de conducción auriculo-ventricular, está íntimamente asociado a las valvas cardiacas, por lo tanto, puede verse afectado por procesos que afecten a éstas como calcificaciones[196]. Calcificaciones severas de la válvula aórtica (estenosis degenerativa aórtica) o del anillo mitral (calcificación del anillo mitral) pueden comprimir el tejido especializado de conducción o pueden extenderse como depósitos cálcicos dentro del CFC y tejidos de conducción. En estos casos puede producirse la muerte súbita por fenómenos de bloqueo cardiaco[180].

d.3.- Amiloidosis

En ocasiones la producción y depósito del material amiloide se relaciona con la presencia de ciertas enfermedades (mieloma múltiple, artritis reumatoide,…) o como consecuencia de la hemodiálisis a largo plazo. No obstante también existen amiloidosis familiares de causa genética y una forma denominada senil que aparece en personas mayores de 60 años y cuya causa es desconocida. Los depósitos de material amiloide en el corazón pueden dar con frecuencia a arritmias, tanto taquiarritmias (>100 latidos por minuto) como bradiarritmias (<60 latidos por minuto). La localización y extensión del tejido cardiaco afectado por sustancia amiloide se piensa que es lo que principalmente da lugar al retraso en la conducción a nivel del miocardio de trabajo[212].

E) TUMORES

e.1) Tumores del nodo AV

Los tumores del NAV, antiguamente denominados tawariomas, son raramente evidentes en el momento de la autopsia de forma macroscópica[213].Cuando son vistos macroscópicamente en la autopsia, se presentan como quistes en la zona del NAV, pero normalmente no son visibles macroscopicamente. Microscopicamente, se observan nidos o quistes de células cuboidales, transicionales o escamosas, mostrando ocasionalmente diferenciación sebácea[137].

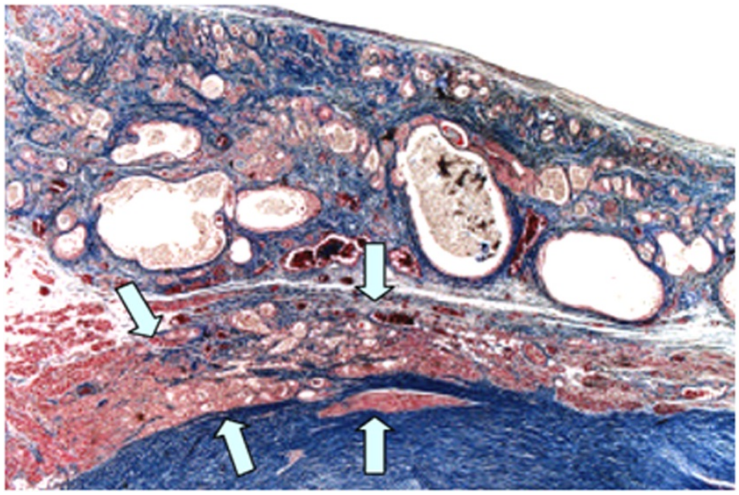

Fig 42.- Tumor del nodo AV situado en el tabique interatrial y constituido por glándulas secretoras y nidos escamosos. Por debajo del tumor se observa el nodo AV entrando en el cuerpo fibroso central (entre flechas) Este tumor se observó en una mujer de 25 años con antecedentes de bloqueo AV desde los 14 años[214].

Clínicamente estos tumores producen clásicamente un bloqueo cardiaco completo que puede resultar en síncopes, taquiarritmias ventriculares y muerte súbita[215], pero en algunos paciente existe un ritmo sinusal normal[213] e incluso puede dar lugar a muerte súbita sin historia previa de patología cardiaca[137]. Estudios realizados por Cohle et al. sugieren que el estrés puede ser el factor que desencadene el proceso arritmogénico que suele ser letal en pacientes con tumores del NAV[137] al producirse una taquicardia ventricular o una fibrilación ventricular[216]. En algunos casos el hallazgo del tumor en el NAV es un hallazgo

ocasional en la autopsia de individuos que fallecen como resultado de una muerte violenta y no relacionada con una enfermedad cardiaca[213,217].

e.2) Tumores de células de Purkinje / miocardiopatía histiocitoide

El tumor cardiaco de células de Purkinje es extremadamente raro, ocurre principalmente en la infancia y puede dar lugar a muerte súbita cardiaca de origen arrítmogénico[218-221].

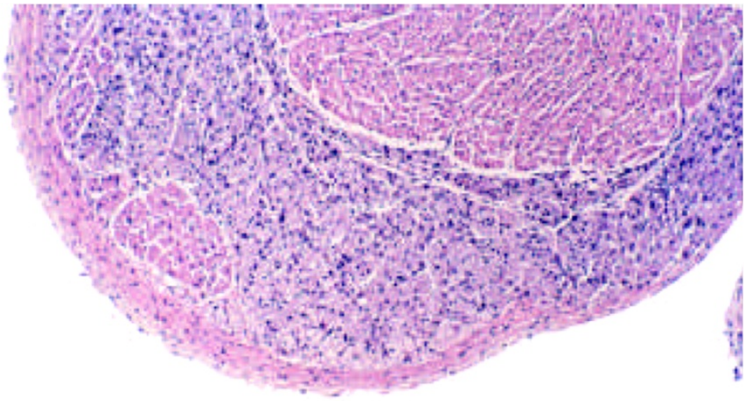

Fig 43.- Miocardiopatía histiocitoide o tumor de células de Purkinje. Nidos subendocárdicos de células poligonales semejantes a los histiocitos. Este tumor fue el responsable de la muerte súbita en la cuna de una niña de casi 3 meses de vida.[214]

F) CAMBIOS DEGENERATIVOS

Es aceptado que el proceso de envejecimiento del sistema de conducción cardiaco (SCC) principalmente se manifiesta como cambios en el tejido intersticial o conectivo, es decir, las fibras de colágeno, los adipocitos, las fibras reticulares y las fibras elásticas. Para algunos autores como Fujino M et al. (1983) estudiando el SCC de 55 corazones de raza amarilla (mongoloide) sin evidencias electrocardiográficas o clínica cardiovascular en los 3 últimos meses de vida, observaron una reducción de miocitos y un aumento de fibras de colágeno a lo largo de la vida, aunque este hecho es más manifiesto a partir de los 70 años. Además, notaron que el incremento de fibras de colágeno es más llamativo a nivel del NS y menos en el NAV, haz de His y sus ramas[222].

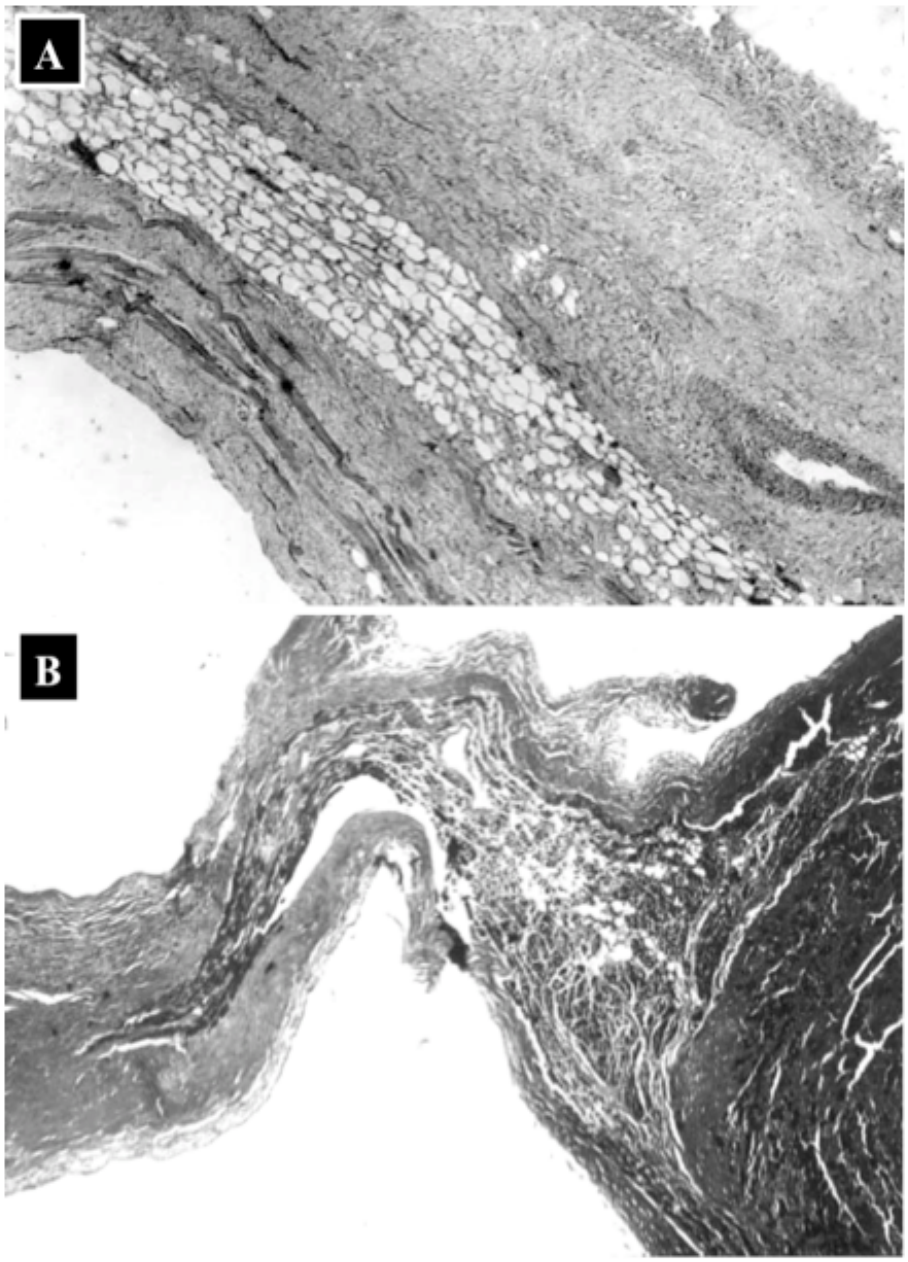

Fig 44.- A. Infiltración grasa en el nodo sinusal. La infiltración grasa rodeando el nodo sinusal es causa de la desconexión del NS con las fibras musculares de la aurícula en la periferia del nodo (Tinción de Masson 3.3x). B. El haz de His fue desplazado dentro del cuerpo fibroso central. El haz de His se movió completamente dentro del cuerpo fibroso central acompañado por un leve infiltrado adiposo (Tinción de Masson 4x)[139]

Estudios más recientes (año 2001) en caucasianos (término generalmente usado para designar a personas cuya tonalidad de piel es clara y suele estar asociada a poblaciones de origen europeo), muestran que el tejido fibroso y graso aumentan con la edad, junto con una disminución relativa de las células nodales y haz de His[139]. Se ha descrito que el tejido intersticial en el SCC se incrementaría a partir de los 30 o 40 años de vida[212,223,224]. En los estudios realizados por Song Y. et

al.[139] en 150 autopsias del SCC se aprecia que el incremento de tejido fibroso y graso se produce en torno a los 40 y 50 años principalmente, y se describe que en la mitad de los casos (75 casos, 50%) desde los 36 años de edad y sin diferencias entre sexos había depósitos de calcio en el cuerpo fibroso central, parte membranosa de septum interventricular, zona superior de la porción muscular del septum interventricular. En algunos casos (7 casos, 4,6%) se observaron importantes depósitos de sales cálcicas con compresión del NAV, haz de His y sus ramas. En estudios más actuales (año 2012) realizados por Comunoglu C. et al.[225] en 202 autopsias sobre una población turca se describe que la infiltración de tejido fibroso y graso aparece a los 35 años y progresivamente va aumentando con la edad. También estos estudios ponen de manifiesto que la infiltración grasa empieza entre los 20 y los 34 años en el NS, no existiendo relación entre la obesidad y la infiltración grasa del NS o el NAV. En 4 casos observaron en el tejido de conducción depósitos cálcicos y en 19 signos de inflamación. Estos autores sugieren que en los casos en que no se puede determinar la causa de la muerte, el examen del SCC mejora la calidad del diagnóstico de la autopsia.

G) ANORMALIDADES ESTRUCTURALES DEL SISTEMA DE CONDUCCIÓN

1.- En algunas malformaciones cardiacas, como la anomalía de Ebstein, el NAV se encuentra desplazado hacia el orificio del seno coronario en el 73% de los especímenes estudiados y la longitud del haz de His es más corto que en los controles[226]. También se ha observado en dicha malformación, en su etapa perinatal, alteraciones en el patrón de localización y forma del NS, así como un incremento en el porcentaje de tejido conjuntivo en los nodos sinusal y auriculoventricular[227]. Este incremento de tejido conectivo en los nodos puede ser debido a la dilatación de la válvula tricúspide con hipertrofia de la aurícula derecha y sobrecarga del ventrículo derecho.

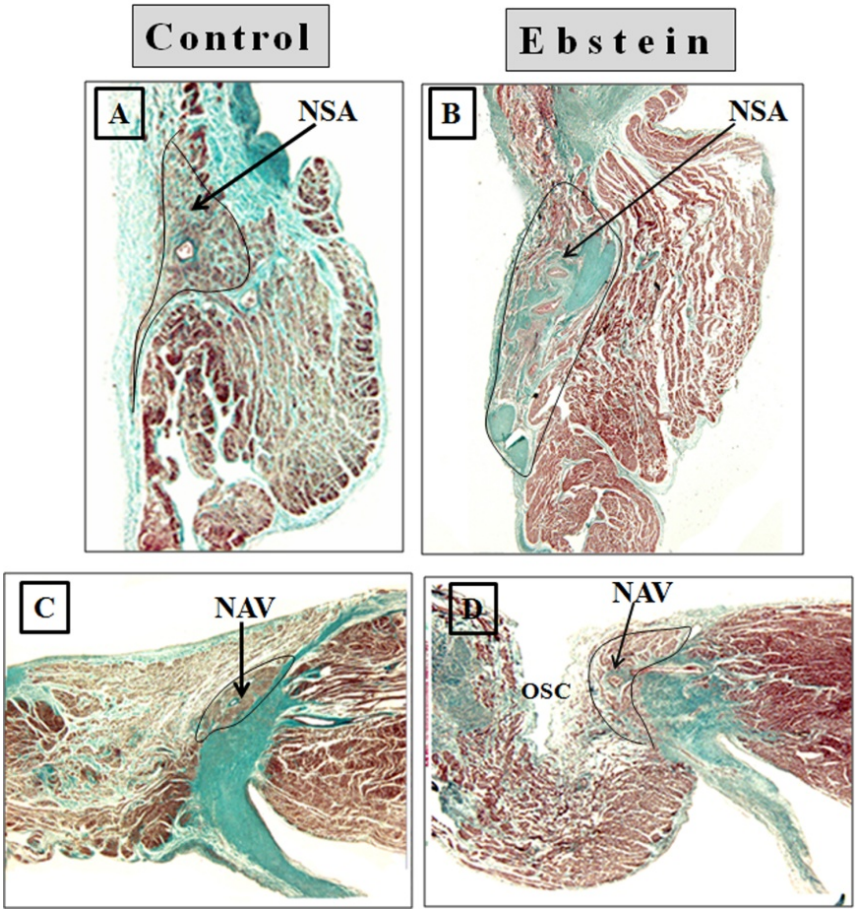

Fig 45.- A y C.- Secciones histológicas del nodo sinusal (A) y nodo AV (C) en un individuo control. B y D.- Secciones histológicas del nodo sinusal (B) y nodo AV (D) en un individuo con anomalía de Ebstein. Nótese en la anomalía de Ebstein como el nodo sinusal posee un aumento del tejido conectivo y el desplazamiento del nodo AV hacia el orificio del seno coronario. Imágenes cedidas por el Dr. Sánchez-Quintana. NSA= nodo sinusal, NAV= nodo auriculoventricular, OSC= orificio del seno coronario.

2.- La importancia de las alteraciones del sistema de conducción cardíaco como causa de muerte súbita es un tema controvertido, puesto que muchas alteraciones debidas a la enfermedad y descritas en el mismo son consideradas por algunos autores como causa de muerte súbita, sin embargo por otros, son consideradas como simples variaciones anatómicas (Fig. 46).

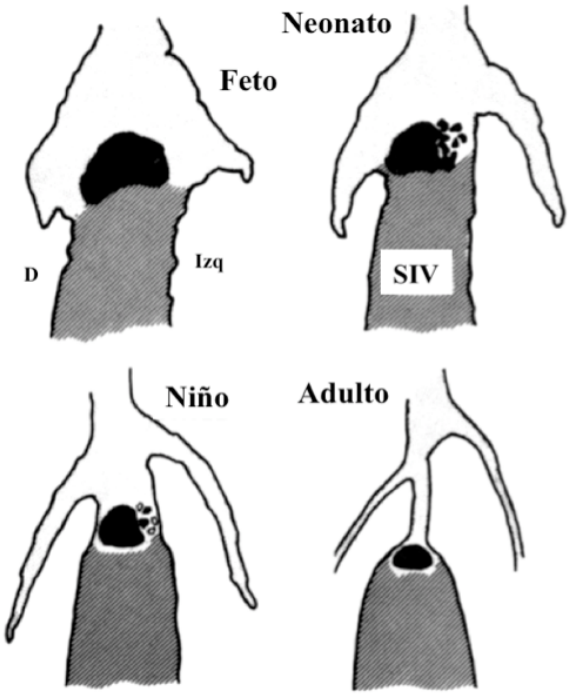

Fig. 46.- Morfogénesis del haz de His y cuerpo fibroso central en el corazón humano. Este dibujo representa esquemáticamente las etapas por las cuales el haz de His se configura normalmente desde el feto al adulto. La conformación del haz de His se produce en el lado izquierdo (Izq). SIV= septum interventricular. D= derecho.[228]

Esto ocurre con lesiones como la fibrosis, la infiltración grasa, el patrón fetal del nodo AV o haz de His y distintas posiciones y morfologías del haz de His[228]. Para otros autores como Suárez-Mier MP y Gamallo C.[229] la dispersión fetal del NAV y la fragmentación del haz de His puede ser una variación anatómica normal y puede estar presente durante muchos años en la vida de la persona, por lo que no debe ser considerado como el sustrato anatómico de arritmias y muerte súbita si no existen alteraciones electrocardiográficas previas.

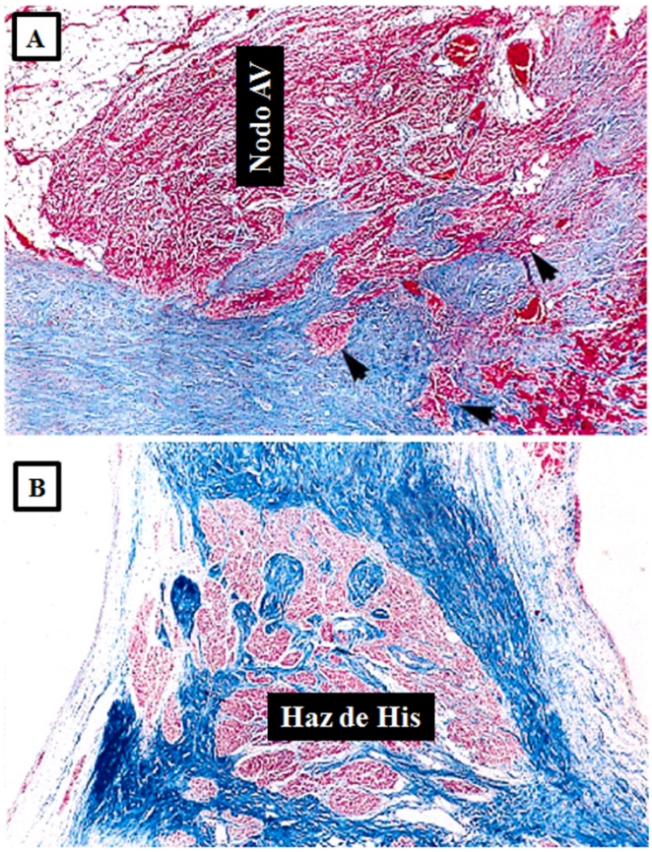

Fig 47.- A. Focos de tejido de conducción separados del nodo AV y enclavados en el cuerpo fibroso central. Tinción con tricrómico de Masson x4. B. Fragmentación o tabicación del haz de His. Tricrómico de Masson x4.[229]

Sin embargo, para otros autores aún considerándolas variaciones anatómicas normales pueden promover inestabilidad eléctrica y causar alteraciones arrítmicas, como por ejemplo, la posición anormalmente alta del haz de His en la parte membranosa del septum interventricular, que puede someter al sujeto a un estrés hemodinámico y contribuir a la producción de anomalías en la conducción del impulso, arritmias y muerte súbita[230]. Como hemos comentado anteriormente la lesión que parece estar más asociada a la muerte súbita es la hiperplasia fibrointimal de la arteria de la arteria nodal (llamada displasia cuando hay depósitos de mucopolisacáridos y destrucción de la lámina elástica interna) con estenosis significativa del vaso (>75%)[185, 188,231]. También debemos tener en cuenta que la muerte súbita se puede producir por isquemia secundaria del tejido de conducción que podría producir bloqueos y taquiarritmias[185,231].

3.- Rama izquierda del haz de His intramural: se ha relacionado con muerte súbita. El posible mecanismo implicado en la fibrilación ventricular podría ser la

compresión de la rama izquierda durante la sístole, alterando la conducción normal de las fibras de Purkinje en el miocardio[230].

4.- En algunos casos se han identificado vías accesorias (tipo Kent) o mediadas a través del sistema de conducción (tipo James o Mahaim)[232,233], como sustrato morfológico de síndromes de preexcitación que pueden evolucionar a arritmias ventriculares y muerte súbita.

5.- Enfermedad del nodo sinusal. Esta enfermedad es un tipo de arritmia que indica que el NS no funciona correctamente. Es una enfermedad que evoluciona lentamente en el transcurso de muchos años y es más frecuente en personas ancianas, con una mayor incidencia entre la séptima y octava década de la vida y puede causar muerte súbita[234]. Sin embargo, ha sido descrita en jóvenes y niños generalmente como complicación de cirugía correctora de cardiopatías congénitas o relacionadas a procesos infecciosos y miocardiopatías.

III.- MATERIAL Y MÉTODOS

3.1.- MATERIAL DE ESTUDIO

Para la presente tesis doctoral hemos estudiado un total de 50 corazones, de los cuales 27 proceden de individuos con antecedentes de consumo crónico de cocaína, al que denominaremos "Grupo 1", y 23 proceden de sujetos control, sin antecedentes de consumo de drogas, que denominaremos "Grupo 0". Todas los corazones y muestras obtenidas del Grupo 1 proceden de autopsias realizadas en el Instituto de Medicina Legal perteneciente a la Facultad de Medicina de Coimbra (Portugal) cumpliendo todas las normas éticas y legales vigentes en Portugal. El sexo en los especímenes del Grupo 1 era en su mayoría varones, 24 hombres (89%) y 3 mujeres (11%). El peso de los corazones fue de 445,7±40 gr (rango 320–560 gr).

Para pertenecer al Grupo 1 hemos seguido unos criterios de selección:

-1º) Edad. Todos son corazones pertenecientes a adultos jóvenes de menos de 35 años. La edad media fue de 25,3±5 años y el rango entre 20 y 35 años.

-2º) Antecedentes de consumo crónico de cocaína y que además hayan fallecido de muerte súbita. El consumo crónico, que no tiene por qué ser diario.

-3º) Leve aterosclerosis de las arterias coronarias epicárdicas, de manera que en estas arterias no exista más de una reducción ≤25% de la luz vascular.

-4º) En los pacientes del Grupo 1 el análisis de drogas en orina mostró positivo a valores mayores de 300 ng/ml de benzoilecgonina (metabolito de la cocaína). En 15 pacientes se detectó además metilecgonina, en 4 se detectó etilbenzoilecgonina (cocaetileno), y por último, en 12 se detectó metadona.

El Grupo 0 o control (23 corazones), sin antecedentes de consumo de drogas, se caracteriza además porque han muerto de causas no relacionadas con enfermedades cardiovasculares o cardiopatía estructural, y los corazones proceden del Departamento de Anatomía de la Facultad de Medicina de la Universidad de Extremadura. El rango de edad se sitúa entre 21-43 años, siendo la edad media de 34,2±6 años. El Grupo 0 también estaba constituido en su mayoría

por varones, 20 hombres (87%) y 3 mujeres (13%). El peso de los corazones fue de 390,5±35 gr (rango 310–480 gr).

En todos los corazones (Grupos 1 y 0), se ha realizado una autopsia cardiaca, analizando la posible estenosis de las arterias coronarias epicárdicas y midiendo el septum interventricular a nivel del ecuador del ventrículo izquierdo (VI) para observar si existía o no hipertrofia cardiaca. Además, hemos estudiado el tejido de conducción del corazón que incluye el nodo sinusal (NS) o marcapasos y la arteria que lo vasculariza, el nodo aurículoventricular (NAV) y la arteria que lo vasculariza, el haz penetrante de His, y las ramas derecha e izquierda del haz de His. Al estudiar las ramas hemos estudiado el miocardio del tabique o septo interventricular y su vascularización. Igualmente se han tomado muestras de la pared anterior del ventrículo izquierdo que incluyeran al músculo papilar anterolateral, de la pared lateral del ventrículo izquierdo, de la pared posterior del ventrículo izquierdo incluyendo el músculo papilar ínfero-medial o posterior, del tabique interventricular, y de las paredes anterior, lateral y posterior del ventrículo derecho para estudiar las posibles alteraciones estructurales en el miocardio y las arteriolas intramiocárdicas.

Para las muestras del NS se seccionó la unión de la vena cava superior con la aurícula y orejuela derecha y se obtuvieron 5 a 6 bloques de tejido de 3 a 5 mm de espesor, tal y como se observa en la siguiente figura.

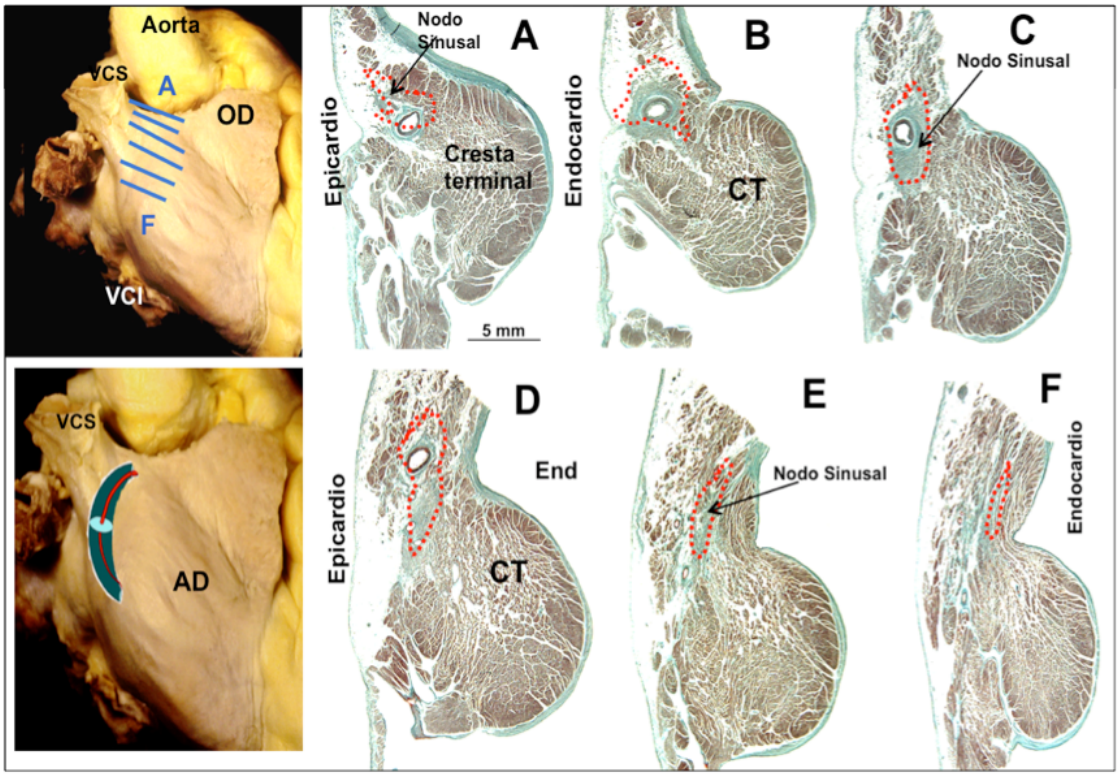

Fig 48.- Se observa la localización del nodo SA entre la vena cava superior (VCS), orejuela derecha (OD) y aurícula derecha (AD) y los diferentes bloques de tejido (A-F) en los que se observó el NS y su arteria en un corazón del Grupo 0 o control. VCI= vena cava inferior, CT= creta terminal.

Para las muestras del NAV, His y sus ramas se localizó el triángulo de Koch en el corazón, y al igual que el NS se obtuvieron 5 a 7 bloques de tejido de 3 a 5 mm de espesor que incluyeran el triángulo desde su base, orificio del seno coronario hasta su vértice o ápex, localizado a nivel del septo membranoso, tal y como se observa en la siguiente figura.

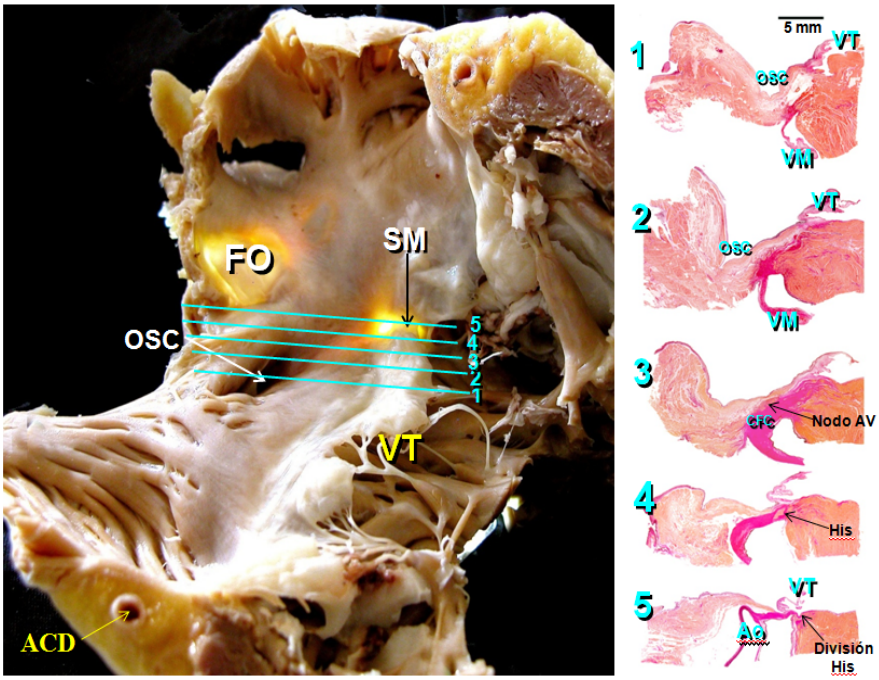

Fig 49.- Se observa la localización del triángulo de Koch, en su base el orificio del seno coronario (OSC) y en su vértice el septum membranoso (SM). Note los diferentes bloques de tejido (1-5) en los que se observó el nodo AV, haz de His y su división, así como su vascularización en un corazón del Grupo 0 o control. FO= foramen oval, VT= válvula tricúspide, ACD= arteria coronaria derecha, VM= válvula mitral, CFC= cuerpo fibroso central, Ao= aorta.

Los bloques obtenidos en el tallado del corazón son incluidos en parafina y cada uno de los bloques ha sido seccionado de forma seriada en cortes de un espesor de 7-10 µm con un micrótomo de rotación (Microm HM310). Así mismo se seccionaron todos los bloques del miocardio de ambos ventrículos. Tras la práctica de los cortes seriados en los bloques correspondientes al sistema de conducción, una de cada 7-10 secciones fue teñida mediante diferentes métodos, generalmente tricrómico de Masson y rojo picrosirio (técnicas que se detallarán posteriormente). Tinciones que diferencian muy bien el miocardio del tejido conectivo o grasa, así como las diferentes capas de las arterias. Finalmente se tomaron fotografías empleando un esteromicroscopio (ver figura 50) provisto de una cámara digital (Nikon SM1500) y de un software informático que fue utilizado para la realización de diferentes observaciones y mediciones. En las secciones histológicas se ha procedido a valorar las alteraciones estructurales que pueden ser de tipo cualitativo y/o cuantitativo.

Fig 50.- Imagen en la que se puede apreciar el estereomicroscopio provisto de cámara digital y de software informático en el que se tomaron las imágenes de las secciones histológicas.

1º) Valoraciones cualitativas: Hemos valorado de forma cualitativa las alteraciones existentes en los NS y NAV, haz de His y sus ramas, la arteria de los nodos sinusal (aNS), y auriculoventricular (aNAV) y las alteraciones estructurales en el miocardio y en las arteriolas intramiocárdicas de la pared anterior del ventrículo izquierdo con el músculo papilar anterolateral, de la pared lateral del ventrículo izquierdo, de la pared posterior del ventrículo izquierdo con el músculo papilar ínfero-medial o posterior, del tabique interventricular, y de las paredes anterior, lateral y posterior del ventrículo derecho. Estas alteraciones se basan principalmente en la presencia de más tejido adiposos o exceso de tejido conjuntivo en los nodos o en el haz de His, o presencia de infiltrado inflamatorio en los nodos o ramas del haz de His. A nivel de las arterias hemos observado el engrosamiento de la pared con displasia de la capa íntima o de la capa media que produce estenosis de la luz de vaso. También se han observado alteraciones de la estructura de la capa media que produce su fibrosis y lisis, así como la presencia de fibrosis periadventicial. A nivel de los músculos papilares del ventrículo izquierdo hemos valorado la presencia o no de fibrosis subendocárdica. Hemos estudiado, además, la desorganización estructural del miocardio a nivel de la pared libre y los músculos papilares del ventrículo izquierdo. Esta desorganización merece ser estudiada por la sinérgica de dos factores que pueden influenciarse como son las fibras miocárdicas y la arritmogénesis que pueden cooperar en la aparición de la muerte súbita.

2º)Valoraciones cuantitativas.

a)Altura y anchura del cuerpo del NS y AV, que es la región de los nodos donde alcanzan su mayor tamaño (ver figura 51).

b) Mediante morfometría hemos cuantificado en las secciones histológicas del NS, NAV y haz de His la densidad de tejido fibroadiposo mediante la superposición en las secciones histológicas de estas estructuras a *x10* de una malla con intersecciones en 100 puntos. Si en cada intersección de la malla aparece tejido conectivo o graso, la proporción sería del 100%, si no es así la proporción sería sobre los puntos de intersección donde hubiera grasa o tejido conectivo (ver figura 52).

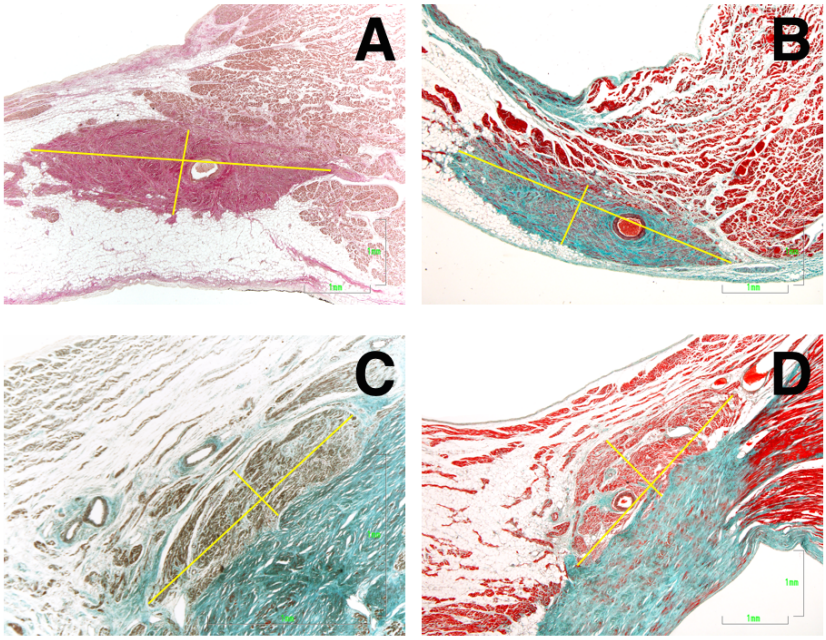

Fig 51.- Medición de altura y anchura del NS en un espécimen de un caso control (A) y en un consumidor crónico de cocaína (B). Medición de altura y anchura del NAV en caso control (C) y en consumidor crónico de cocaína (D).

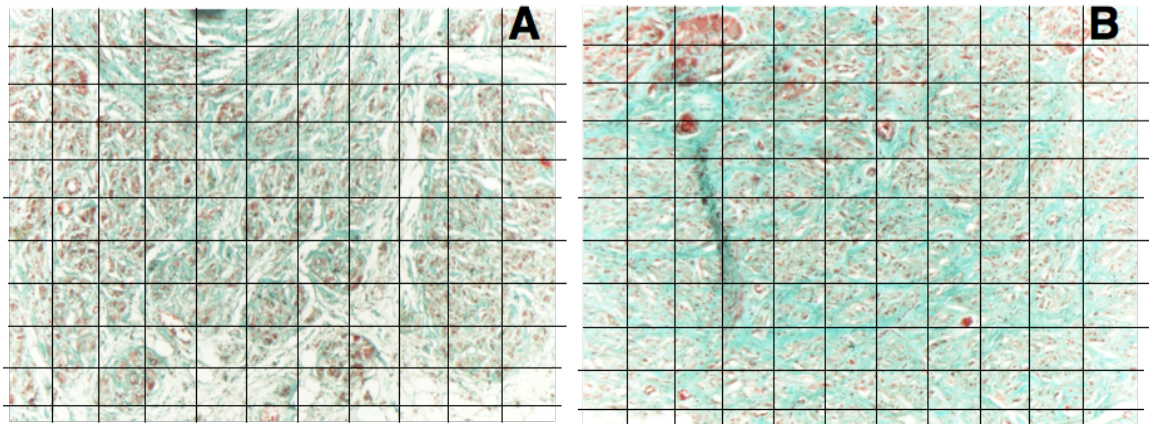

Fig 52.- Cortes histológicos del NS teñidos con tricrómico de Masson en los que se observa cómo hemos realizado la cuantificación de la densidad del tejido conjuntivo y adiposo.

c) Mediante un programa de procesamiento de imagen digital llamado "ImageJ" en su versión 1.48, hemos realizado diferentes mediciones cuantitativas tanto en los corazones del Grupo 1 como del 0: área externa (vaso con todas sus capas incluida la luz) e interna (solo luz del vaso) de los vasos del NS y NAV y arteriolas intramiocárdicas del músculo papilar anterolateral y posterior. En cada espécimen se han realizado múltiples mediciones en varias secciones (que van desde 5 hasta 10), con lo que se ha calculado el porcentaje de la superficie total que supone la luz del vaso.

3.2.- TINCIONES HISTOLÓGICAS UTILIZADAS

Las secciones histológicas fueron teñidas empleando uno de los métodos descritos a continuación, siendo la tinción con tricrómico de Masson la predominante. Los métodos utilizados para estas tinciones son descritos a continuación:

*** TINCIÓN CON TRICRÓMICO DE MASSON**

<u>Reactivos utilizados:</u>

-Sulfato Amonio Férrico (Panreac) al 5%.

-Hematoxilina de Weigert:

· Solución "A":

- Hematoxilina (Panreac ®).....1 g.

- Alcohol de 95º.....100 ml.

· Solución "B":

- Cloruro de hierro .....11,6 g.

- Agua destilada.....950 ml.

- Ácido clorhídrico al 37%.....10 ml.

- Solución saturada de ácido pícrico:

- Ácido pícrico (Panreac ®).....25 g.

- Agua destilada.....200 ml.

-Solución de fucsina ácida:

- Fucsina ácida (Panreac ®).....1,5 g.

- Ácido acético glacial (Panreac®).....4,5 ml.

- Ponceau 2R (Sigma®).....3 g.

- Agua destilada.....900 ml.

- Solución de ácido fosfomolíbdico (Panreac®) al 1%

- Solución verde luz:

- Verde luz (Panreac®).....500 ml.

- Ácido acético glacial (Panreac®).....0,1 ml.

Técnica:

1º. Desparafinar e hidratar los cortes. En primer lugar se introducen los portas en una estufa a 60 ºC durante 5 minutos. A continuación se dan dos pases en xilol

de 5 minutos cada uno y, finalmente, se introducen en una graduación decreciente de alcohol, terminando en agua destilada, de la siguiente manera:

Alcohol 100%.....2 pases de 5 min.

Alcohol 85 %.....2 pases de 2 min.

Alcohol 70%.....1 pase de 3 min.

Agua destilada .....1 pase de 5 min.

2º. Alumbre férrico a 60 ºC durante 40 minutos.

3º. Agua destilada, lavar muy bien.

4º. Hematoxilina de Weigert (se mezclan a partes iguales la solución "A" y la solución "B") durante 5 min. A continuación se lavan con agua corriente durante 5 min.

5º. Se diferencian con ácido pícrico durante 10 min. Seguidamente se lavan en agua corriente durante 10 min.

6º. Fucsina ácida durante 5 min. Después se lava en agua corriente 3 min.

7º. Diferenciar en ácido fosfomolíbdico, que decolora las fibras de colágeno, durante 1 min.

8º. Verde luz hasta teñir las fibras de colágeno (aproximadamente 5 minutos).

9º. Deshidratar los cortes en un gradiente creciente de alcohol hasta acabar en xilol de la manera siguiente:

Alcohol 70%.....1 pase rápido.

Alcohol 85%.....1 pase rápido.

Alcohol 85%.....3 min.

Alcohol 100%.....2 pases de 5 min.

Xilol.....2 pases de 5 min.

10º. Montar el cubre sobre el porta con adhesivo de montaje (Eukitt).

Resultado:

Mediante esta tinción, el tejido conectivo (conjuntivo) aparece de color verde/azul, las fibras musculares en rosa/rojo y los núcleos de color pardo/marrón.

*** TINCIÓN CON ROJO PICROSIRIO**

Reactivos utilizados:

- Solución de rojo picrosirio:

    - Ácido pícrico (Sigma®).....6 g.

    - Agua destilada.....200 ml.

    - Direct red 80 (Sigma®).....0,2 g.

Técnica:

1º. Desparafinar e hidratar las piezas del mismo modo que el descrito en el epígrafe anterior para la tinción con tricrómico de Masson.

2º. Solución de rojo picrosirio durante 1 h y 15 min.

3º. Lavar 1 minuto en HCl 0,01 N.

4º. Deshidratar y montar del mismo modo al descrito para la tinción con tricrómico de Masson.

Resultado:

El núcleo de los miocitos aparece en color marrón, las fibras de colágeno y reticulares en rojo brillante y las fibras elásticas y musculares en color amarillo. Si se emplea luz polarizada se observa la birrefringencia de las fibras de colágeno: el colágeno tipo I aparece en color amarillo-anaranjado y el colágeno tipo III aparece en color verde.

3.3.- ESTUDIO ESTADÍSTICO

Todos los resultados han sido incluidos en una hoja de Excel de Microsoft y analizados con el software estadístico SPSS realizándose una comparación de dos grupos para muestras independientes. El estudio estadístico se ha centrado en comparar variables como la media del porcentaje de la luz del vaso en la arteria del NS y NAV en ambos grupos 0 y 1, siendo el grupo 0 en que pertenece al grupo control, y el grupo 1 el de los sujetos consumidores crónicos de cocaína. Igualmente se ha comparado el porcentaje de tejido fibro-graso existente en el NS, NAV y HH para los grupo 0 y 1. En primer lugar se ha aplicado una prueba de normalidad mediante el test de Shapiro-Wilk. En caso de que se trate de variables que no siguen una distribución normal, se ha procedido a realizar estadística no paramétrica mediante el test de Mann-Whitney. Si por el contrario, se trata de variables que sí siguen una distribución normal, se ha realizado la prueba de Levene para ver si se puede asumir igualdad de varianzas y aplicar el test T-Student o ,si no podemos asumir igualdad de varianzas, aplicar el test de Welch. Tras aplicar el test más adecuado según lo indicado anteriormente se ha fijado un *p* valor menor de 0.05 para indicar que el test es significativo, mientras que para *p* valor menor de 0.001 consideramos que el test es altamente significativo.

3.4.- REFERENCIAS BIBLIOGRÁFICAS

Las citas bibliográficas de la presente tesis doctoral han sido realizadas siguiendo las “Normas de Vancouver” publicadas por primera vez en 1979 por un grupo de editores de revistas biomédicas que se reunieron por primera vez en Vancouver (Canadá) en el año 1978 para establecer un criterio uniforme del formato de los artículos enviados a sus revistas. La manera de hacer las citas bibliográficas está basada en el estándar ANSI, adaptado por la National Library of Medicine (NLM). Actualmente la última revisión de los “Requisitos de Uniformidad para manuscritos enviados a revistas biomédicas” es de Octubre de 2008.

En la presente tesis se han valorado las referencias bibliográficas existentes hasta el verano de 2015, no incluyéndose por lo tanto cualquier trabajo o revisión posterior.

3.5.- CONFIDENCIALIDAD DE LOS DATOS OBTENIDOS

Para la realización de la presente tesis doctoral se ha respetado la confidencialidad de los resultados obtenidos y los datos personales de los sujetos participantes no serán revelados y permanecerán en el anonimato, por ello se han cumplido los principios de la Declaración de Helsinki y sus revisiones posteriores para estudios en humanos, el Convenio del Consejo de Europa relativo a los Derechos Humanos y de la Biomedicina, en la declaración de la UNESCO sobre el genoma y los derechos humanos, la legislación para tal fin vigente en España, Portugal y la Unión Europea y la Ley 14/2007, de 3 de julio, de investigación Biomédica. El protocolo de recogida de datos será archivado y a cada participante se le ha asignado una clave de tal modo que no pueda relacionarse la muestra e información obtenida con la identidad del sujeto. Las muestras serán anónimas, asegurando la imposibilidad de inferir su identidad, para su estudio y análisis ulterior.

IV.- RESULTADOS

Los corazones fueron de tamaño normal (Fig. 53). El peso medio del corazón de ellos era también normal en ambos grupos, 390,5±35 gr (rango 310–480gr) en el Grupo 0 y de 445,7±40gr (rango 320–560 gr) en el Grupo 1, respectivamente. La diferencia entre ambos grupos se observa en que el Grupo 1 el corazón posee un ligero aumento de peso y una presencia mayor de grasa subepicárdica. En la Fig. 53 , se distingue a simple vista que en los corazones del Grupo 1 existen acúmulos de grasa no solo a nivel de los surcos cardiacos sin también por la pared esternocostal y diafragmática del corazón. Los vasos coronarios epicárdicos están abiertos (panel C de la Fig. 53). De los 27 corazones del Grupo 1, 7 corazones (26%) mostraban una hipertrofia concéntrica del ventrículo izquierdo con un espesor de la pared del ventrículo izquierdo a nivel de su ecuador mayor de 1,5 cm (Fig. 53) , y en los otros 20 casos no existía dicha hipertrofia con un grosor de la pared libre del ventrículo izquierdo que oscilaba entre 1.1 y 1.3 cm.

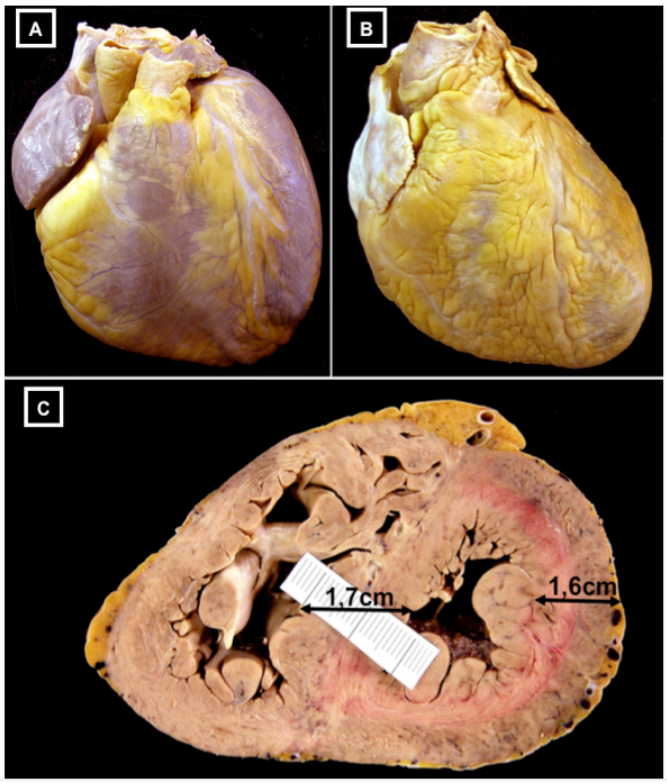

Fig 53.-Note la mayor cantidad de grasa subepicárdica en los corazones del Grupo 1 (panel B) que en el 0 (panel A). Además algunos corazones mostraban hipertrofia concéntrica a nivel de la pared libre del ventrículo izquierdo (panel C).

4.1.- NODO SINUSAL (NS)

a)Tamaño del nodo. En el Grupo 0 (control) el cuerpo del nodo mide en altura 3.55±0,82 mm y en anchura 1.28±0,33 mm y en el Grupo 1 (consumidores de cocaína) la medición del nodo SA en cuanto a su altura es de 4,27±2.27 mm, mientras que la anchura es de 1.45±0,62 mm. La altura nodal del cuerpo suele ser tanto en el Grupo 0 como en 1 al menos el doble de su anchura y no hemos observado diferencias estadísticamente significativas en el tamaño entre ambos grupos (p>0,05).

b)Histología del nodo. El nodo sinusal en ambos grupos (0 y 1) está constituido por 2 tipos de miocitos especializados, unos tienen forma redondeada u oval, son de un color más pálido y pequeño y rodean a la arteria del nodo sinusal, son los miocitos **p** y otros, algo más grandes, se dirigen a la periferia del nodo, que son los miocitos **t** o transicionales. Tanto unos como otros se disponen entrelazados, formando hebras de miocitos más pequeñas que las fibras del miocardio auricular de trabajo u ordinario, y con una orientación muy irregular, variando de horizontal a perpendicular u oblicua.

Los miocitos nodales p y t están inmersos en una matiz de tejido conectivo constituido por fibras colágenas y elásticas, y donde también existen algunos adipocitos entre las células musculares. Esta matriz de tejido conectivo es significativamente más abundante que la encontrada en el miocardio auricular circundante al nodo, creando así una frontera clara entre ellos, aunque en la periferia del nodo los miocitos nodales se entremezclan con los miocitos auriculares ordinarios (Fig. 54).

Las diferencias cualitativas entre los dos grupos 0 y 1 con respecto a la histología del NS se centran en que el Grupo 1 posee una mayor cantidad de tejido conectivo e infiltración grasa que el grupo 0 como se puede observar en las Figs. 54 y 55. El aumento de tejido conectivo puede deberse a causas degenerativas e isquémicas que sustituyan los miocitos nodales por tejido conjuntivo. La infiltración adiposa procede de la grasa subepicárdica que se extiende entre los

miocitos del NS. El aumento de tejido conjuntivo a nivel del nodo hace que en su periferia haya menos miocitos nodales que contacten con los miocitos auriculares de trabajo. Con el objetivo de cuantificar en la muestra de las secciones histológicas del NS la densidad de tejido fibroadiposo presente en los nodos sinusales hemos realizado la morfometría mediante la colocación de la malla con intersecciones en 100 puntos. Hemos detectado diferencias estadísticas altamente significativas ($p<0,001$) entre los valores de porcentaje de tejido conectivo-graso entre los dos grupos. De hecho, como se aprecia en el diagrama de cajas (gráfico 1), el porcentaje de tejido conjuntivo y adiposos es mayor en el grupo 1 (sujetos consumidores).

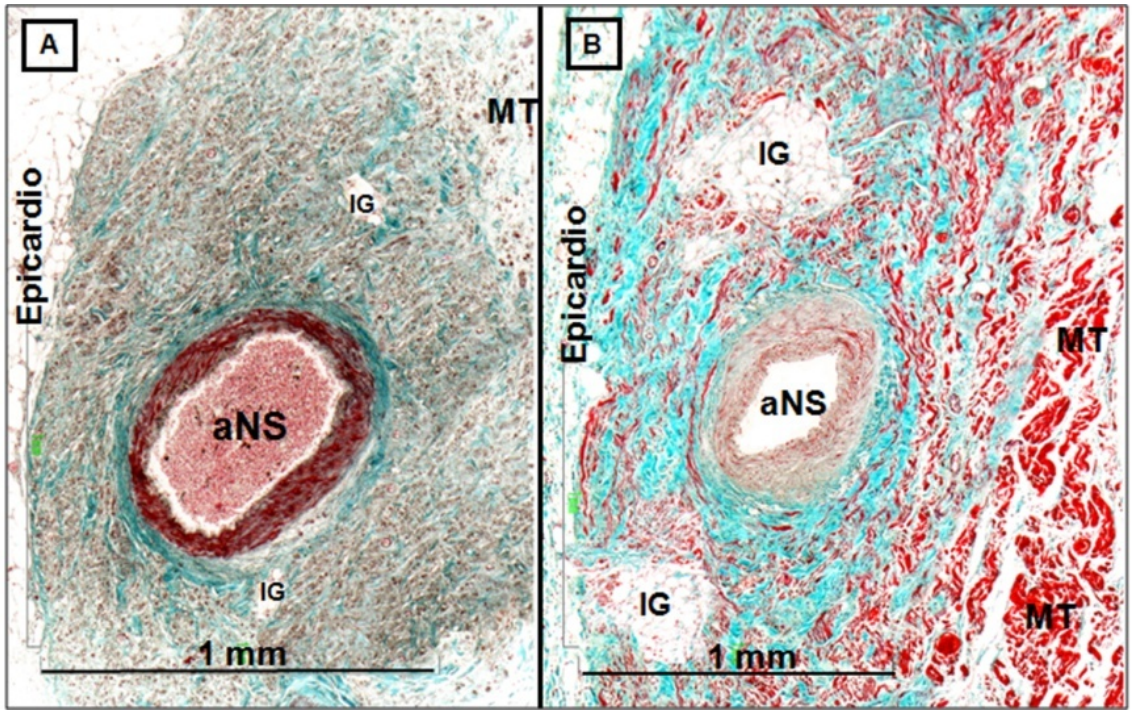

Fig 54.-A. Nodo sinusal del Grupo 0. B. Nodo sinusal del grupo 1. Note la mayor cantidad de tejido conectivo e infiltrados de tejido graso (IG) en el panel B. aNS= arteria del nodo sinusal. MT= miocardio de trabajo.

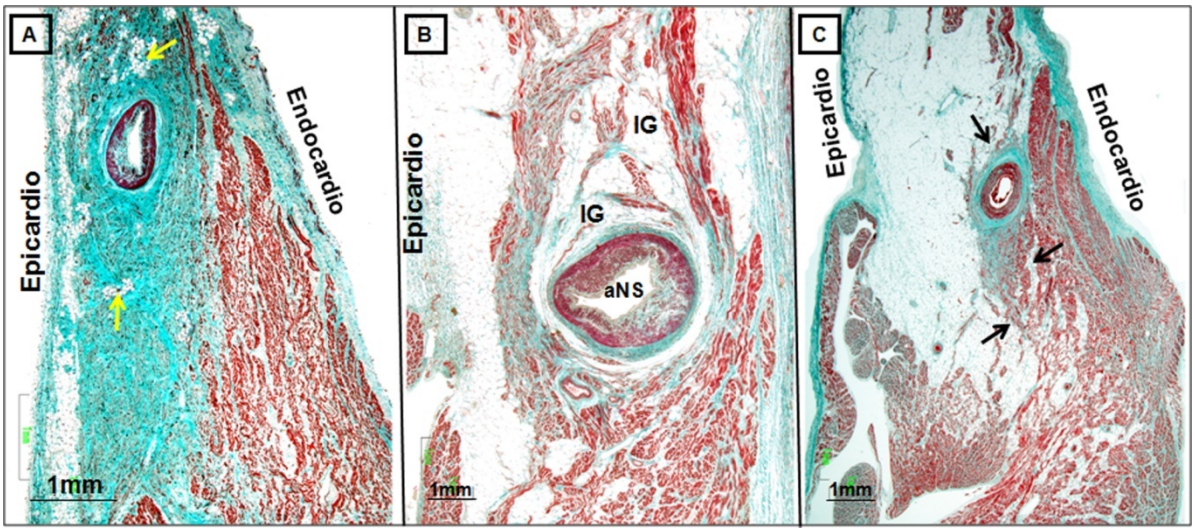

Fig 55.-A, B y C. Nodos sinusales del Grupo 1. En A se observa un aumento significativo de tejido conectivo. Note que la infiltración grasa (IG o flechas) procede del epicardio hacia el nodo e incluso llega a afectar el miocardio de trabajo. Es llamativa la displasia de la arteria del nodo sinusal (aNS).

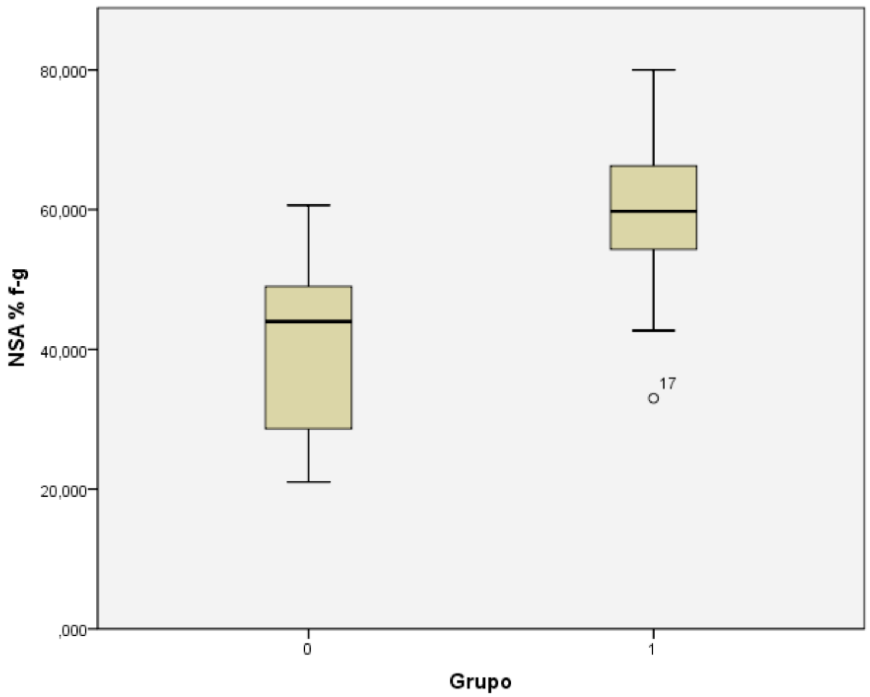

Grafico 1. Diagramas de cajas del porcentaje de tejido conjuntivo y adiposo en el nodo sinusal entre el grupo 0 y 1. Puede apreciarse valores mayores de porcentaje conectivo-graso en el grupo 1 que en el grupo 0.

c) Arteria del nodo sinusal. La arteria del nodo sinusal (aNS) puede proceder de la arteria coronaria derecha o izquierda (Fig. 56 panel A). Hemos observado cambios cualitativos en las aNS del grupo 1, de manera que en 7

corazones (26%) se produce una displasia con un aumento en espesor de la capa íntima (Fig. 56 panel B) y en 14 (52%) un aumento en el grosos de la capa media (Fig. 56 panel C). La proliferación o crecimiento en la pared de la arteria, sea de la capa intima o de la media, hace que la arteria se estenose y el resultado es una isquemia del NS en el grupo 1. Llegados a este punto, el mejor parámetro que nos va a dar una idea en la comparación del grado de estenosis entre ambos grupos es el porcentaje de la superficie total de la arteria que supone la luz del vaso mediante la medición del área externa de todo el vaso (incluyendo luz, íntima, media y adventicia) y la medición del área interna (solamente la luz del vaso). De esta forma podremos obtener qué porcentaje de total del vaso supone la luz tanto para el grupo control como para el grupo de consumidores de cocaína y ver si en éste último es menor.

En las mediciones realizadas de la arteria del NS en el grupo 1 la media del porcentaje que representa la luz del vaso con respecto al total de su pared es de 24,94±8,40 %, y en el grupo 0 es de 28,86±9,38 %. Como puede apreciarse, los valores obtenidos en nuestro estudio muestran un porcentaje de la luz menor en los sujetos consumidores de cocaína que en el grupo control. No obstante, en los estudios estadísticos realizados no hemos podido encontrar diferencias significativas probablemente debido al tamaño muestral pequeño. Sin embargo, valorando las diferencias en el área interna de la luz del vaso entre el grupo 1 (0,14±0,06 mm^2) y el grupo 0 (0,10±0,08 mm^2), sí hemos encontrado diferencias estadísticas muy significativas ($p<0,01$), siendo menor el área interna de la luz del vaso en el grupo 1 que en el grupo 0 tal y como puede apreciarse en el diagrama de cajas del gráfico 2.

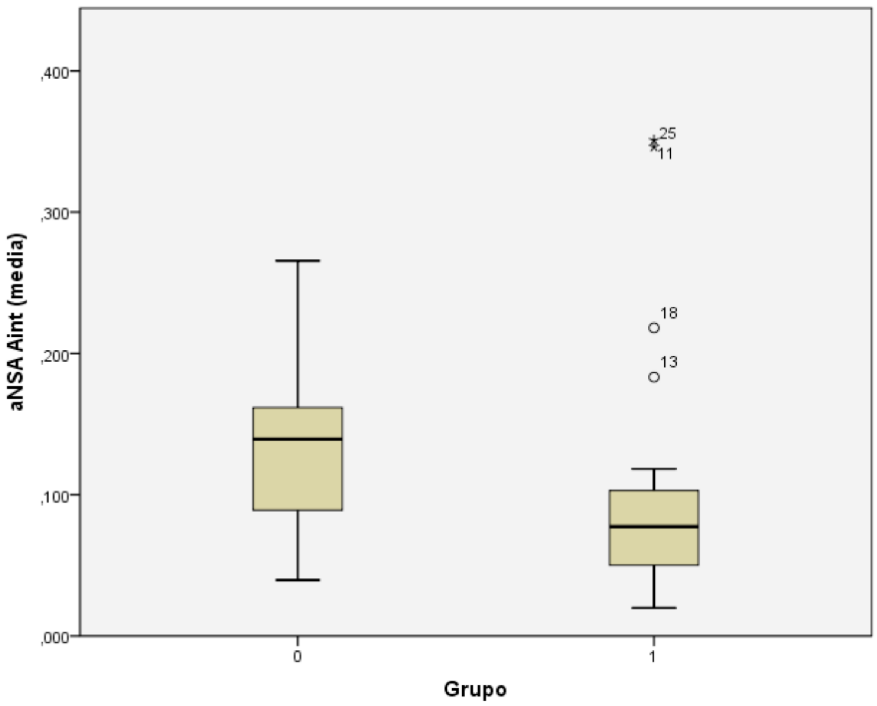

Gráfico 2. Diagramas de cajas del área interna de la luz de la arteria en el nodo sinusal entre el grupo 0 y 1. Puede apreciarse valores menores de esta área de la luz del vaso en el grupo 1.

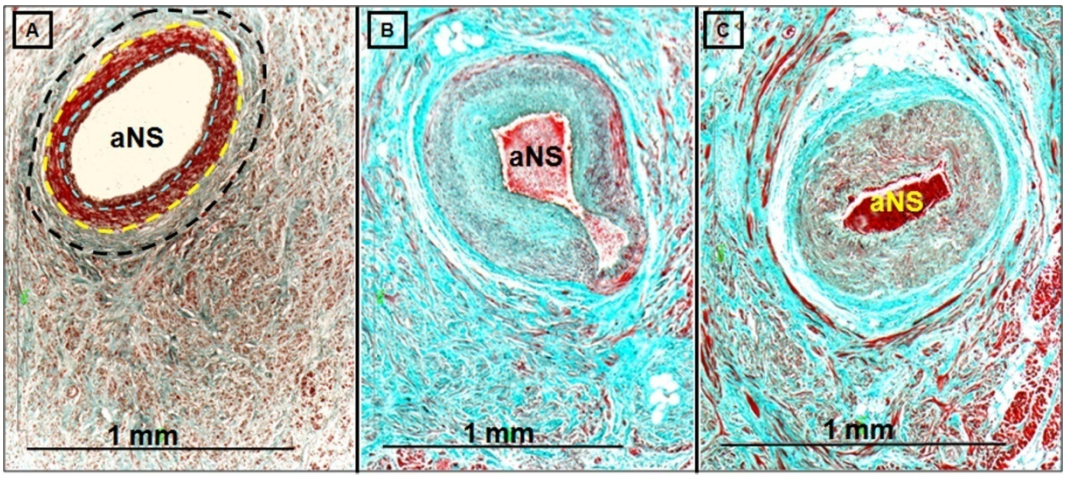

Fig 56.-A. Nodo sinusal del Grupo 0. B y C. Nodos sinusales del grupo 1. Note la displasia de la arteria del nodo sinusal (aNS) de la capa íntima (B) y de la media (C).

En 7 casos (26%) de los 27 estudiados del grupo 1 hemos encontrado un leve infiltrado inflamatorio intersticial de linfocitos entre y alrededor de las células del NS (Fig. 57), mientras que éste no se ha visto en ningún caso control.

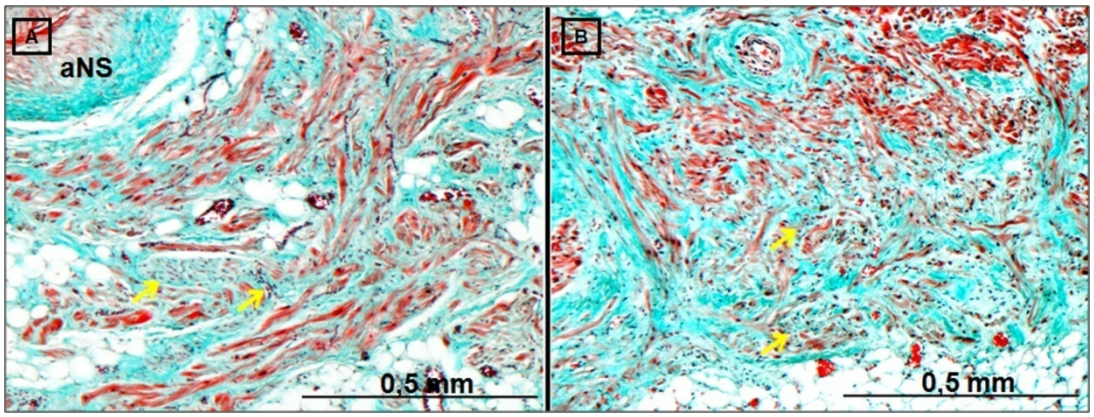

Fig 57.-A y B. Nodos sinusales del Grupo 1. Note la infiltración inflamatoria de linfocitos (flechas). aNS= arteria del nodo sinusal.

4.2.- NODO AURÍCULOVENTRICULAR (NAV)

a)Tamaño del nodo. En el Grupo 0 (control) el cuerpo del nodo AV mide en altura (espesor) 3,60±0,91 mm y en anchura 0,81±0,21mm y en el Grupo 1 (consumidores de cocaína) la medición del nodo AV en cuanto a su altura es de 3,62±1,29 mm ,mientras que la anchura es 0,88±0,35 mm .No hemos observado diferencias estadísticamente significativas en el tamaño entre ambos grupos (p>0,05).

b)Histología del nodo AV. La configuración histológica del NAV consiste en que su cuerpo es una estructura de forma semioval que se apoya en el cuerpo fibroso central y que está formado de una porción compacta, constituida por miocitos especializados ovalados o células p, que se encuentran entrelazados de forma muy irregular formado paquetes celulares, y un área de miocitos transicionales, más periféricos, que contactan con los micocitos auriculares de trabajo situados en el subendocardio del triángulo de Koch. Tanto los p como los transicionales son más pequeños que los miocitos auriculares o los ventriculares, además, están inmersos sobre todo los p en una maraña de colágeno y fibras elásticas creando así una frontera clara entre ellos, aunque al igual que los nodales en la periferia del nodo los miocitos transicionales contactan con los miocitos auriculares ordinarios (Fig. 58).

Las diferencias cualitativas entre los dos grupos 1 y 0 con respecto a la histología del NAV se centran en que en el Grupo 1 se observa una mayor cantidad

de tejido adiposo y conectivo que afecta a la configuración de los miocitos del cuerpo del nodo como se puede observar en la Fig. 58. Unas veces la infiltración o sustitución adiposa y de tejido conjuntivo afecta a los miocitos transicionales (Fig.58 paneles C y D) (12 corazones, 44% de los casos) de manera que el NAV posee en las diferentes secciones histológicas poca información de los miocitos auriculares de trabajo con los que debería contactar. En los restantes casos (56%), la infiltración grasa o el tejido conectivo afecta a los propios miocitos p del NAV.

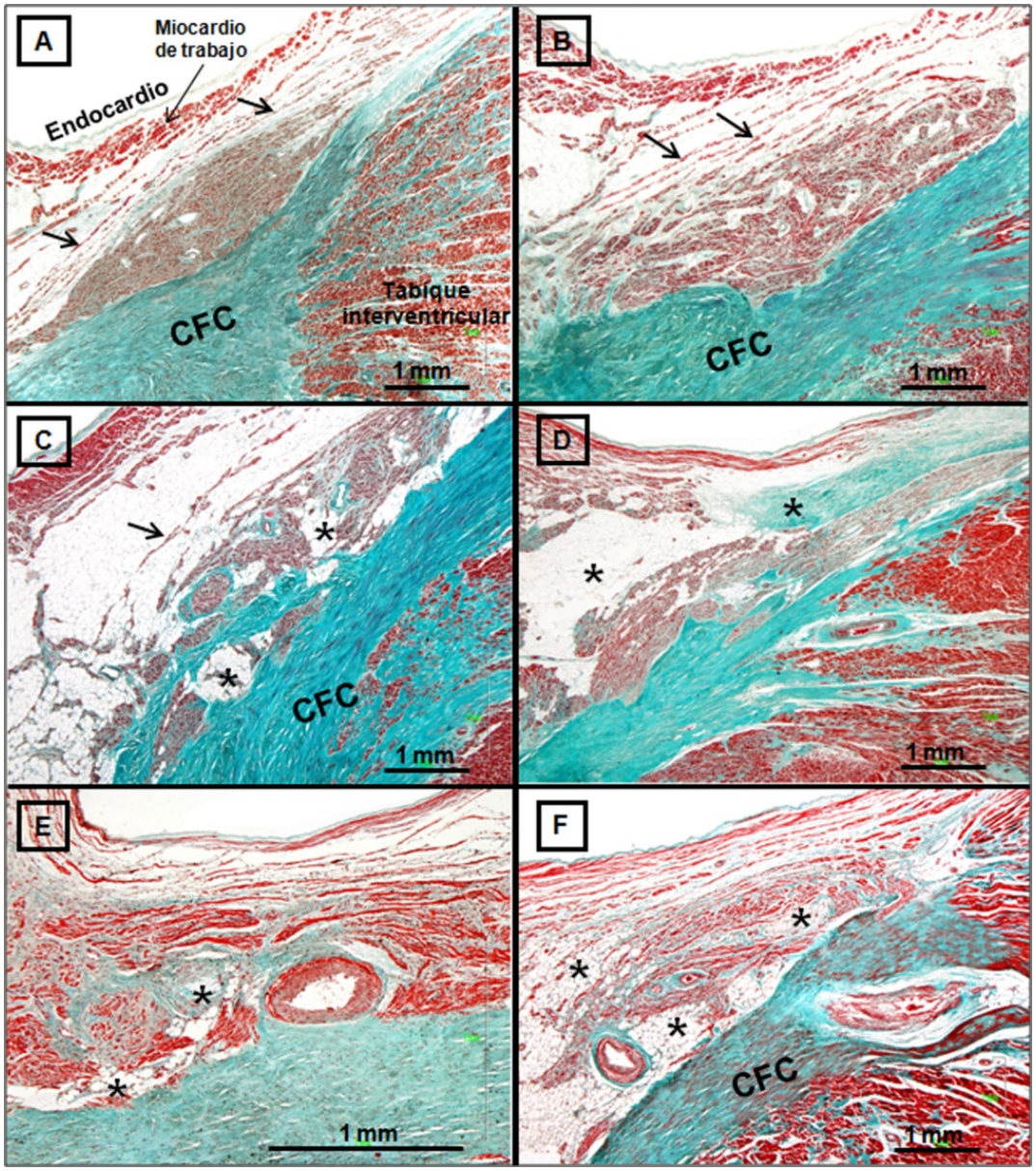

Fig 58.-A y B. Nodos AV del Grupo 0. C-F. Nodos AV del Grupo 1. Note en C y D como la infiltración el tejido adiposo y el tejido conectivo afectan a los miocitos transicionales (flecha y asterisco), o como en E y F el colágeno o los adipocitos se introducen en el cuerpo del nodo AV (asteriscos). CFC= cuerpo fibroso central.

Con el objetivo de cuantificar en la muestra de las secciones histológicas del nodo AV la densidad de tejido fibroadiposo presente en los nodos hemos realizado morfometría mediante la colocación de la malla con intersecciones en 100 puntos. Hemos detectado diferencias estadísticas altamente significativas ($p<0,001$) entre los valores de porcentaje de tejido conjuntivo y adiposo entre los dos grupos. De hecho, como se aprecia en el diagrama de cajas en el gráfico 3, el porcentaje de tejido conjuntivo y adiposo es mayor en el grupo 1 (sujetos consumidores). Así mismo lo observamos en una imagen comparativa, a mayor aumento que la anterior, de un nodo AV control con un consumidor crónico de cocaína (Fig, 59).

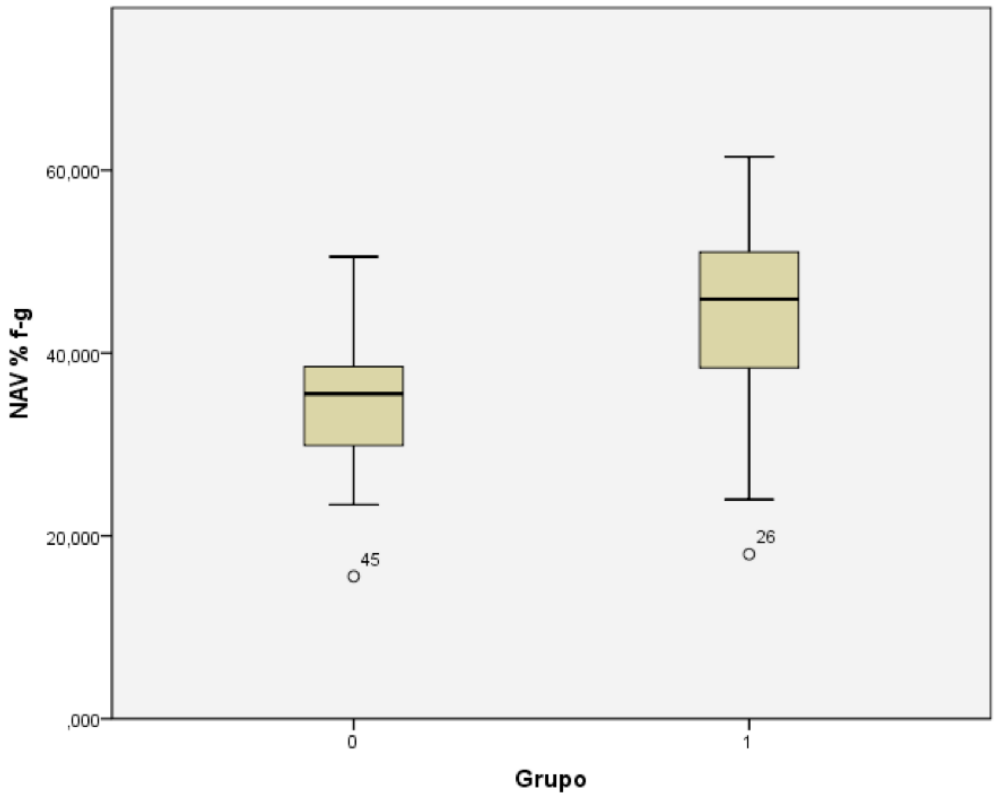

Gráfico 3. Diagramas de cajas del porcentaje de tejido conjuntivo y adiposo en el nodo aurículoventricular entre el grupo 0 y 1. Puede apreciarse valores mayores de porcentaje conectivo-graso en el grupo 1 que en el grupo 0.

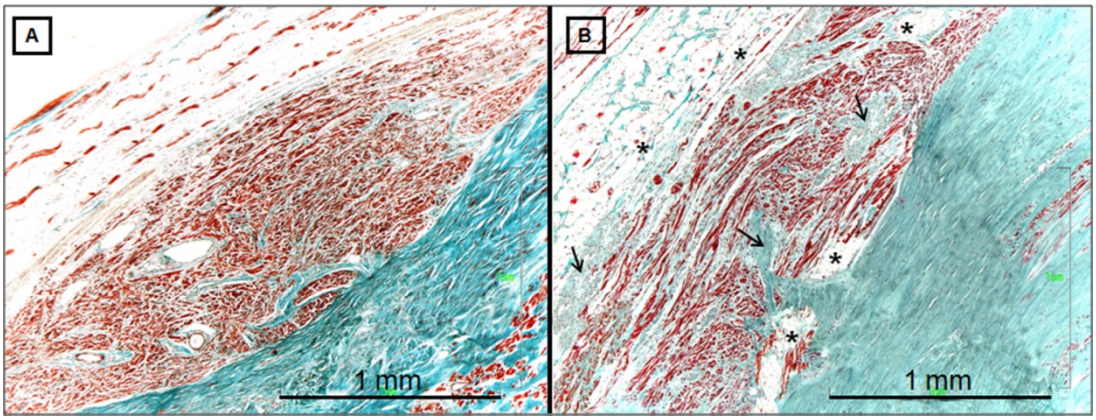

Fig 59.-A. Nodo AV del Grupo 0. B. Nodo AV del Grupo 1. Note en B mayor cantidad de tejido adiposo (asteriscos) y fibrosis (flechas).

c) Arteria del nodo aurículoventricular (aNAV). La arteria del nodo AV suele ser rama de la arteria coronaria dominante, generalmente la arteria coronaria derecha. Se parece en su estructura a la arteria sinusal. La arteria se dirige desde su origen a las extensiones inferiores del nodo AV, después se introduce en el cuerpo del nodo AV, gira hacia el cuerpo fibroso central, lo perfora y vasculariza el septum interventricular, así como el propio nodo y el haz penetrante de His. La mejor manera de analizar cómo se encuentra de afectada la aNAV en los sujetos del Grupo 1 es a nivel de la parte más inferior del triángulo de Koch, cuando se encuentra próxima o entre las extensiones inferiores del nodo AV (Fig. 60 panel A). Hemos observado cambios cualitativos en la aNAV del grupo 1, de manera que en 7 casos (26%) el estímulo de la vasoconstricción repetida que provoca la cocaína sobre el músculo liso de la arteriola da lugar a una displasia por proliferación del músculo liso de la capa media (Fig. 60 panel B). En la mayoría de los casos, 20 especímenes (74%) se produce una displasia con un aumento en espesor de la capa íntima (Fig. 60 paneles C-F), debido al reemplazo o sustitución de las fibras musculares lisas por tejido conjuntivo denso que da lugar a un esclerosis de la pared arteriolar. En una ocasión hemos observado linfocitos periadventiciales (Fig. 60 panel E).

En este caso hemos vuelto a valorar el grado de estenosis en ambos grupos mediante el porcentaje de la superficie total de la arteria que supone la luz del vaso mediante la medición del área externa de todo el vaso (incluyendo luz, íntima, media y adventicia) y la medición del área interna (solamente la luz del vaso). De

esta forma podremos obtener qué porcentaje de total del vaso supone la luz tanto para el grupo control como para el grupo de consumidores de cocaína y ver si en éste último es menor.

En las mediciones realizadas de la arteria del NAV en el grupo 1 la media del porcentaje que representa la luz del vaso con respecto al total de su pared es de 17,86±8,96 %, y en el grupo 0 es de 24,20±7,38 %. En los estudios estadísticos realizados sí hemos encontrado diferencias estadísticas significativas ($p<0,05$), siendo menor el porcentaje de la luz del vaso en el grupo 1 que en el grupo 0 tal y como puede apreciarse en el diagrama de cajas del gráfico 4.

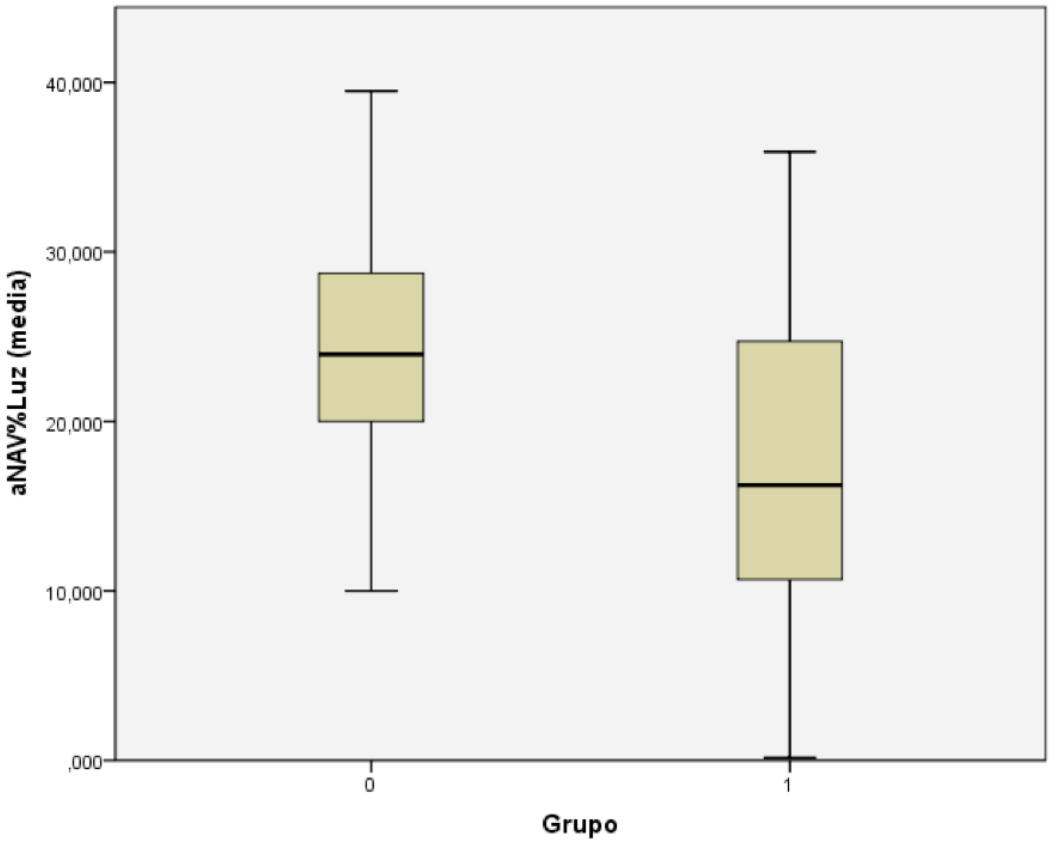

Gráfico 4. Diagramas de cajas del porcentaje que representa la luz de la arteria en el nodo auriculoventricular entre el grupo 0 y 1. Puede apreciarse valores menores de este porcentaje de la luz del vaso en el grupo 1.

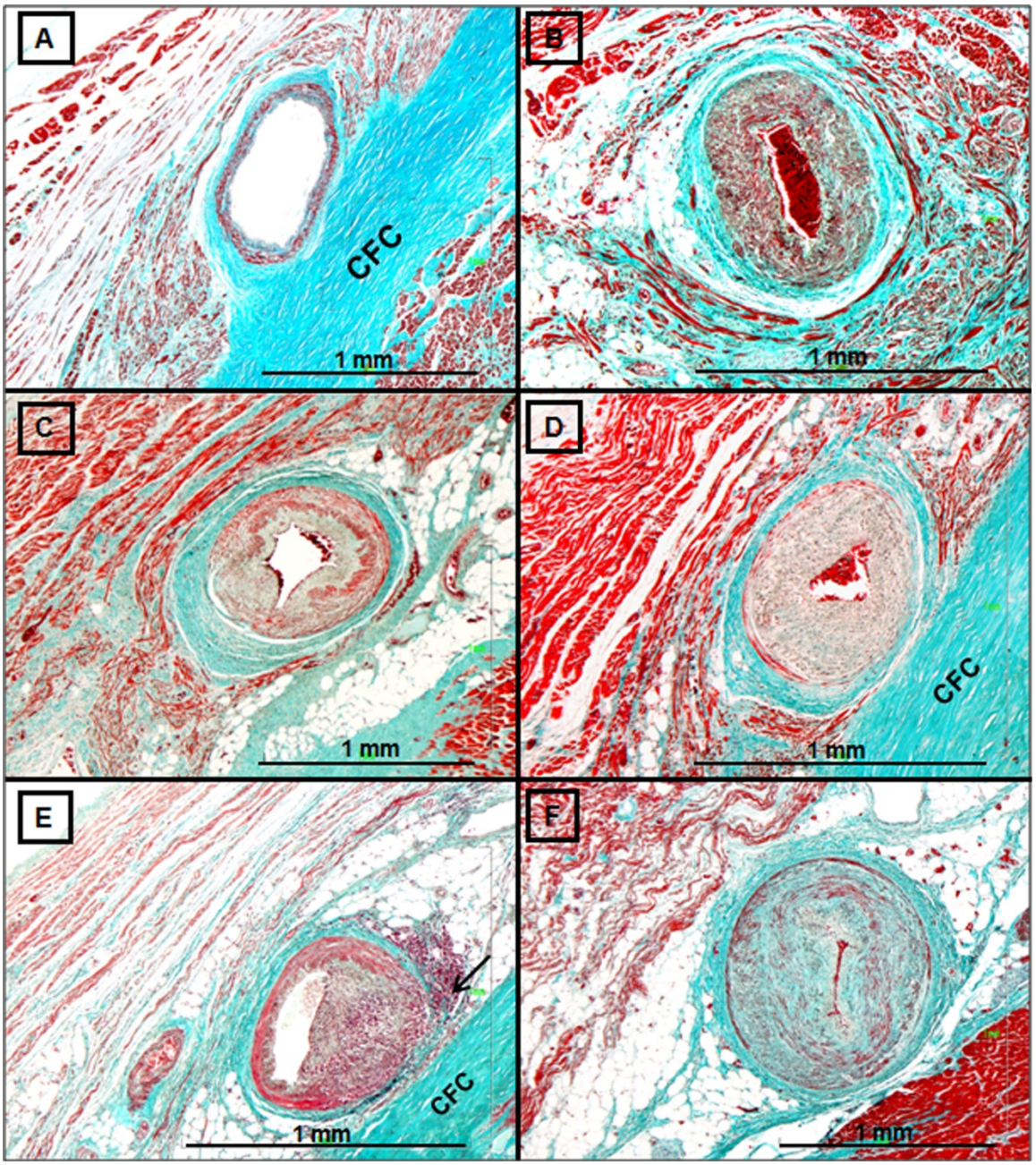

Fig 60.-A. aNAV del Grupo 0. B-F. aNAV del Grupo 1. Note en B la hipertrofia de la capa media de la arteria. En C como la capa media va siendo sustituida por la íntima. En D la sustitución es completa. En E se observan linfocitos periadventiciales. En F la fibrosis de la pared da lugar a una estenosis prácticamente completa de la luz del vaso. CFC= cuerpo fibroso central.

En los mismos 7 casos (26%) de los 27 estudiados del grupo 1 en los que hemos encontrado un infiltrado inflamatorio intersticial afectando al NS, hemos observado linfocitos entre los miocitos nodales AV o transicionales, incluso en el tejido adiposo del NAV. El infiltrado inflamatorio es más llamativo que a nivel del NS. Este infiltrado no se ha observado en ningún espécimen control.

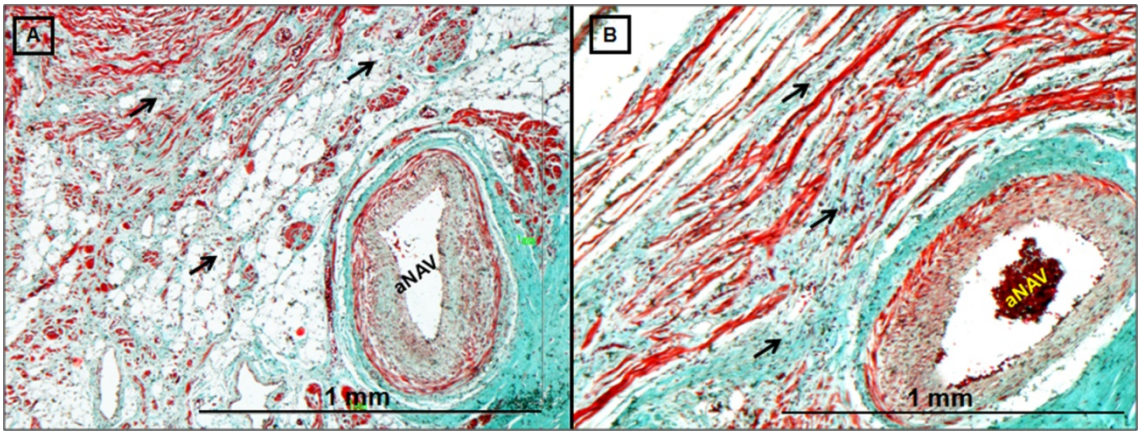

Fig 61.-A y B. Nodos sinusales del Grupo 1. Note la infiltración inflamatoria (flechas). aNAV= arteria del nodo aurículoventricular.

Por los datos obtenidos podemos afirmar que dentro del grupo de sujetos consumidores de cocaína (grupo 1) existe un mayor porcentaje de tejido-fibroadiposo en el NSA (60,41±10,90 %) que en el NAV (44,55±10,07 %). Ello puede observarse claramente cuando enfrentamos ambos datos en un diagrama de cajas en el gráfico 5 .

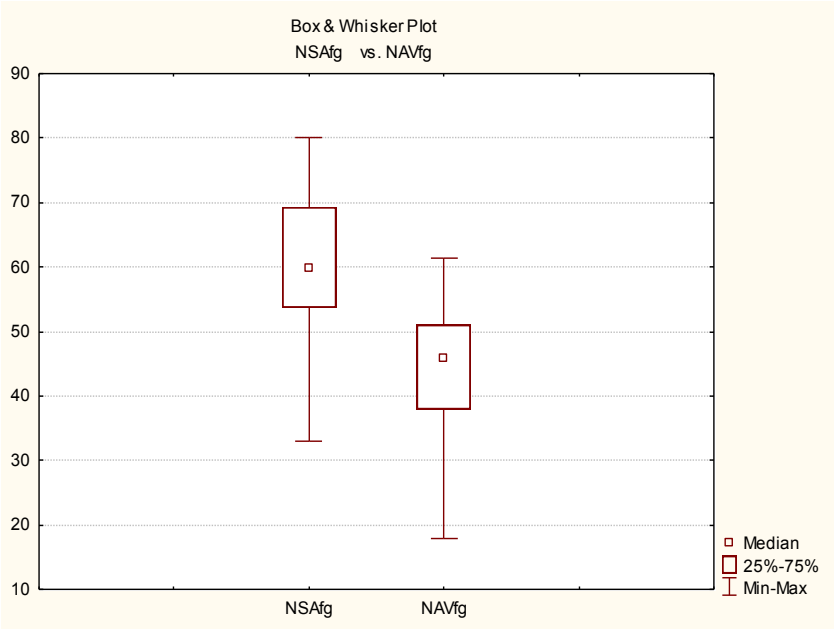

Gráfico 5.- Diagrama de cajas que muestra un mayor porcentaje de tejido conjuntivo y adiposo en el nodo sinusal (NSA) que en el nodo auriculoventricular (NAV) en el grupo de individuos consumidores crónicos de cocaína (grupo 1).

4.3.- HAZ DE HIS Y SU DIVISIÓN EN RAMAS DERECHA E IZQUIERDA

a)Tamaño del haz de His. En el Grupo 0 (control) el cuerpo del NAV mide en altura (espesor) 1± 0,3 y en anchura 5,3±1,2 y en el Grupo 1 (consumidores de cocaína) la medición del NAV en cuanto a su altura es de 0,8±0,4mm (rango 0,3–1,3), mientras que la anchura es 5±1,1mm (rango 3,3–7,4). No hemos observado diferencias significativas en el tamaño entre ambos grupos (p>0,05).

b)Histología del haz de His. El haz de His (HH) se encuentra en el vértice del triángulo de Koch y se distingue fácilmente del NAV en que está rodeado por tejido conectivo del cuerpo fibroso central, por lo tanto no está en contacto o recibe información de miocitos auriculares ni ventriculares. Su forma es variable de triangular a ovalado (Fig. 62). Los miocitos especializados que lo constituyen se parecen a los del NAV pero a diferencia de éstos se caracterizan porque están mucho más organizados, por lo general en paralelo, sin estar entrelazados de forma irregular. Entre grupos de miocitos se observan finos tractos de tejido conectivo y algún adipocito (Fig. 62).

Las diferencias cualitativas entre los dos grupos 1 y 0 con respecto a la histología del HH se centran en que en el Grupo 1 se observa una mayor cantidad de tejido adiposo y conectivo que afecta a la configuración de los miocitos del HH (Fig. 62). La infiltración adiposa es variable, unas veces afecta el área central del HH, otras veces la periferia (Fig. 62 paneles C y D), en ocasiones ambas áreas (Fig. 62 panel E) (20 especímenes, 74%). En los restantes casos (7, especímenes, 26%), predomina la infiltración de tejido conectivo que afecta al HH. Son casos en los que el tejido conectivo del cuerpo fibroso central se extiende por el tercio superior del septum interventricular debido a una grave alteración vascular de las ramas de la aNAV (Fig. 62 panel F).

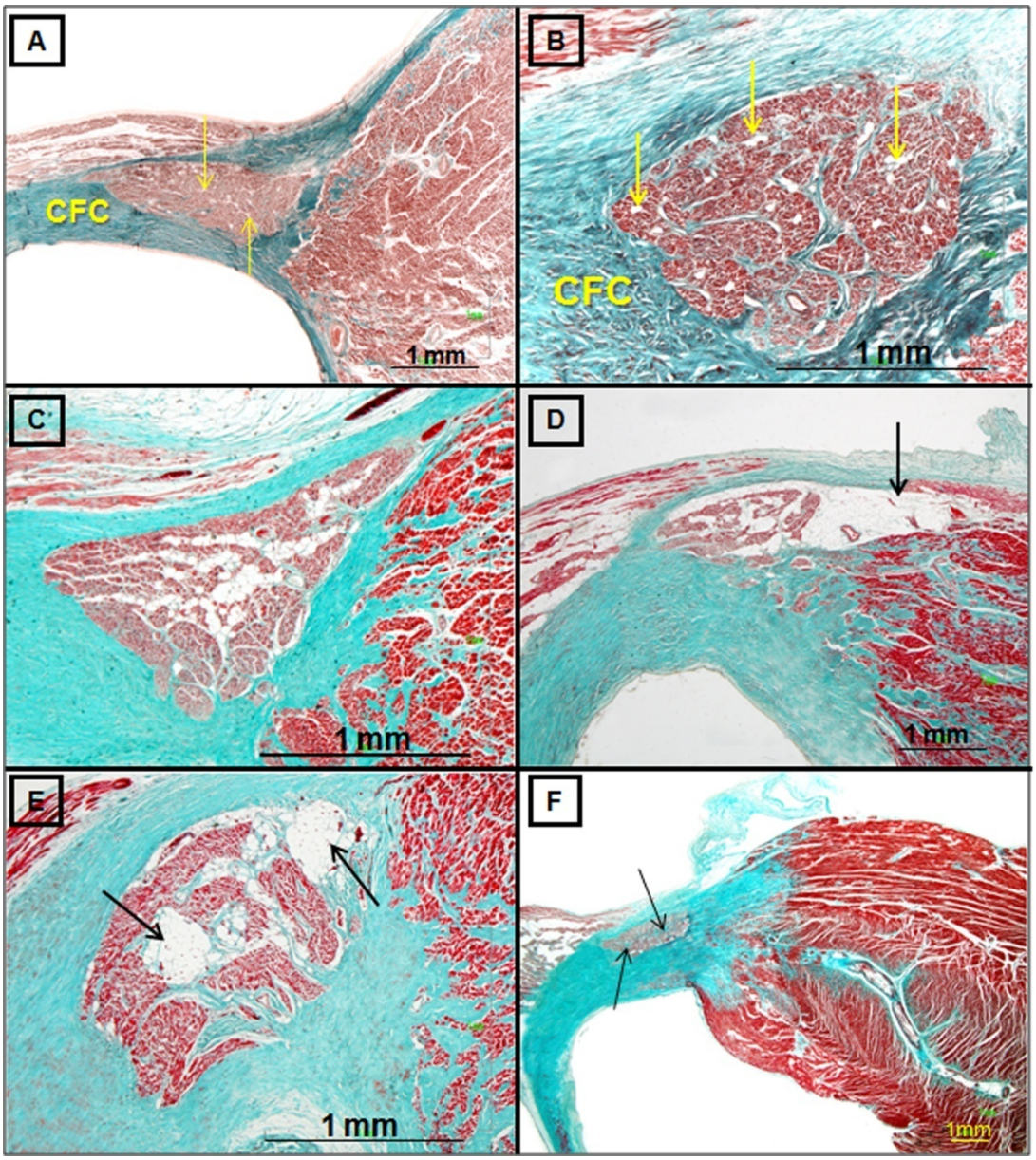

Fig 62.-A y B haz de His del Grupo 0. C-F. Haz de His del Grupo 1. Note en A y B los finos tractos de tejido conectivo y la poca cantidad de adipocitos en el HH (flechas). A diferencia en C-F se observa una infiltración de tejido adiposo que afecta al centro y/o a la periferia del HH (flechas). En F la fibrosis del septum interventricular afecta al HH (flechas) y la arteria en el septum está muy afectada CFC= cuerpo fibroso central.

Solamente hemos observado en 2 especímenes de los 7 en que hemos observado infiltrado inflamatorio de linfocitos, que afecte al HH en el Grupo 1 (7%). Con el objetivo de cuantificar en la muestra de las secciones histológicas del HH la densidad de tejido conjuntivo y adiposo hemos realizado morfometría mediante la colocación de la malla con intersecciones en 100 puntos.

Hemos detectado diferencias estadísticas altamente significativas (p<0,001) entre los valores de porcentaje de tejido conectivo-graso entre los dos grupos. Como puede apreciarse en el diagrama de cajas del gráfico 6, el porcentaje de tejido conjuntivo y adiposo es mayor en el grupo 1 (sujetos consumidores).

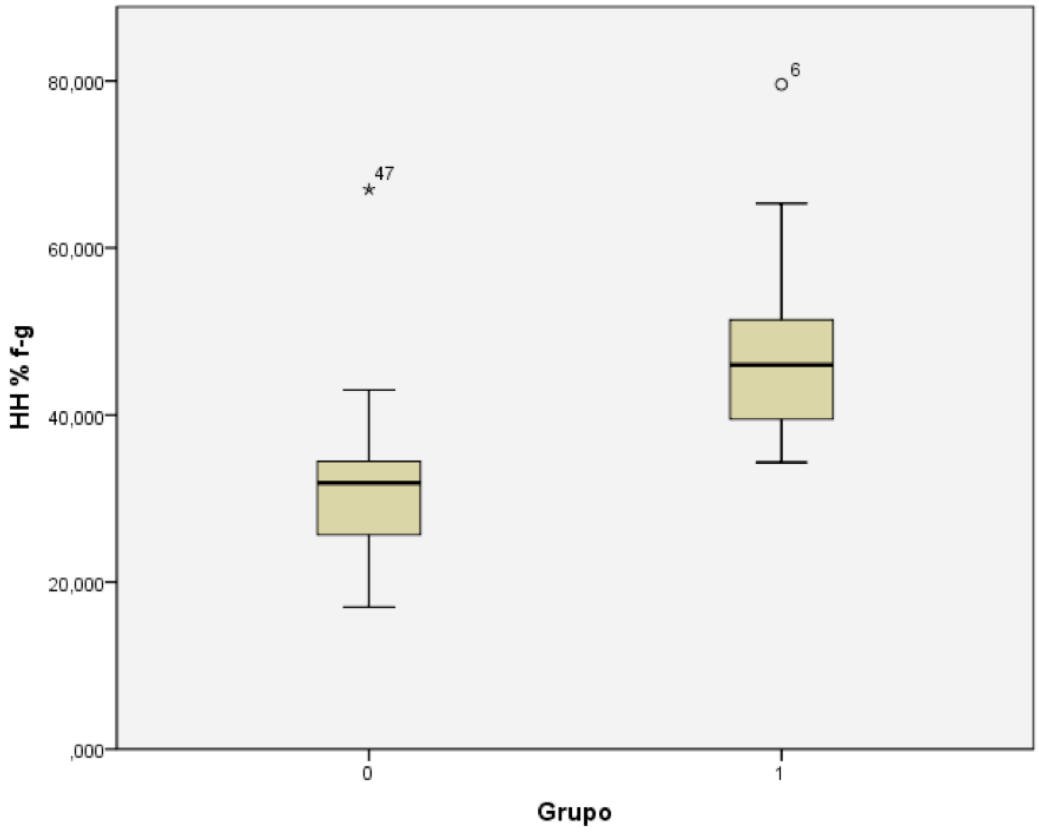

Gráfico 6. Diagramas de cajas del porcentaje de tejido conjuntivo y adiposo en el haz de His entre el grupo 0 y 1. Puede apreciarse valores mayores de porcentaje conectivo-graso en el grupo 1 que en el grupo 0.

c) Histología rama derecha del haz de His. El haz de His (HH) se divide en dos ramas sobre la porción más craneal muscular del septum interventricular. En el origen y trayecto proximal las dos ramas están rodeadas por tejido conectivo. La rama derecha suele ser intramuscular en el septum y se dirige por el lado derecho del tabique (Fig. 63 paneles A y B) en busca del músculo papilar septal y trabécula septomarginal. La rama izquierda es subendocárdica en su trayecto (Fig. 63 paneles A y B), camina por el lado izquierdo del tabique entre los dos músculos papilares del ventrículo izquierdo.

Los miocitos especializados que constituyen la rama derecha se caracterizan porque tienen un trayecto oblicuo y entretejidos unos con otros formando como un cordón de tejido especializado de 0,1 a 0,3 mm de espesor. Entre grupos de miocitos se observan finos tractos de tejido conectivo y algún adipocito. Las diferencias cualitativas entre los dos grupos 1 y 0 con respecto a la histología de la rama derecha del HH se centran en que en el Grupo 1 se observa una pérdida de miocitos especializados y una metaplasia o sustitución de éstos por tejido adiposo o conectivo que afecta a la configuración de la rama derecha del HH (Fig. 63). Los miocitos de la rama derecha son reemplazados por tejido adiposo como sucede en la Fig. 63 panel C y E (12 especímenes, 44%) quedando tractos de miocitos que varían de un hilo a lo sumo dos o tres tractos finos, que siguen el trayecto de la rama. En otras ocasiones, se produce una zona de fibrosis con un bloqueo físico completo de la rama derecha (Fig. 63 panel D, 3 corazones 12%). En otras, la infiltración conectiva no es tan llamativa (Fig. 63 panel F) y se observan algunos miocitos a lo largo del trayecto de la rama derecha (12 especímenes, 44%). En cualquier caso, en el Grupo 1, la rama derecha está seriamente afectada. No hemos observado infiltrado inflamatorio a nivel de la rama derecha en ninguno de los grupos.

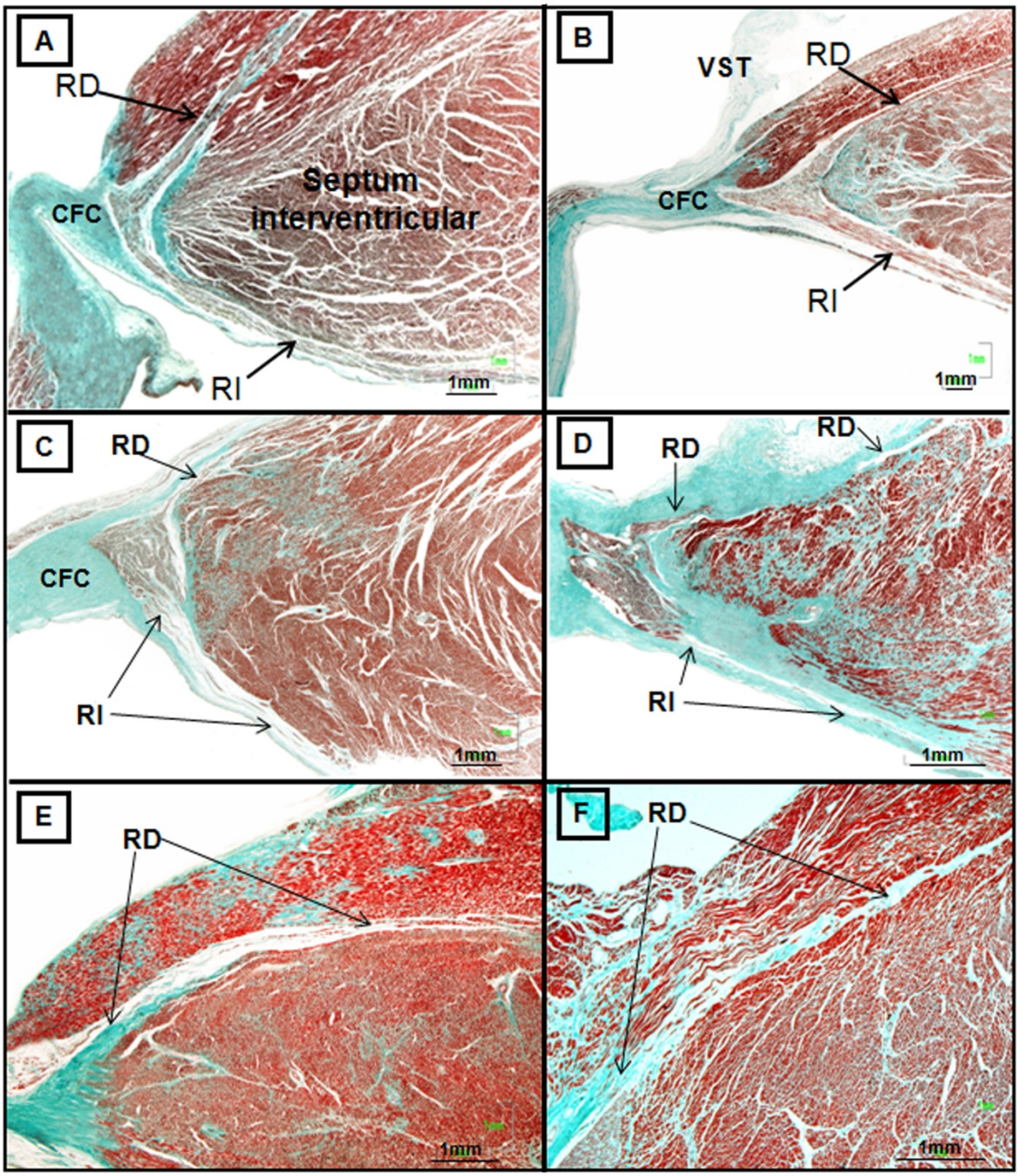

Fig 63.-A y B división del haz de His en el Grupo 0. C-D. división del haz de His en el Grupo 1. E y F. Rama derecha (RD) del haz de His. Note en A y B los miocitos y trayecto de la rama derecha (RD) e izquierda (RI) del haz de His. En C note la pobreza de miocitos que conforman las ramas por metaplasia lipomatosa. En D existe un bloqueo de la rama derecha por reemplazo de tejido especializado por tejido conectivo. En E y F se observa sustitución de los miocitos de la rama derecha por tejido graso o conectivo. CFC= cuerpo fibroso central. VST= velo septal de la tricúspide.

d) Histología rama izquierda del haz de His. La rama izquierda es más gruesa que la derecha. Los miocitos especializados que constituyen la rama derecha se caracterizan porque tienen un trayecto longitudinal en paralelo al

endocardio de la pared septal del ventrículo izquierdo, formando como un cordón de tejido especializado de 0,5 a 1 mm de espesor. Entre grupos de miocitos se observan finos tractos de tejido conectivo y algún adipocito (Fig. 64 panel A). Las diferencias cualitativas entre los dos grupos 1 y 0 con respecto a la histología de la rama izquierda se centran en que en el Grupo 1 se observa una pérdida de miocitos especializados y una metaplasia o sustitución de estos por tejido adiposo o conectivo que afecta gravemente a la configuración de la rama (Fig. 64) en los 27 corazones del Grupo 1. Los miocitos son reemplazados por tejido adiposo como sucede en la fig. 64 panel B, o por tejido conjuntivo como sucede en el panel C. Tanto en un caso como en otro, la sustitución es tanto a nivel proximal como distal lo que hace que en la rama izquierda queden unos pocos miocitos, aislados unos de otros, o en el caso de que haya varios se diferencian en tamaño y en la cantidad de miofibrillas en su citoplasma. En ocasiones, además, nos encontramos infiltración inflamatoria por linfocitos en los mismos 7 casos (26%) que hemos visto afectación de los nodos, como sucede en la fig. 64 panel D, y en 2 especímenes focos hemorrágicos, probablemente causados por maniobras de reanimación cardiopulmonar, que siguen el trayecto de la rama como puede observarse en los paneles E y F de la fig. 64. Las ramas, tanto la izquierda como la derecha están seriamente afectadas en el Grupo 1.

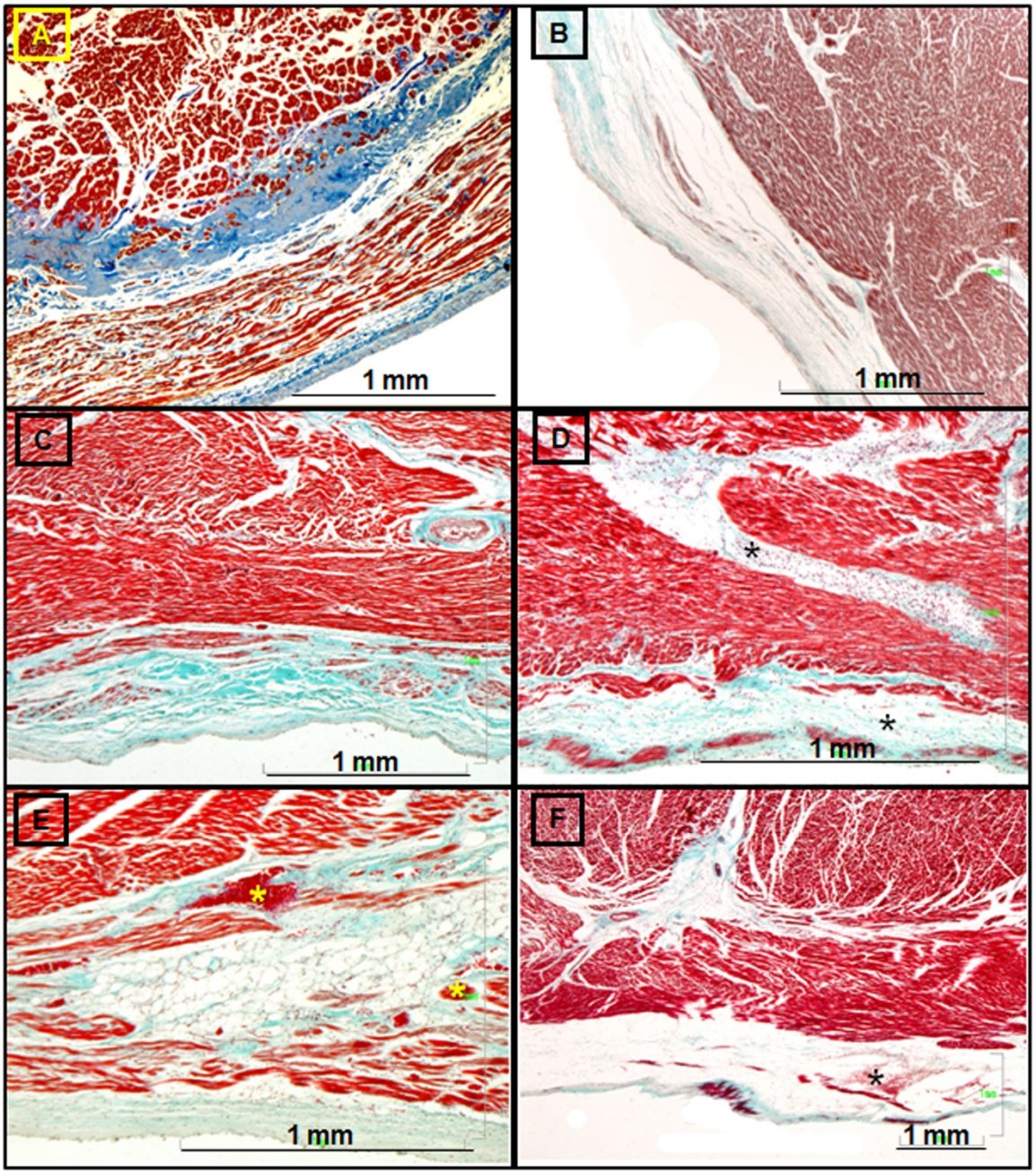

Fig 64.-A. Rama izquierda del haz de His en el Grupo 0. De B a F. Rama izquierda del haz de His en especímenes del Grupo 1. Note en B los miocitos aislados en el trayecto de la rama izquierda. En C y D ocurre lo mismo, pobreza de miocitos que conforman la rama por metaplasia lipomatosa o sustitución por tejido conjuntivo. En D además hay infiltrado inflamatorio (asteriscos). En E existe reemplazo de tejido especializado por grasa y pequeños focos hemorrágicos (asteriscos). En F se observa pérdida de los miocitos de la rama y pequeña hemorragia (asterisco). CFC= cuerpo fibroso central.

4.4.- VASCULARIZACIÓN EPICÁRDICA E INTRAMIOCÁRDICA

a)Vascularización epicárdica. Al hacer la autopsia cardíaca hemos analizado macroscópicamente las arterias epicárdicas tanto del grupo 1 como del grupo 0. De hecho uno de los criterios de selección ha sido que las arterias coronarias epicárdicas del Grupo 1 no posean una aterosclerosis con una reducción >25% de la luz del vaso. Como pueden ver en la siguiente imagen (Fig. 65) no hemos observado en estos vasos una estenosis >25% de la luz.

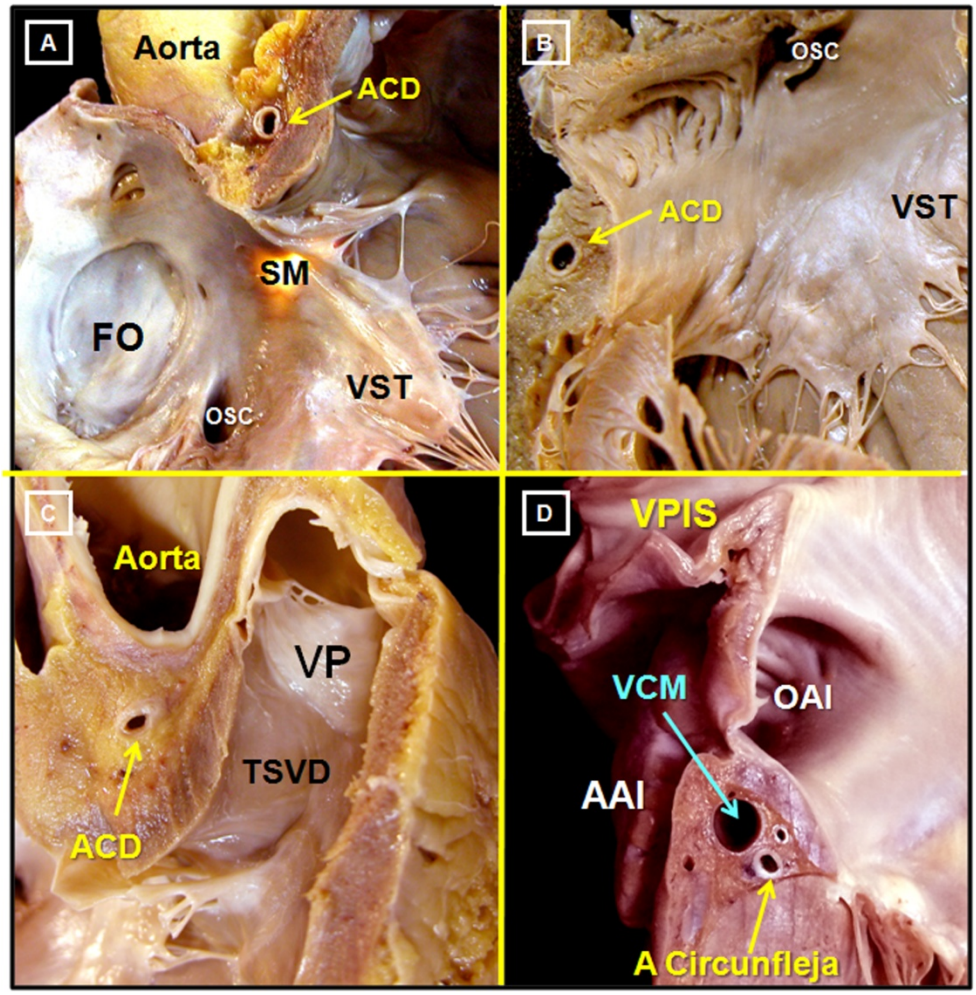

Fig 65.-A-D. Secciones macroscópicas de distintos corazones del Grupo 1 para analizar si existe aterosclerosis coronaria >25% de la luz en los vasos coronarios epicárdicos. Como puede observarse no existe alteración en estos vasos. AAI=apéndice auricular izquierdo. ACD=arteria coronaria derecha; FO=fosa oval; OAI=orificio del apéndice auricular izquierdo; OSC=0rificio del seno coronario; SM=septum membranoso; TSV=tracto de salida del ventrículo derecho; VCM=vena coronaria mayor; VP=válvula pulmonar; VPSI=vena pulmonar superior izquierda; VST=velo septal de la tricúspide.

En todos los corazones del grupo 1 hemos estudiado histológicamente todas las arterias coronarias epicárdicas: coronaria derecha, coronaria izquierda común, coronaria descendente anterior y sus ramas epicárdicas, coronaria circunfleja y sus ramas epicárdicas y coronaria descendente posterior. No hemos observado en el Grupo 1 lesiones arterioescleróticas que ocluyan más del 25% de la luz vascular (Fig. 66).

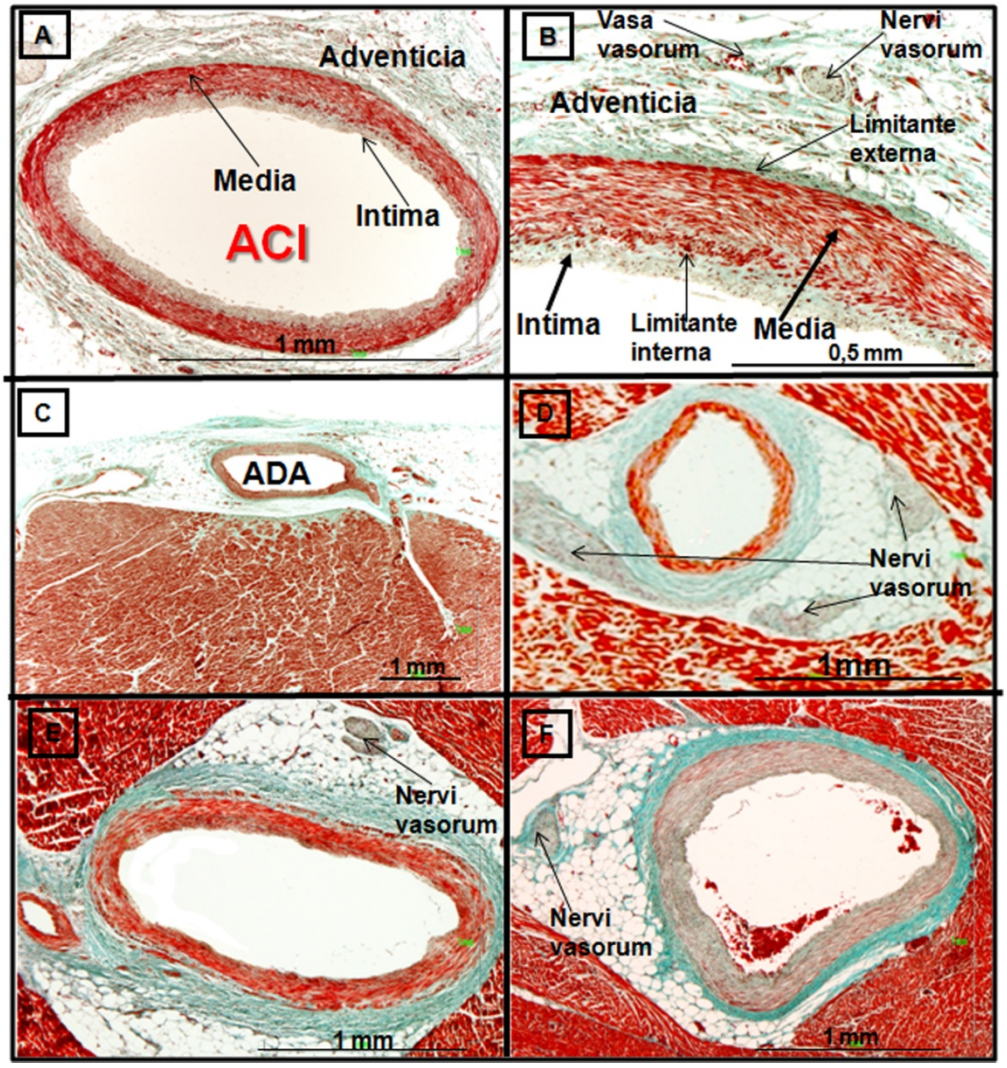

Fig 66.-A-B. Secciones histológicas de la arteria coronaria izquierda (ACI) en un espécimen del Grupo 1 donde se ven las 3 capas de la arteria. C. Sección histológica de la arteria descendente anterior (ADA) en un corazón del Grupo 1 sin observarse alteración. D-F. Pequeños vasos epicárdicos superficiales en especímenes del Grupo 1.

b)Vascularización intramiocárdica. En la siguiente figura (Fig. 67) se muestra unas arteriolas normales del músculo papilar de un corazón del Grupo 0.

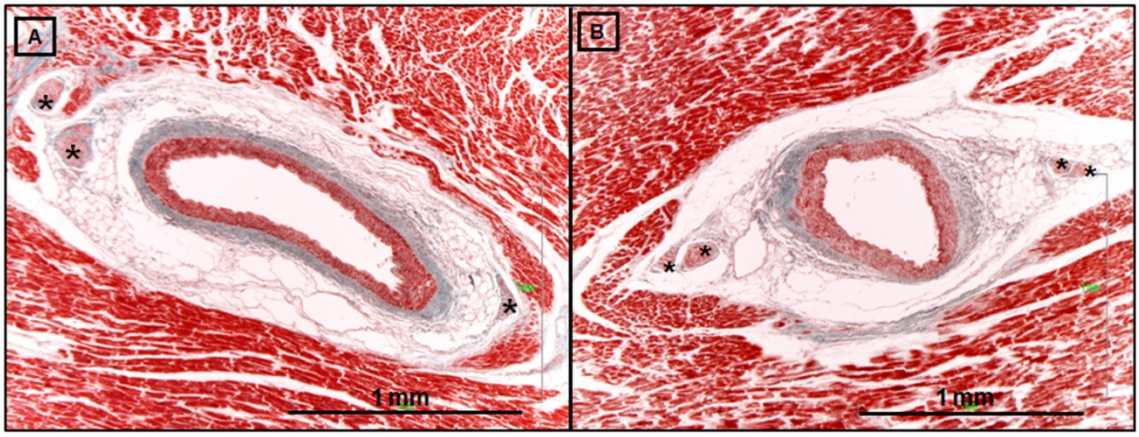

Fig 67.-A-B. Secciones histológicas de arteriolas normales (Grupo 0) del músculo papilar anterolateral y del músculo inferomedial, respectivamernte, del ventrículo izquierdo. Note como no existe engrosamiento de la capa media ni fibrosis periadventicial, con lo cual el lumen vascular no está reducido. Asteriscos= nervi vasorum.

En todos los especímenes del Grupo 1, en las secciones histológicas del miocardio hemos observado una grave afectación de los pequeños vasos intramiocárdicos. En estos casos se observa una hipertrofia fibromuscular de las arteriolas con hiperplasia de la capa media. La hipertrofia de la capa media de los pequeños vasos intramiocárdicos podría ser debido a la vasoconstricción repetida debido al efecto crónico de la cocaína, que da lugar a la larga a una necrosis de las células musculares lisas y su sustitución por fibroblastos. Incluso con el tiempo se produce una mediolisis de la pared arteriolar junto con una fibrosis de la pared que da lugar a una esclerosis de la pared arteriolar. La sustitución por fibroblastos en la pared y la fibrosis son dos lesiones que indican una progresión de la lesión inducida por el uso crónico de la cocaína. Cualitativamente están más afectados los vasos del papilar inferomedial o posterior que los vasos del papilar anterolateral o anterior. En estos vasos hay una importante fibrosis periadventicial, los vasa vasorum y nervi vasorum están afectados, semidestruidos o desaparecidos, y una hiperplasia de la capa media hace reducir de forma importante la luz del vaso.

En las mediciones realizadas de las arteriolas de músculo papilar anterior en el grupo 1 la media del porcentaje que representa la luz del vaso con respecto al total de su pared es de 17,27±12,55 %, y en el grupo 0 es de 25,61±5,86 %. En los estudios estadísticos realizados sí hemos encontrado diferencias altamente

significativas (p<0,001), siendo menor el porcentaje de la luz del vaso en el grupo 1 que en el grupo 0 tal y como puede apreciarse en el diagrama de cajas del gráfico 7.

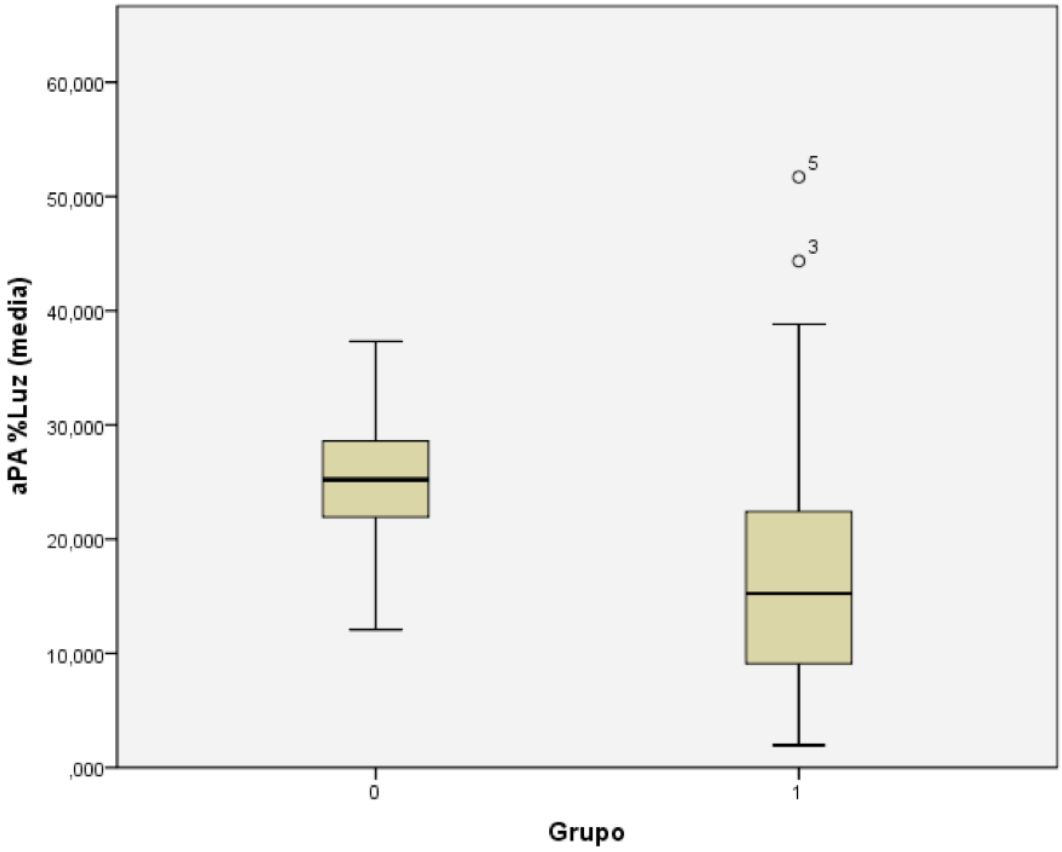

Gráfico 7. Diagramas de cajas del porcentaje que representa la luz de las arteriolas en el músculo papilar anterolateral o anterior entre el grupo 0 y 1. Puede apreciarse valores menores de este porcentaje de la luz del vaso en el grupo 1.

En las mediciones realizadas de las arteriolas de músculo papilar posterior en el grupo 1 la media del porcentaje que representa la luz del vaso con respecto al total de su pared es de 15,74±9,50 %, y en el grupo 0 es de 27,99±9,33 %. En los estudios estadísticos realizados sí hemos encontrado diferencias altamente significativas (p<0,001), siendo menor el porcentaje de la luz del vaso en el grupo 1 que en el grupo 0 tal y como puede apreciarse en el diagrama de cajas del gráfico 8.

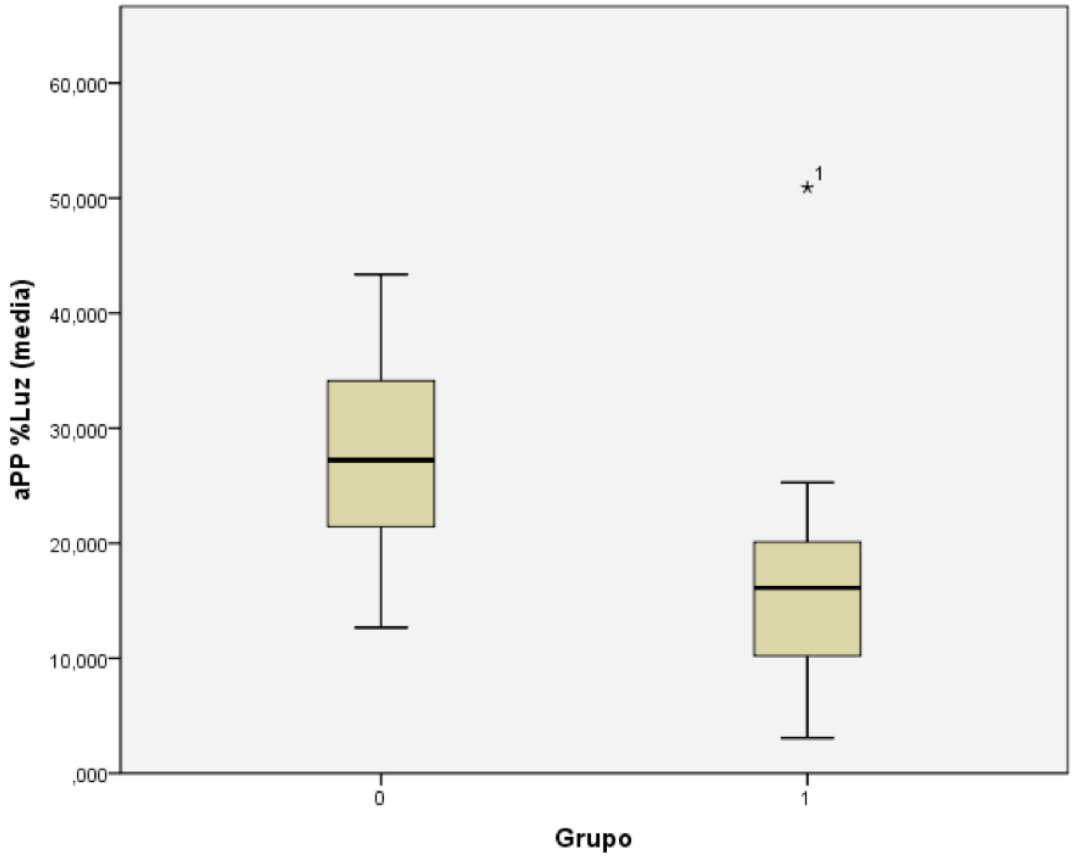

Gráfico 8. Diagramas de cajas del porcentaje que representa la luz de las arteriolas en el músculo papilar inferomedial o posterior entre el grupo 0 y 1. Puede apreciarse valores menores de este porcentaje de la luz del vaso en el grupo 1.

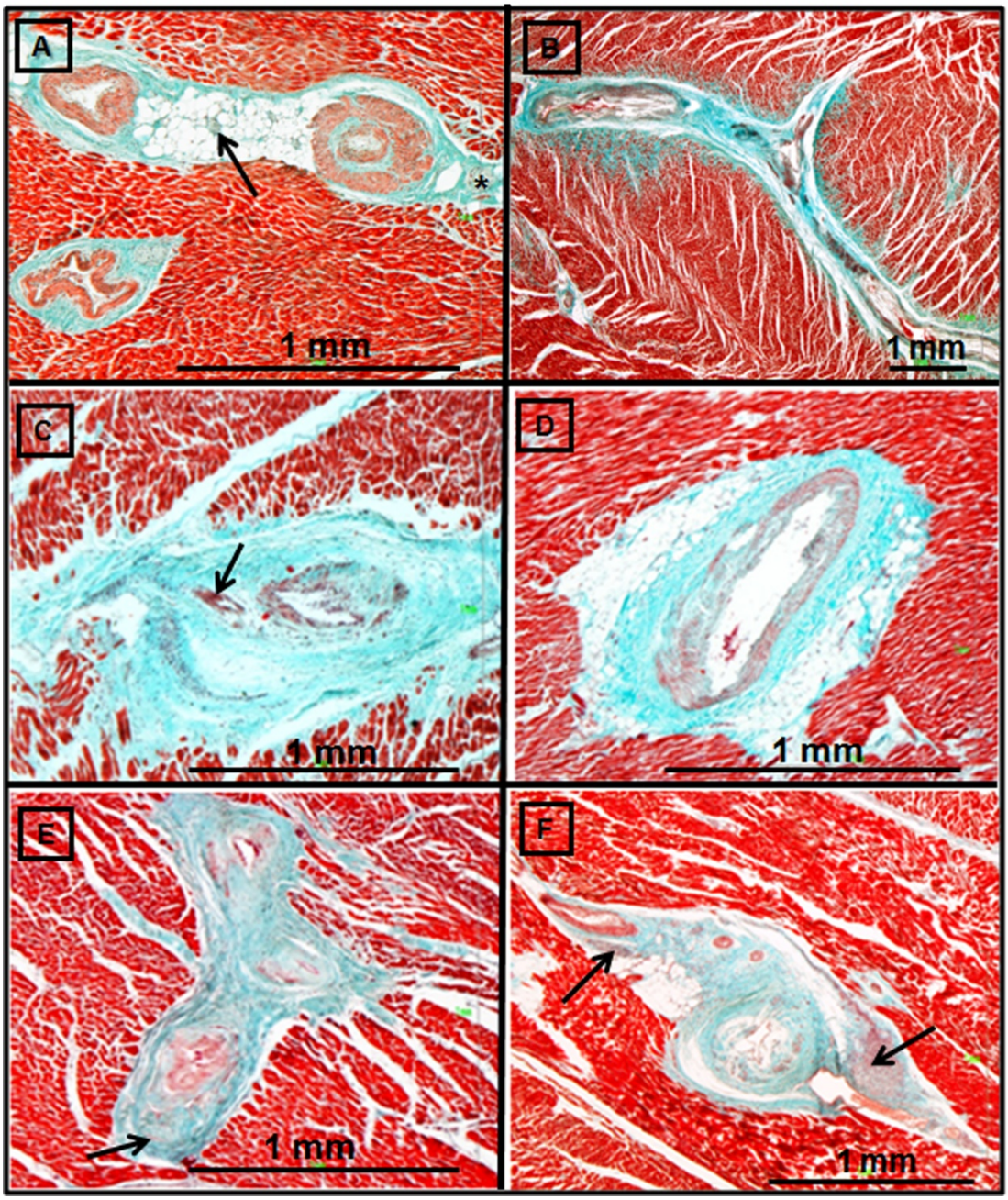

Fig 68.- Secciones histológicas de arteriolas del Grupo 1 del músculo papilar anterolateral (A,C y E) y del músculo inferomedial (B,D y F) del ventrículo izquierdo. Note la fibrosis periadventicial, y el engrosamiento de la capa media por lo que el lumen vascular está reducido. Flechas= nervi vasorum.

c) Fibrosis miocárdica.- La consecuencia histopatológica de la isquemia de los vasos en los sujetos del Grupo 1 incluye degeneración hidrópica y necrosis coagulativa aguda lo que afecta a un número variable de miocitos o haces de micocitos y produce necrosis en bandas de contracción. Los cardiomiocitos (a las pocas semanas) son reemplazados por tejido conjuntivo produciéndose cicatrices

microscópicas que son claramente visibles en el subendocardio de los músculos papilares del VI (Fig. 69), sobre todo del papilar inferomedial o posterior y el septum interventricular donde afecta especialmente el tejido de conducción ventricular (Fig. 70). Hemos visto infiltrado inflamatorio por linfocitos en los músculos papilares en los mismos 7 casos (26%) en que hemos visto afectación de los nodos.

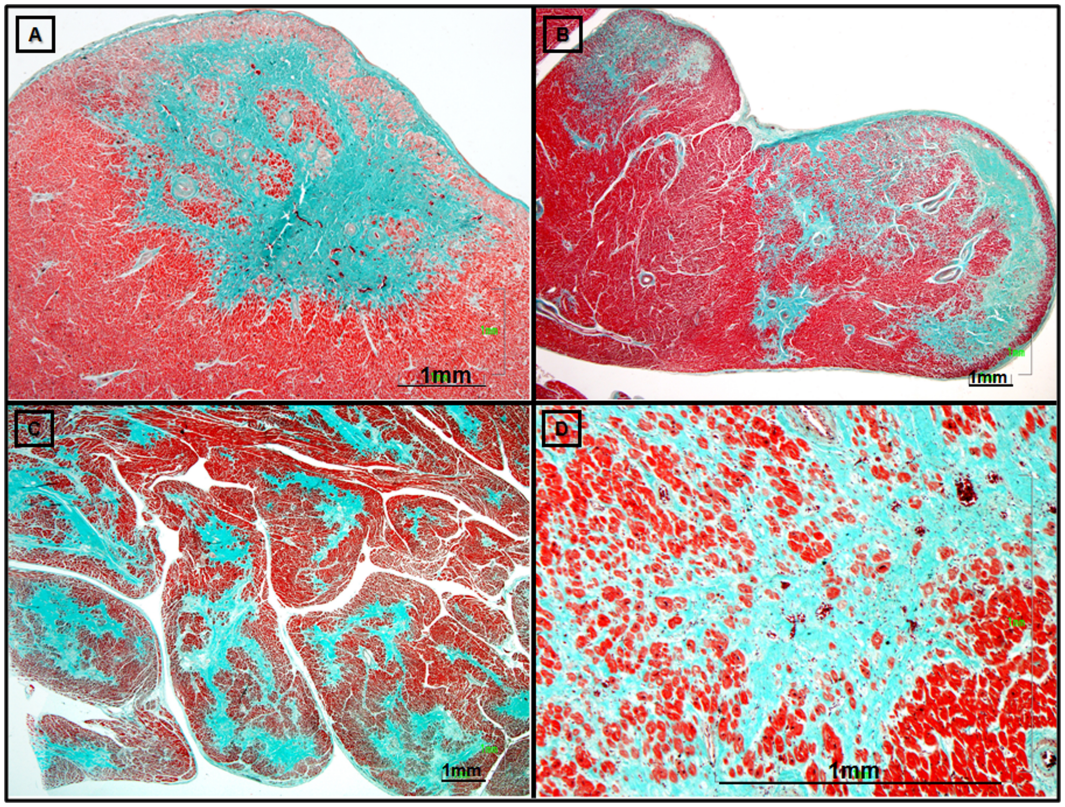

Fig 69.- A-D Imágenes histológicas de fibrosis en el Grupo 1 afectando a los músculos papilares del VI. A y B papilar inferomedial o posterior. C y D papilar anterolateral. En A la fibrosis es compacta. En B,C es parcheada. En D es difusa con infiltrado inflamatorio de linfocitos B.

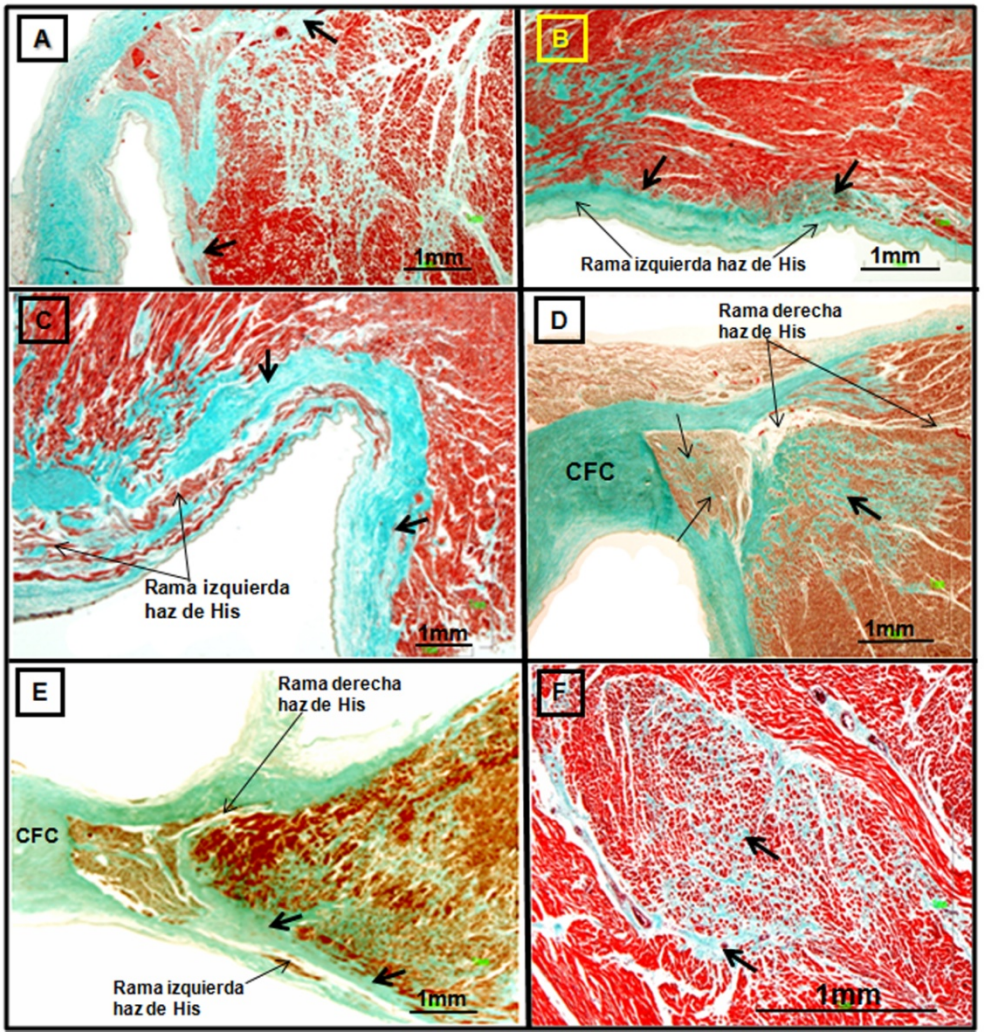

Fig 70.- Imágenes histológicas de fibrosis en el Grupo 1 afectando al septum y tejido de conducción. En A afecta al His y sus ramas (flechas). En B la rama izquierda y miocardio subyacente. En C la rama izquierda, En D la rama derecha y septum (flecha). En E las dos ramas. En F al músculo papilar inferomedial con una fibrosis tipo difuso. CFC= cuerpo fibroso central.

La isquemia silenciosa subyacente, y /o la fibrosis miocárdica son sustratos para arritmias de reentrada, o al menos pueden aumentar el riesgo de arritmias. Siguiendo los estudios de Jong et al. 2011, hemos observado que junto a la densidad de la fibrosis, la textura del colágeno puede también jugar un papel en la disminución de la conducción y la vulnerabilidad a padecer una arritmia. Estos autores han clasificado la fibrosis miocárdica en 4 tipos: a)intersticial, cuando se sitúa solamente en la matriz extracelular; b) compacta, cuando la fibrosis consta de áreas tejido conjuntivo denso privadas de miocardio; c)difusa, cuando la fibrosis implica áreas donde las fibras miocárdicas y de tejido conjuntivo se entremezclan; d) en parches, se caracteriza por bandas de tejido conjuntivo que alternan con el

miocardio. En los músculos papilares y septum interventricular en los especímenes del Grupo 1 hemos observado los 4 tipos de fibrosis pero especialmente los tipos parcheado en el papilar inferomedial del ventrículo izquierdo. La intersticial suele aparecer más en el septum y la parcheada en el subendocardio de los músculos papilares del VI.

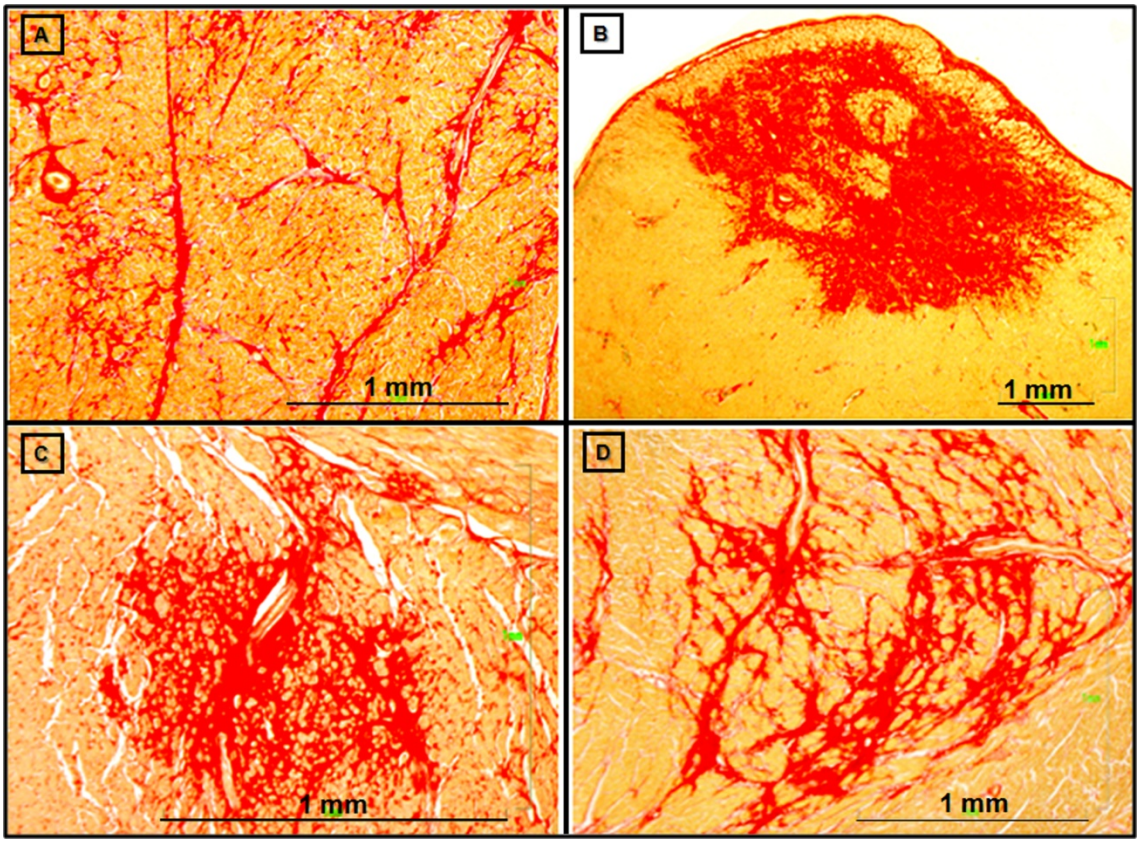

Fig 71.- Imágenes de fibrosis teñidas con rojo picrosirio en el Grupo 1 afectando al miocardio del septum (A) y a los músculos papilares del ventrículo izquierdo (B-C). En A se observa la fibrosis intersticial. En B fibrosis tipo compacto. En C el tipo difuso. En D en parches afectando al papilar posterior del VI.

d) Desorganización de la arquitectura del miocardio.- La desorganización de la arquitectura del miocardio muestra la disposición de los miocitos en forma de estrella, alineados de forma oblicua o perpendicular entre sí, y unidos por puentes musculares cortos, generalmente hipertróficos, con miofibrillas que interconexionan los miocitos y fibrosis intersticial. Hemos estudiado la desorganización de la arquitectura miocárdica en las secciones histológicas de la pared libre y músculos papilares del ventrículo izquierdo. La desorganización de la arquitectura miocárdica se produce con más frecuencia en

los 7 corazones (26%) que mostraban una hipertrofia del ventrículo izquierdo que en aquellos que no presentaban hipertrofia y localizado sobre todo en la unión de la pared libre con el papilar anterolateral del ventrículo izquierdo, siendo debida esta desorganización de la arquitectura miocárdica a los focos de fibrosis.

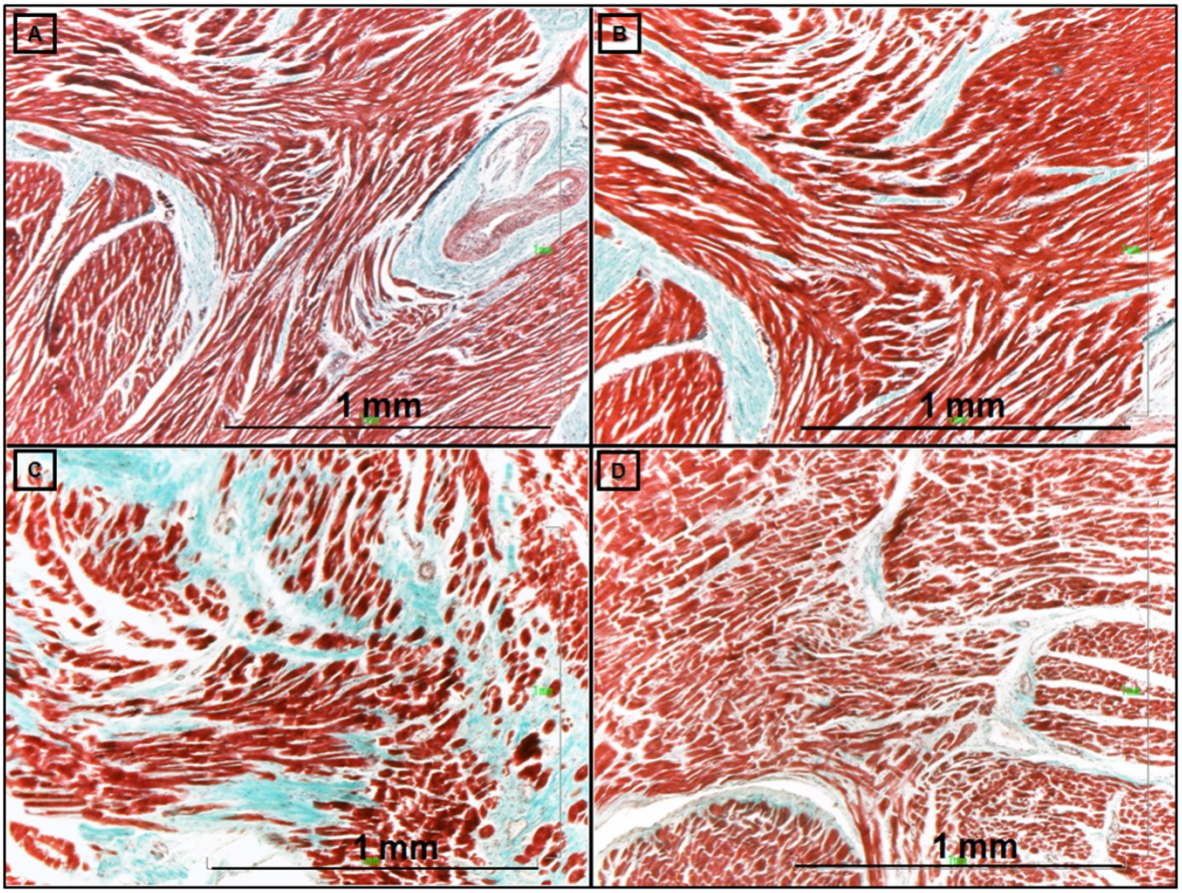

Fig 72.-A-D. Imágenes típicas de desorden miocárdico con fibrosis intersticial en especímenes del Grupo 1.

V.- DISCUSIÓN

5.1.- EPIDEMIOLOGÍA E IMPLICACIONES SOCIALES DEL USO DE LA COCAÍNA

La cocaína ($C_{17}H_{21}NO_4$) es un alcaloide derivado de un arbusto (*Erythroxylum coca*) originario de las montañas del este de Sudamérica. El uso de sus hojas se remonta a épocas anteriores a los 1.500 años A.C. en que los Incas las masticaban para aumentar el vigor físico y su capacidad de trabajo. Se han hallado restos de la misma en rostros de momias peruanas que datan de esos tiempos[235].

En 1859, Albert Neilman aisló e identificó a la cocaína como componente activo de las hojas de coca, reparando además en su efecto anestésico local. En 1884, Sigmund Freud la utilizó para el tratamiento de la depresión y de la adicción a diversas sustancias (tales como alcohol y opioides). El primer intento de restringir su uso exclusivamente a la prescripción médica fue en 1914. Actualmente, su uso en la práctica médica sólo se encuentra aprobado en Estados Unidos y en algunos países de Europa como anestésico local en cirugías otorrinolaringológicas y oftalmológicas y en algunas prácticas endoscópicas[235].

El consumo de cocaína todavía se concentra más en América, Europa y Oceanía, en tanto que prácticamente toda la producción mundial se realiza en tres países de América del Sur (Bolivia, Colombia y Perú). El consumo de cocaína más problemático se registra en América, más recientemente (2014) se ha observado un leve aumento de la prevalencia en los Estados Unidos, así como un aumento de las incautaciones marítimas. En América del Sur, el consumo y el tráfico de cocaína se han hecho más notorios, especialmente en el Brasil (por factores como su ubicación geográfica y su numerosa población urbana)[236].

En Europa occidental y central, segundo mercado en importancia después de América, los indicadores de la oferta global hacen pensar que posiblemente ha repuntado la disponibilidad de cocaína; en algunos países con mercados de consumo importantes se ha incrementado la pureza de la droga que se vende al por menor[236]. Se estima que casi una cuarta parte de la población adulta la Unión Europea, más de 80 millones de personas, han probado drogas ilegales en algún momento de su vida. La droga consumida con más frecuencia es el cannabis (75,1

millones), siendo más bajas las estimaciones referentes a la cocaína (14,9 millones), las anfetaminas (11,7 millones) y la MDMA (11,5 millones)[237]. La cocaína es la droga estimulante ilegal más consumida en Europa, aunque la mayoría de los consumidores se concentran en un número restringido de países, como ilustran los datos de una encuesta que muestran que su consumo es más prevalente en el sur y el oeste de Europa[237]. Se estima que unos 2,3 millones de adultos jóvenes de 15 a 34 años (el 1,9 % de este grupo de edad) consumieron cocaína en el último año. Muchos consumidores de cocaína toman esta droga en contextos recreativos, aumentando el consumo en los fines de semana y las vacaciones [237]. Los datos de un análisis de las aguas residuales realizado en 2014 en varias ciudades europeas confirma las diferencias diarias de consumo. En muestras recogidas durante el fin de semana se encontraron concentraciones más altas de benzoilecgonina, el principal metabolito de la cocaína[237].

La cocaína es una sustancia psicoactiva. Este concepto se refiere a la capacidad de estimular al sistema nervioso central y provocar alteraciones en el pensamiento, el estado de ánimo y la conducta cumpliendo los criterios de dependencia y abuso de sustancias según el *"Diagnostic and Statistical Manual of Mental Disorders, V Ed"*[238], además, su consumo es un fenómeno que tiene fuertes repercusiones sociales y económicas, fomentando la delincuencia, la inseguridad y propagación de enfermedades.

Las consecuencias más graves de consumo de cocaína son las complicaciones cardiacas y las cerebro-vasculares. Uno de los motivos de esta Tesis es que el sistema cardiovascular es uno de los aparatos más afectados por la cocaína, tanto por su uso crónico como esporádico, con diversas complicaciones, tales como arritmias, angina, isquemia e infarto agudo de miocardio, disección de aorta y endocarditis infecciosa, entre otras. Por este motivo, la intoxicación por cocaína es un motivo de consulta frecuente en salas de urgencias en todo el mundo. De este modo, la cocaína resulta ser la droga ilícita más frecuentemente utilizada entre las persona que solicitan atención en salas de urgencias (del 5% al 10% de las consultas) o centros de rehabilitación en Estados Unidos. (Informe mundial sobre las drogas 2012)[239].

Por lo tanto podemos concluir que el consumo de cocaína es prevalente en el mundo entero, siendo relativamente frecuente que el médico de guardia se enfrente con cuadros de intoxicación de esta droga de abuso. Dada la gravedad de sus repercusiones clínicas, las complicaciones cardiovasculares de la cocaína deben ser tenidas en cuenta a la hora de considerar este diagnóstico diferencial como posibilidad.

5.2.- SISTEMA DE CONDUCCIÓN DEL CORAZÓN (SCC) Y CONSUMO DE COCAÍNA

El consumo de cocaína se puede manifestar mediante alteraciones en el registro de un electrocardiograma en la sala de urgencias, lo que ocurre es que no siempre produce la misma arritmia sino que son muy variables: bradicardia y taquicardia sinusales, taquiarritmias supraventriculares, asistolia, bloqueo de rama, bloqueo cardíaco completo, taquicardia ventricular, torsión de puntas y fibrilación ventricular. Además, el diagnostico se complica aún más porque los médicos no suelen preguntar al paciente sobre la relación de la presentación aguda de una arritmia cardiaca y el consumo de cocaína, lo que explica la escasa evidencia clínica que se observa en esta área[240].

Sobre la base de los datos actuales, una de las causas que puede producir la muerte súbita debido al abuso de cocaína en ausencia de infarto de miocardio se debe a su efecto directo proarrítmico. La cocaína bloquea los canales iónicos de sodio voltaje-dependiente (I_{Na}), los canales rectificadores rápidos de potasio (I_{Kr}), e inhibe los canales de calcio tipo L (I_{CaL})[132]. Sus efectos sobre la repolarización ventricular son bifásicos: a bajas concentraciones, la cocaína, produce un retraso en la recuperación ventricular, mientras que a concentraciones más altas, acelera la recuperación ventricular[241]. Con lo cual dos perfiles clínicos distintos surgen de los informes de casos de arritmias potencialmente mortales atribuidos a la cocaína. La primera es la taquicardia ventricular lenta monomórfica o ritmo idioventricular acelerado que se produce en situaciones de consumo crónico y parece reflejar un bloqueo de canal de sodio; y puede responder al tratamiento con bicarbonato de sodio. El segundo es prolongando el QTc (síndrome de QT largo), con lo cual

predispone a "torsade de pointes" que se produce durante el uso esporádico de la cocaína y refleja bloqueo de los canales de potasio[241,242].

Por otro lado, estudios inmunohistoquímicos indican que la cocaína provoca también la muerte celular por apoptosis (también llamada muerte celular programada), tanto en el miocardio adulto como en el corazón del feto de la rata[243,244], lo que puede proporcionar un mecanismo importante para explicar que una extensa apoptosis cardíaca puede progresivamente convertirse en insuficiencia cardíaca y producir muerte súbita.

La mayoría de los estudios sobre el tejido de conducción del corazón se han realizado en humanos sin patología evidente conocida[143,245-247], los cuales pueden ser considerados controles, o en casos, en los que el examen por parte del patólogo forense del tejido de conducción, pueda ser útil para revelar enfermedades del sistema de conducción del corazón (SCC) y mejorar así la calidad del diagnóstico patológico forense sobre la causa de la muerte, sobre todo en casos de muerte súbita[139,248].

Existen pocos estudios postmortem que analicen el SCC en consumidores crónicos de cocaína y muerte súbita, por ejemplo, Virmani et al.[71] en 1988 estudiaron los efectos cardiovasculares de la intoxicación por cocaína en 40 casos y Pilgrim et al. analizaron 49 casos en el año 2013 [71], sin embargo, no estudiaron el SCC. En el año 2007 Michaud et al.[140] publicaron 6 casos de sujetos jóvenes, entre 19 a 35 años, consumidores crónicos de cocaína con afectación del SCC y muerte súbita, la mayoría de ellos tratados con metadona. Las lesiones descritas por estos autores afectaban al nodo AV con fibrosis intranodal y perinodal o la rama izquierda con infiltrado crónico inflamatorio, o metaplasia grasa de la rama izquierda, estrechamiento de la luz de la arteria del nodo AV o de las arteriolas intramiocárdicas del septum. Su conclusión es que las lesiones del SCC pueden jugar un papel en la aparición de muerte atribuida a la intoxicación crónica de cocaína. Otro trabajo, trata de un ocasional consumidor de 42 años con infiltrado celular, predominantemente linfocitos, necrosis en banda de contracción, de vez en cuando necrosis coagulativa y pérdida de miocitos. El infiltrado inflamatorio estaba presente dentro y alrededor del NS, haz de His y la rama izquierda[249]. El trabajo más reciente, estudia las fibras musculares de Purkinje de crías de hámster

sirio nacido de madres tratadas con cocaína durante los últimos días de embarazo[250].

Nuestro trabajo, realizado en dos grupos de edades parecidas (todos los fallecidos se encuentran en el rango entre 20 y 43 años), y con peso de corazón similar, muestra que las dimensiones de tamaño del NS, nodo AV, haz de His y sus ramas no sufren alteraciones significativas entre los consumidores crónicos de cocaína, Grupo 1, al compararlo con los controles, Grupo 0, pero la estructura en general del SCC si sufre un importante proceso de remodelación con alteraciones cualitativas y cuantitativas, fundamentalmente en el NS y las ramas del haz de His, estas diferencias podrían explicar las diversas arritmias cardiacas que se producen en la intoxicación por cocaína y éstas ser la causa de la muerte súbita, o al menos, las lesiones observadas como resultado del uso crónico de cocaína pueden constituir un sustrato morfológico de muerte súbita.

La degeneración por necrosis coagulativa y pérdida de miocitos especializados da lugar a una metaplasia lipomatosa/fibrosis que afecta a los miocitos p o principales y a los transicionales con diferencias estadísticas altamente significativas ($p<0,001$) entre el Grupo 1 y 0. Incluso si comparamos el NS y el nodo AV del Grupo 1 el resultado es que hay más fibrosis en el NS (60,41±10,90 %) que en el nodo AV (44,55±10,07 %). Al igual ocurre en las ramas derecha e izquierda del haz de His en el Grupo 1 se observa una metaplasia o sustitución de estos por tejido adiposo o conjuntivo que afecta gravemente a la configuración de las ramas tanto a nivel proximal o distal lo que hace que en las ramas queden unos pocos miocitos especializados, aislados unos de otros, o en el caso de que haya varios se diferencian en tamaño y en la cantidad de miofibrillas en su citoplasma.

Debido a que la metadona estuvo presente en casi la mitad de los casos (12 individuos), nos ha hecho pensar que la administración de esta droga podría haber intervenido en las lesiones del SCC de los usuarios crónicos de cocaína, de hecho, existen informes previos de que la metadona incrementa el riesgo de muerte durante el periodo de inducción al programa de terapia de sustitución de opiáceos, pero también por el consumo de drogas durante el tratamiento concomitante con metadona[251]. La metadona es un analgésico opiáceo sintético que se utiliza en el

tratamiento para sustituir el uso de opioides o morfina (predominantemente heroína). Existen trabajos recientes que muestran hallazgos histológicos del SCC de adictos a la heroína, y víctimas de muerte súbita y que a la vez identificaron metadona en sangre y orina[252,253]. Las imágenes del SCC de estos trabajos, sobre todo del nodo AV, haz de His y rama izquierda se parecen a las de nuestros resultados, y los autores piensan que las lesiones descritas por ellos son debidas a la heroína y no a la metadona. Lo mismo ocurre en el estudio de Michaud et al.[140], sin embargo, los efectos de la metadona en el miocardio no son tan peligrosos ni en humanos[193] ni en ratas[254], por lo que es la intoxicación crónica por cocaína la que puede ser considerada como la causa de la muerte.

Por otro lado, en el trabajo de Michaud et al.[140] han observado que la fibrosis en el SCC aparece antes en adictos a la cocaína que en el grupo de control. Hay opiniones controvertidas, en cuanto a qué edad empieza el incremento del tejido conectivo y grasa en el SCC, si es a partir de los 20, 34, 40, 50 años[225,255,256]. Se ha sugerido que la fibrosis que aparece en el NS le proporciona una protección mecánica en réplica a un aumento de tensión entre los miocitos de la pared auricular, como ocurre en determinadas condiciones patológicas cardiacas[156,257]. El uso de cocaína se asocia al aumento de la actividad adrenérgica simpática lo que aumenta la contractilidad miocárdica y en respuesta a esto podría aparecer la fibrosis en el NS, de hecho hemos detectado diferencias estadísticas altamente significativas ($p<0,001$) entre los valores de porcentaje de tejido conjuntivo y adiposos entre el Grupo 1 y el 0, a pesar de que la media de edad es mayor en el Grupo 0 (34 años) que en el grupo 1 (25 años).

Hace unos años se observó la relación existente entre el uso crónico de cocaína y bradicardia sinusal, demostrando que el uso habitual de cocaína se asocia con una incidencia significativamente mayor de bradicardia sinusal en comparación con los controles[258]. Recientemente Sharma et al.[259] ponen de manifiesto dos cosas: 1ª) la severidad de la bradicardia se vincula con mayores índices de repolarización cardíaca precoz ("torsades de pointes"), lo que podría aumentar el riesgo de muerte súbita cardíaca entre los episodios de sobredosis de cocaína. 2ª) la severidad de la bradicardia se relaciona con la cronicidad del consumo de cocaína. En nuestra opinión, la degeneración del NS en los

consumidores crónicos hace que se ralentice la actividad de las agrupaciones de miocitos p marcapasos dentro del NS, y esto altere la regularidad del latido cardíaco debido a la competencia entre miocitos dentro y fuera del NS, en el área perinodal, desarrollando una de disfunción del NS lo que puede producir arritmias graves que podrían ser el mecanismo de la muerte súbita en esta población.

La pérdida de las células miocárdicas del nodo AV, y su sustitución por diversas cantidades de grasa y/o tejido fibroso, que se encontraron en el resto del SCC, podría estar relacionada con el desarrollo de una disfunción del sistema AV. Estudios electrofisiológicos realizados en animales (perros) con el sistema vegetativo autónomo intacto se observa que la cocaína causa bloqueo cardiaco con un aumento en los intervalos QRS y el QT y estos cambios se atribuyen a los efectos directos de la cocaína en el nodo AV y sistema His-Purkinje[260] y este bloqueo podría indicar a esta arritmia como el mecanismo de muerte súbita en esta población.

El bloqueo de rama izquierda en humanos se caracteriza por un amplio complejo QRS como resultado de una activación ventricular lenta. El bloqueo de rama derecha suele ser asintomático, pero el bloqueo de rama izquierda ha demostrado que causa disfunción ventricular izquierda con los tiempos de llenado y fracción de eyección anormales. Estudios previos del efecto de la cocaína sobre el miocardio ventricular han sugerido que la administración intravenosa de cocaína mediante bolo o infusión en conejos anestesiados produce anomalías del movimiento de la pared anteroseptal ventricular izquierda y trastornos de la conducción intraventricular. Además, produce anomalías ultraestructurales de los miocitos, que incluyen edema del retículo sarcoplásmico y necrosis en banda de contracción. Estos hallazgos sugieren que la cocaína tiene un efecto directo, no uniforme sobre el miocardio del ventrículo izquierdo[261].

5.3.- ALTERACIONES VASCULARES ASOCIADAS CON EL ABUSO Y CONSUMO DE COCAÍNA

Varios estudios han demostrado que los efectos adversos del consumo de cocaína sobre el sistema cardiovascular se deben a sus acciones sobre las arterias

coronarias y sobre el miocardio, y estos efectos aislados o en combinación, hacen que su consumo sea un factor de riesgo para la muerte súbita[262-264]. Las alteraciones cardiacas debido al uso de cocaína sí dependen de la dosis y de la frecuencia[43] y se pueden agravar por la combinación con otras sustancias, como la cafeína[265] o el alcohol[266].

La cocaína tiene un efecto importante sobre el tono vascular y una vasoconstricción difusa de las arterias coronarias, esto hace tiempo que se ha demostrado en estudios experimentales en humanos, como el de Lange et al.[48] en 1989, en el que se induce vasoconstricción coronaria en pacientes que reciben una pequeña dosis (2 mg/kg) de cocaína nasal. El efecto vasoconstrictor de la cocaína parece estar mediado por estimulación adrenérgica, y se asocia a un incremento moderado tanto de la frecuencia cardíaca como de la presión arterial, lo que determina un aumento del consumo de oxígeno miocárdico. Se ha sugerido que el vasoespasmo coronario probablemente está relacionado con disfunción o daño endotelial, lo que origina una pérdida de la inhibición de la agregación plaquetaria, y favorece el desarrollo de una prematura y acelerada forma de ateroesclerosis[69]. Se ha observado una aterosclerosis severa coronaria en el 76,2% de las autopsias en casos de muerte súbita por abuso de cocaína y la aterosclerosis fue la causa principal de la muerte en el 28,6% de los casos[69]. Esta aterosclerosis con o sin trombosis, causa una isquemia miocárdica aguda o crónica con necrosis de los miocitos y tejido de granulación, con un aumento del tejido conjuntivo y fibras elásticas que interviene en la cicatrización o fibrosis del miocardio[69].

La cocaína se ha asociado con trombosis intravascular en la arterias coronarias y en las periféricas. Parece ser que las arterias más afectadas con aterosclerosis severa son la descendente anterior izquierda[71,267,268] y la coronaria derecha[269]. Ya en 1988 Virmani et al.[71] se preguntaban, por qué el abuso de cocaína puede tener efectos divergentes sobre la perfusión miocárdica, puesto que, a veces, induce espasmo epicárdico de la arteria coronaria con o sin trombosis, mientras que en otros puede causar necrosis en bandas de contracción y miocarditis en presencia o ausencia de trombosis epicárdica coronaria. En nuestro estudio hemos tratado de responder a esta cuestión seleccionando a individuos adultos jóvenes, la media de edad fue de 25 años y algunos meses, con consumo crónico de cocaína y

muerte súbita, y además, pequeña aterosclerosis de las arterias coronarias epicárdicas, analizadas macro e histológicamente, de manera que en estas arterias no existe una reducción >25% de la luz del vaso. Por ello sugerimos que la alteración de la perfusión miocárdica probablemente se deba a la grave afectación de los pequeños vasos intramiocárdicos, que se caracteriza por una hipertrofia fibromuscular de las arteriolas con hiperplasia de la capa media y proliferación endotelial. Con el tiempo se produce una mediolisis de la pared arteriolar, junto con una fibrosis que da lugar a una esclerosis de la pared, lo que indica una progresión de la lesión inducida por el uso crónico de la cocaína. Además, en estos vasos hay una importante fibrosis periadventicial, los vasa y nervi vasorum están afectados, semidestruidos o desaparecidos.

La alteración de los pequeños vasos intramiocárdicos por efecto del uso crónico de la cocaína se conoce desde hace tiempo[242] y ha sido puesta de relieve por otros autores más recientemente[69,79]. En las mediciones realizadas de las arteriolas de músculo papilar anterior y inferomedial o posterior en el grupo 1 la media del porcentaje que representa la luz del vaso con respecto al total de su pared es de 17,27±12,55% y 15,74±9,50%, respectivamente, y en el grupo 0 es de 25,61±5,86% y 27,99±9,33%, respectivamente, por lo que en el estudio estadístico hemos encontrado diferencias altamente significativas ($p<0,001$), es decir, la luz de vaso está claramente estenosada en los vasos del Grupo 1. Se ha sugerido que la hipertrofia de la capa media de los pequeños vasos podría ser el resultado de la vasoconstricción sostenida por estimulación adrenérgica debido al efecto crónico de la cocaína. La adventicia juega el papel de ser el último seguro contra dilataciones arteriales debidas a aumentos de presión o alteraciones estructurales de la pared arterial. En los usuarios crónicos de cocaína hemos observado una clara disfunción de la capa adventicial que se podría traducir en una disminución de la distensibilidad de la pared de los pequeños vasos y un aumento del tejido conjuntivo adventicial por hipertensión arterial, lo que haría a los pequeños vasos estructuras rígidas y favorecería la rotura vascular.

Dentro de las arterias hemos valorado especialmente el grado de estenosis de las arterias del NS y del nodo AV en ambos Grupos (1 y 0) conociendo qué porcentaje de total del vaso supone la luz tanto para el grupo control como para el

grupo de consumidores de cocaína y ver si en éste último es menor. A nivel de la aNS en 7 especímenes (26%) hemos observado un aumento en espesor de la capa íntima y en 14 (52%) un aumento en espesor de la capa media lo que hace que la arteria se estenose en el Grupo 1, el porcentaje es 24,94±8,40%, y en el Grupo 0 es de 28,86±9,38 %. Además, hemos observado, que el área interna de la luz del vaso en el Grupo 1 posee una estrechez con diferencia estadística muy significativa (p<0,01), con respecto al Grupo 0. A nivel de la aNAV en 7 casos (26%) se observa una displasia por proliferación del músculo liso de la capa media, pero en la mayoría de los casos, 20 especímenes (74%) se produce una displasia con un aumento en espesor de la capa íntima. En las mediciones realizadas de la aNAV en el Grupo 1 la media del porcentaje que representa la luz del vaso con respecto al total de su pared es de 17,86±8,96 %, y en el Grupo 0 es de 24,20±7,38 %, por lo que sí hemos encontrado diferencias estadísticas significativas (p<0,05), y la arteria está más estenosada en el Grupo 1. Estos datos sugieren que la cocaína parece afectar directamente a las arterias del NS y nodo AV y sus ramas, ya que encontramos diferencias de estenosis de la luz arterial entre los dos grupos. Hay estudios que apoyan que el efecto de la cocaína sobre los vasos coronarios es mayor que en la heroína[267]. En base a estos resultados, postulamos que el consumo crónico de cocaína afecta a las arterias del NS, nodo AV y sus ramas, produciendo isquemia del SN, nodo AV y sistema His-Purkinje lo que conlleva a una degeneración del miocardio circundante y sustitución de los miocitos por tejido adiposo y/o conjuntivo. Estos cambios pueden resultar en disfunción de las estructuras antes mencionadas y probablemente el origen de diferentes tipos de arritmias.

5.4.- HIPERTROFIA VENTRICULAR, DESORGANIZACIÓN DE LOS MIOCARDIOCITOS Y CONSUMO DE COCAÍNA

Se ha sugerido que el consumo crónico de cocaína causa hipertrofia ventricular izquierda y disfunción sistólica[65].Varios informes han descrito la miocardiopatía dilatada en los consumidores de cocaína a largo plazo, a veces reversible tras el abandono de la droga y se ha atribuido a un efecto tóxico directo

de las altas concentraciones de catecolaminas circulantes sobre el miocardio[270].El mecanismo por el que se produce esta evolución no está claro, aunque se sospecha que puede deberse a un fenómeno de aturdimiento miocárdico debido a vasoconstricción coronaria generalizada[271]. Bertolet et al.[272] encontraron evidencias de disfunción sistólica ventricular izquierda (en ventriculografía con radionúclidos) en un 7% de individuos consumidores crónicos de cocaína pero asintomáticos. Recientemente, en un estudio mediante resonancia magnética cardiovascular (RMC) en 94 individuos consumidores de cocaína durante una media de 13,9 ± 9 años y asintomáticos[273], se observó una dilatación leve del VI en el 31% de los sujetos, un aumento del volumen sistólico final del VI, aumento del índice de masa del ventrículo izquierdo y una disminución de la fracción de eyección del VI y del VD. Ningún sujeto tenía edema miocárdico, pero el 30% tenían realce tardío de gadolinio lo que indica daño miocárdico. Estos y otros informes proporcionan evidencia de que la exposición repetida a la cocaína puede inducir disfunción sistólica ventricular izquierda.

Algunos estudios han informado de un incremento en el peso del corazón, como consecuencia del consumo de cocaína, lo cual favorece el desarrollo de la isquemia miocárdica, mientras que otros no encuentran diferencias en el peso. Por ejemplo, Virmani et al.[71] informa que solo presentaron un incremento de peso el 20% de los corazones estudiados por ellos. Sin embargo, Karch et al.[18] describió una diferencia altamente significativa de aumento en el peso del corazón en 48 varones en comparación con los 51 controles de edad parecida (media 426 *vs* 369 gr). En nuestra serie hemos observado un ligero aumento de peso en el Grupo 1 y una hipertrofia concéntrica del ventrículo izquierdo con un espesor del septum interventricular a nivel de su ecuador mayor de 1,5 cm en 7 corazones (26%).

Se ha sugerido que la hipertrofia cardiaca incrementa el riesgo de muerte súbita[274] incluso en ausencia de consumo de cocaína. La causa de esta hipertrofia ventricular izquierda no se conoce, aunque se han sugerido varios mecanismos. En primer lugar, la activación adrenérgica causada por la cocaína y/o en segundo lugar, el aumento intermitente de la presión arterial sistémica asociada con su consumo alteran la función sistólica ventricular y pueden desempeñar un papel en su desarrollo, esto produciría cambios microscópicos como necrosis en banda de

contracción subendocárdica debido a isquemia subendocárdica, lo que podría contribuir a una mayor heterogeneidad en la repolarización ventricular y favorecer el dispositivo arritmogénico[260,275]. En tercer lugar, la administración concomitante de adulterantes o agentes infecciosos puede causar miocarditis, que se ha visto en ocasiones en estudios postmortem[71].

Nuestro estudio muestra que la desorganización de los miocardiocitos se produjo con más frecuencia en los 7 corazones (26%) que mostraban una hipertrofia del ventrículo izquierdo y se localizaba sobre todo en la zona de unión de la pared libre del VI con el papilar anterolateral del VI.

Se ha demostrado en experimentación animal que la desorganización de los miocardiocitos, la fibrosis intersticial y la hipertrofia son una consecuencia de la sobreexpresión directa de los receptores adrenérgicos en el corazón de ratones transgénicos[276]. Teniendo en cuenta este contexto experimental, el hallazgo en nuestro estudio de desorganización de la arquitectura de los miocardiocitos asociado a miocitólisis coagulativa en los sujetos consumidores crónicos de cocaína, que a su vez sabemos padecen un trastorno adrenérgico conocido, hipertofia del VI y fibrosis miocárdica, en zonas cardiacas donde no está normalmente visto, es altamente significativo. De hecho, esto sugiere la necesidad de considerar la importancia de la desorganización de los miocardiocitos en estos sujetos pues puede proporcionar un sustrato para la existencia de arritmias potencialmente letales y súbitas.

5.5.- FIBROSIS DEL MIOCARDIO Y CONSUMO DE COCAÍNA

Los episodios de cardiopatía isquémica, el vasoespasmo y el aumento del consumo miocárdico, así como también la fibrosis del miocardio parece ser la expresión morfológica de daño miocárdico secundaria a estrés adrenérgico[48,277] ocasionados por el consumo de cocaína. La fibrosis podría ser debida al proceso de reparación o fibrosis de reemplazo que tiene lugar tras la reiterada necrosis coagulativa o en bandas de contracción, lo que explicaría la distribución anatómica

de las áreas de fibrosis según la necrosis de los miocitos en los consumidores de cocaína.

Según Rajab et al.[278] en 2008, en un estudio retrospectivo mediante autopsia de consumidores de cocaína del distrito este de Londres, la fibrosis miocárdica fue multifocal en el 21%. En un estudio mediante resonancia magnética en 2011[279] para estudiar la prevalencia de daño miocárdico en adictos a la cocaína asintomáticos, observaron fibrosis en el 73% de los casos, sin embargo, en algunos sujetos la fibrosis seguía patrones isquémicos, pero en la mayoría la fibrosis no seguía el patrón isquémico. Por otro lado, en casos de hipertrofia cardiaca secundaria a sobrecarga de presión en respuesta a la estimulación α-adrenérgica, también hay acumulación progresiva de las fibras de colágeno en el intersticio entre los miocitos[280], en particular en el ventrículo izquierdo. Nuestros resultados muestran en el 100% de los especímenes una fibrosis con una densa matriz conectiva y cicatrices microscópicas que siguen un patrón isquémico y que son claramente visibles en el subendocardio de los músculos papilares del VI, por afectación de los pequeños vasos, sobre todo del papilar inferomedial o posterior, y en el septum interventricular, que solamente podemos explicar por el consumo repetitivo de cocaína.

La isquemia silenciosa subyacente, y/o la fibrosis miocárdica son sustratos para arritmias de reentrada, o al menos pueden aumentar el riesgo de arritmias. De Jong et al.[281] en 2011, han observado que dentro de la fibrosis miocárdica son importantes dos cosas, 1º) la densidad de la fibrosis, que reduce el número de canales de sodio y la expresión de conexina 43, 2º) la textura de la fibrosis, pues el tejido conjuntivo puede también jugar un papel en la disminución de la conducción y vulnerabilidad a padecer una arritmia, distinguiendo 4 tipos de fibrosis: intersticial, compacta, difusa y en parches.

La densidad de la fibrosis puede jugar un papel importante en las arritmias por reentrada, pues hacen que se generen impulsos anormales pues la fibrosis afecta a la dirección transversal de la conducción, lo que hace variar el periodo refractario y dar lugar a un bloqueo de la conducción, lo que favorece la arritmia por reentrada. En cuanto a la textura del tejido conjuntivo se correlaciona con la incidencia de arritmias y parece que la fibrosis tipo parcheado es más vulnerable a

la taquicardia ventricular, que la difusa, y la menos, la fibrosis compacta. Lo que determina el sustrato arritmogénico es la mezcla de miocardio y fibrosis lo que genera electrogramas fraccionados, lo cual es un marcador importante de miocardio fibrótico[281].

La fibrosis en parches se caracteriza por bandas de tejido conjuntivo que alternan con el miocardio y donde la activación sigue un curso en zig-zag. Esta conducción tortuosa da lugar a un retraso de la conducción del impulso eléctrico. Los electrogramas registrados a partir de tales áreas muestran fraccionamiento debido a la activación asíncrona. La fibrosis intersticial separa haces de fibras musculares, lo que perjudica la conducción transversal pero permite conducción longitudinal o propagación paralela a la dirección de la fibra, por lo que el aumento de fibrosis intersticial interfiere con la conducción local y aumenta vulnerabilidad para la arritmia especialmente la fibrilación auricular[281].

Nosotros hemos observado fibrosis en los músculos papilares y septum interventricular en los especímenes del Grupo 1. Hemos observado los 4 tipos de fibrosis pero especialmente los tipos parcheado en el papilar inferomedial del ventrículo izquierdo. La intersticial suele aparecer más en el septum y la parcheada en el subendocardio de los músculos papilares del VI. Aunque la arritmias ventriculares rara vez son informadas en los ensayos clínicos, es comúnmente descripta en los casos clínicos, presentándose como taquicardia ventricular, fibrilación ventricular y muerte súbita asociada al consumo de cocaína, que se puede postular como de etiología isquémica, asociada a la afectación del tejido de conducción, la hipertrofia ventricular, la enfermedad microvascular y la fibrosis miocárdica.

5.6.- ALTERACIONES INFLAMATORIAS DEL MIOCARDIO Y CONSUMO DE COCAÍNA

Las miocarditis causadas por el consumo crónico de cocaína son miocarditis de hipersensibilidad y son mas frecuentes de lo que en principio pueden parecer. Característicamente son miocarditis con poca actividad inflamatoria, es decir, que

predominan en el intersticio y suelen producir poca necrosis de los miocardiocitos adyacentes. es decir, su actividad inflamatoria es leve.

No está aún claro si la aparición del infiltrado inflamatorio es una reacción secundaria a la muerte de los miocitos o si la cocaína puede causar toxicidad directa al miocardio induciendo alteraciones inflamatorias como una reacción de hipersensibilidad primaria a la cocaína o sus metabolitos[71,242,271]. La miocarditis también se podría atribuir a la mezcla de la cocaína con drogas contaminantes y sustancias utilizadas como adulterantes, o la técnica no estéril de inyección de cocaína por usuarios vía intravenosa[71].

La frecuencia de miocarditis en las autopsias de pacientes consumidores crónicos de cocaína es variable del 5%[69], 12%[269], 22%[71] y 33%[140]. El infiltrado celular consta predominantemente de linfocitos, y sólo dos pacientes tuvieron acompañamiento de eosinófilos. La mayoría de los infiltrados mostró la presencia de necrosis de miocitos, pero no todos focos de necrosis tenían infiltrado inflamatorio[71]. Nosotros hemos visto infiltrado inflamatorio por linfocitos en los músculos papilares del VI en los mismos 7 casos (26%) en que hemos visto afectación del tejido de conducción.

En la literatura, solo hay dos estudios de consumidores de cocaína en la que se describe la existencia de miocarditis afectando al tejido de conducción, uno describe algunas células inflamatorias en el nodo AV sin daño de los miocitos y otro infiltrado inflamatorio en la rama izquierda del haz de His[140], y el otro estudio, describe un infiltrado de linfocitos, dentro y alrededor del NS y rama izquierda del haz de His asociado con necrosis de contracción en bandas, de vez en cuando necrosis coagulativa y pérdida de miocitos[249].

En nuestra serie del Grupo 1 hemos encontrado un infiltrado inflamatorio intersticial de linfocitos en 7 casos (26%) de los 27 estudiados que afecta tanto al nodo SA, nodo AV y rama izquierda del His. Solo en 2 especímenes de los 7 hemos observado infiltrado inflamatorio que afecte al HH y no hemos observado afectación de la rama derecha. La consecuencia de esta miocarditis por infiltrado inflamatorio es que puede dar lugar a edema intersticial y fibrosis, que puede

resultar en la disfunción de estas estructuras y podría facilitar el inicio y la perpetuación de diferentes tipos de arritmias.

VI.- CONCLUSIONES

A continuación se resumen las que consideramos que son las principales conclusiones obtenidas de la presente Tesis Doctoral:

PRIMERA.- La cocaína es considerada la droga estimulante ilegal más consumida en Europa, existiendo un consumo más prevalente en el sur y en el oeste. El consumo esporádico y crónico de esta sustancia está asociado a graves complicaciones cardiovasculares, siendo causa frecuente de consulta en urgencias de pacientes jóvenes y de muerte súbita.

SEGUNDA.- El consumo crónico de cocaína produce alteraciones en el tejido especializado de conducción cardiaco, lo que hace preciso su examen en casos de muerte súbita de personas jóvenes sin antecedentes médicos de patología cardiaca, y en la que el examen postmortem rutinario no haya determinado la causa del fallecimiento.

TERCERA.- El consumo crónico de cocaína produce alteraciones en las células miocárdicas del tejido especializado de conducción cardiaco consistente en una disminución del número de células nodales y un aumento del tejido conjuntivo y adiposo.

CUARTA.- A nivel del nodo sinusal, AV (auriculoventricular) y haz de His hemos encontrado diferencias estadísticas altamente significativas ($p<0.001$), en una mayor cantidad de tejido adiposo y conjuntivo en los corazones de individuos pertenecientes al grupo 1 (consumidores de cocaína) en comparación con corazones de individuos del grupo 0 (grupo control).

QUINTA.- Hemos encontrado alteraciones cualitativas en la rama derecha e izquierda del haz de His en corazones de individuos pertenecientes al grupo 1 (consumidores de cocaína) consistentes en una pérdida de miocitos especializados y una metaplasia o sustitución de éstos por tejido adiposo y conjuntivo que afecta de forma notable la configuración de ambas ramas.

SEXTA.- Los efectos derivados del consumo crónico de cocaína también se ponen de manifiesto en nuestro estudio mediante alteraciones vasculares en la arteria del nodo sinusal, la arteria del nodo auriculoventricular y en las pequeñas arteriolas intramiocárdicas.

SÉPTIMA.- En los corazones de sujetos pertenecientes al grupo 1 (consumidores de cocaína) hemos observado alteraciones vasculares en la arteria del nodo sinusal y del nodo auriculoventricular, consistentes en engrosamiento de la capa media muscular, proliferación endotelial, lisis y esclerosis de la capa media. Estos cambios patológicos producen una disminución del área interna de la luz del vaso, ocasionando una isquemia de los nodos, existiendo diferencias estadísticas significativas con respecto al grupo 0 (grupo control).

OCTAVA.- Las alteraciones cualitativas y cuantitativas anteriormente descritas en el tejido especializado de conducción cardiaco de corazones pertenecientes a sujetos del grupo 1 (consumidores de cocaína) suponen un sustrato morfológico que puede dar lugar a una disfunción de los nodos, y bloqueos de rama, que pueden ser los causantes de arritmias y muerte súbita.

NOVENA.- En los corazones de sujetos pertenecientes al grupo 1 (consumidores de cocaína) hemos observado alteraciones vasculares en las pequeñas arteriolas intramiocárdicas consistentes en engrosamiento de la capa media muscular, proliferación endotelial, lisis y esclerosis de la capa media y una característica fibrosis periadventicial. En el músculo papilar anterior y posterior de los sujetos pertenecientes al grupo 1 hemos observado que estos cambios patológicos producen una mayor disminución del área interna de la luz del vaso de estas arteriolas intramiocárdicas, existiendo diferencias estadísticas altamente significativas ($p<0.001$) con respecto al grupo 0 (grupo control).

DÉCIMA.- En los músculos papilares del ventrículo izquierdo y en el septum interventricular de los corazones pertenecientes a los individuos del grupo 1 (consumidores de cocaína) existen alteraciones vasculares de la microcirculación que producen un estado de isquemia y necrosis de los miocitos lo que da lugar a la aparición de fibrosis miocárdica, lo que supone un sustrato morfológico para la aparición de arritmias de reentrada y muerte súbita.

ÚNDECIMA.- Hemos observado que un 26% de los corazones pertenecientes al grupo 1 (consumidores de cocaína), presentaban un ligero aumento de peso y una hipertrofia concéntrica del ventrículo izquierdo y aumento del grosor del septum interventricular, esto puede dar lugar a disfunción sistólica y muerte súbita.

DUOCÉCIMA.- Hemos observado un infiltrado inflamatorio linfocitario en el 26% de los corazones pertenecientes al grupo 1 (consumidores de cocaína). Las miocarditis por consumo de cocaína son miocarditis de hipersensibilidad con una leve actividad inflamatoria y suelen producir poca necrosis de los miocardiocitos adyacentes. Estas miocarditis pueden dar lugar a edema intersticial y fibrosis, con disfunción de las estructuras afectadas que podría facilitar la aparición de arritmias fatales.

DECIMOTERCERA.- Nuestro estudio muestra que la desorganización de la arquitectura de los miocardiocitos se produce con más frecuencia en los 7 corazones (26%) que presentaban una hipertrofia del ventrículo izquierdo y se localiza sobre todo en la zona de unión de la pared libre del ventrículo izquierdo con el papilar anterolateral del mismo ventrículo. Esta desorganización es causada por la fibrosis del intersticio y puede proporcionar un sustrato para la existencia de arritmias potencialmente súbitas y letales.

VII.- BIBLIOGRAFIA

1. **Pascual F.** Aproximación histórica a la cocaína.De la coca a la cocaína. *Adicciones*. 2001;13(Supl. 2):7–22.
2. **Mouhaffel A, Madu E, Satmary W, Fraker T.** Cardiovascular complications of cocaine. *Chest*. 1995;107:1426–34.
3. **Freire E, Penas M, Castro A.** Cocaína y corazón. *Rev Esp Cardiol.* 1998;51:396–401.
4. Observatorio Europeo de las Drogas y Toxicomanías. Informe Europeo sobre Drogas. 2013. Tendencias y novedades. Disponible en: www.emcdda.europa.eu/...cfm/att_213154_ES_TDAT13001ESN1.pdf
5. **Karch SB.** Cocaine. En: Karch SB ed. *Pathology of Drug abuse.* 4rd ed. Boca Raton: CRC Press; 2009. p. 1–207.
6. Observatorio Europeo de las Drogas y Toxicomanías. 2012 National Report (2011 data) to the EMCDDA. 2012. Disponible en: http://www.emcdda.europa.eu/countries/spain.
7. **Ortega A.** ¿Estaba intoxicado por cocaína este individuo? (I): estimaciones basadas en la farmacocinética de la droga. *Cuad Med Forense.* 2003;33:5–12.
8. **Halpern JH, Sholar MB, Glowacki J, Mello NK, Mendelson JH, Siegel AJ.** Diminished Interleukin-6 Response to Proinflammatory Challenge in Men and Women after Intravenous Cocaine Administration. *J Clin Endocrinol Metab.* 2003;88:1188–93.
9. **Inaba T, Stewart DJ, Kalow W.** Metabolism of cocaine in man. *Clin Pharmacol Ther.* 1978;23:547–52.
10. **Chow MJ, Ambre JJ, Ruo TI, Atkinson AJ, Bowsher DJ, Fischman MW.** Kinetics of cocaine distribution, elimination, and chronotropic effects. *Clin Pharmacol Ther.* 1985;38:318–24.
11. **Moolchan ET, Cone EJ, Wstadik A, Huestis MA, Preston KL.** Cocaine and metabolite elimination patterns in chronic cocaine users during cessation: plasma and saliva analysis. *J Anal Toxicol.* 2000;24:458–66.
12. **Vitti TG, Boni R.** Metabolism of cocaine. En: Barnett G, Chiang CN, eds. Foster City C. *Pharmacokinetics and Pharmacodynamics of Psychoactive Drugs*. Foster City: Biomedical Publications; 1985. p. 427–40.

13. **Brezinski MR, Abraham TL, Stone CL, Dean RA, Bosrom WF.** Purification and characterization of a human liver cocaine carboxylesterase that catalyzes the production of benzoylecgonine and the formation of cocaethylene from alcohol and cocaine. *Biochem Pharmacol.* 1994;48:1747–55.

14. **Logan BK, Peterson KL.** The origin and significance of ecgonine methyl ester in blood samples. *J Anal Toxicol.* 1994;18:124–5.

15. **Takekawa K.** Cocaine and its metabolites. En: Suzuki O, Watanabe K, eds. *Drugs and poisons in humans. A handbook of practical analysis.* Berlin Heidelberg: Springer; 2005. p. 207–18.

16. **Fowler JS, Ding YS, Volkow ND, Martin T, MacGregor RR, Dewey S, et al.** PET studies of cocaine inhibition of myocardial norepinephrine uptake. *Synapse*. 1994;16:312–7.

17. **Volkow ND, Fowler JS, Ding YS.** Cardiotoxic properties of cocaine: studies with positron emission tomography. *NIDA Res Monogr.* 1996;163:159–74.

18. **Karch SB, Stephens B, Ho CH.** Relating cocaine blood concentrations to toxicity--an autopsy study of 99 cases. *J Forensic Sci.* 1998;43:41–5.

19. **Blaho K, Winbery S, Park L, Logan B, Karch SB, Barker LA.** Cocaine metabolism in hyperthermic patients with excited delirium. *J Clin Forensic Med*. 2000;7:71–6.

20. **Blaho K, Logan B, Winbery S, Park L, Schwilke E.** Blood cocaine and metabolite concentrations , clinical findings , and outcome of patients presenting to an ED. *Am J Emerg Med.* 2000;18:593–8.

21. **Bertol E, Trignano C, Di Milia MG, Di Padua M, Mari F.** Cocaine-related deaths: an enigma still under investigation. *Forensic Sci Int.* 2008;176:121–3.

22. **Preston KL, Epstein DH, Cone EJ, Wtsadik AT, Huestis MA, Moolchan ET.** Urinary elimination of cocaine metabolites in chronic cocaine users during cessation. *J Anal Toxicol.* 2002;26:393–400.

23. **Levisky JA, Bowerman DL, Jenkins WW, Karch SB.** Drug deposition in adipose tissue and skin: evidence for an alternative source of positive sweat patch tests. *Forensic Sci Int.* 2000;110:35–46.

24. **Ladrón J, Moya V.** Psicoestimulantes. En: *Toxicología médica, clínica y laboral.* Madrid: Interamericana Mc Graw-Hill; 1995. p. 606–23.

25. **Spiehler VR, Reed D.** Brain concentrations of cocaine and benzoylecgonine in fatal cases. *J Forensic Sci*. 1985;30:1003–11.

26. **Smart RG, Anglin L.** Do we know the lethal dose of cocaine?. *J Forensic Sci.* 1987;32:303–12.

27. **Drummer OH.** Postmortem toxicology of drugs of abuse. Forensic Sci Int. 2004 Jun 10;142(2-3):101–13.

28. **Rhee HM, Valentine JL, Lee SY.** Toxic effects of cocaine to the cardiovascular system in conscious and anesthetized rats and rabbits: evidence for a direct effect on the myocardium. *Neurotoxicology*. 1990;11:361–6.

29. **Nademanee K.** Prevalence of myocardial ischemia in cocaine addicts. *NIDA Res Monogr.* 1991;108:116–20.

30. **Guo J, Gang H, Zhang S.** Molecular Determinants of Cocaine Block of Human Ether-a go-go -Related Gene Potassium Channels. *J Pharmacol Exp Ther*. 2006;317:865–74.

31. **Ma YL, Peters NS, Henry JA.** Alpha 1-acid glycoprotein reverses cocaine-induced sodium channel blockade in cardiac myocytes. *Toxicology*. 2006;220:46–50.

32. **Reddy R, Chahoud G, Mehta JL.** Modulation of cardiovascular remodeling with statins: fact or fiction?. *Curr Vasc Pharmacol.* 2005;3:69–79.

33. **Zhang L, Xiao Y, He J.** Cocaine and apoptosis in myocardial cells. *Anat Rec.* 1999;257:208–16.

34. **Kitzman DW, Scholz DG, Hagen PT, Ilstrup DM, Edwards WD.** Age-related changes in normal human hearts during the first 10 decades of life. Part II (Maturity): A quantitative anatomic study of 765 specimens from subjects 20 to 99 years old. *Mayo Clin Proc.* 1988;63:137–46.

35. **Turhan H, Aksoy Y, Ozgun Tekin G, Yetkin E.** Cocaine-induced acute myocardial infarction in young individuals with otherwise normal coronary risk profile : is coronary microvascular dysfunction one of the underlying mechanisms?. *Int J Cardiol.* 2007;114:106–7.

36. **Holden SJ, Sheridan RD, Coffey TJ, Scaramuzza RA, Diamantopoulos P.** Electromagnetic modelling of current flow in the heart from TASER devices and the risk of cardiac dysrhythmias. *Phys Med Biol.* 2007;52:7193–209.

37. **Sun H, Webster JG.** Estimating neuromuscular stimulation within the human torso with Taser stimulus. *Phys Med Biol.* 2007;52:6401–11.

38. Orden JUS/1291/2010, de 13 de mayo, por la que se aprueban las normas para la preparación y remisión de muestras objeto de análisis por el Instituto Nacional de Toxicología y Ciencias Forenses. Boletín Oficial del Estado. 2010, núm.122, p. 43459–98.

39. **Pounder DJ, Adams E, Fuke C, Langford AM.** Site to site variability of postmortem drug concentration in liver and lung. *J Forensic Sci.* 1996;41:927–32.

40. **Prouty RW, Anderson WH.** The forensic science implications of site and temporal influence on postmortem blood-drug concentrations. *J Forensic Sci.* 1990;35:243–70.

41. **Pounder DJ.** The nightmare of postmortem drug changes. *Leg Med.* 1993;163–91.

42. **Moriya F, Hashimoto Y.** Redistribution of basic drugs into cardiac blood from surrounding tissues during early-stages postmortem. *J Forensic Sci.* 1999;44:10–6.

43. **Lange RA, Hillis LD.** Cardiovascular complications of cocaine use. *N Engl J Med.* 2001;345:351–8.

44. **Bindoli A, Rigobello MP, Galzigna L.** Toxicity of aminochromes. *Toxicol Lett.* 1989;48:3–20.

45. **Dhalla NS, Sasaki H, Mochizuki S, Dhalla KS, Liu X, Elimban V.** Catecholamine-induced cardiomyopathy. En: Acosta D, ed. *Cardiovascular toxicology.* 3rd ed. New York: CRC Press; 2001. p. 269–318.

46. **Lange RA, Hillis LD.** Toxins and the heart. En: Zipes DP, Libby P, Bonow RO, Braunwald E, eds. *Heart disease. A textbook of cardiovascular medicine*. 7th ed. Philadelphia: Elsevier Saunders; 2005. p. 1731–40.

47. **Lange RA, Hillis LD.** Sudden death in cocaine abusers. *Eur Heart J.* 2010;31:271–3.

48. **Lange RA, Cigarroa RG, Yancy CW, Willard JE, Popma JJ, Sills MN, et al.** Cocaine-induced coronary-artery vasoconstriction. *N Engl J Med.* 1989;321:1557–62.

49. **Kugelmass AD, Oda A, Monahan K, Cabral C, Ware JA.** Activation of human platelets by cocaine. *Circulation.* 1993;88:876–83.

50. **Moliterno DJ, Lange RA, Gerard RD, Willard JE, Lackner C, Hillis LD.** Influence of intranasal cocaine on plasma constituents associated with endogenous thrombosis and thrombolysis. *Am J Med.* 1994;96:492–6.

51. **Egred M, Davis GK.** Cocaine and the heart. P*ostgrad Med J*. 2005;81:568–71.

52. **De Giorgi A, Fabbian F, Pala M, Bonetti F, Babini I, Bagnaresi I, et al.** Cocaine and acute vascular diseases. *Curr Drug Abuse Rev.* 2012;5:129–34.

53. **Abbate A, Bussani R, Amin MS, Vetrovec GW, Baldi A.** Acute myocardial infarction and heart failure: role of apoptosis. *Int J Biochem Cell Biol.* 2006;38:1834–40.

54. **Abbate A, Narula J.** Role of apoptosis in adverse ventricular remodeling. *Heart Fail Clin.* 2012;8:79–86.

55. **Lafontant PJ, Field LJ.** The cardiomyocite cell cycle. *Novartis Found Symp.* 2006;274:196–276.

56. **Merx W, Yoon MS, Han J.** The role of local disparity in conduction and recovery time on ventricular vulnerability to fibrillation. *Am Heart J.* 1977;94:603–10.

57. **Messerli FH, Grodzicki T.** Hypertension, left ventricular hypertrophy, ventricular arrhythmias and sudden death. *Eur Heart J.* 1992;13 Suppl D:66–9.

58. **Schmieder RE, Messerli FH.** Ventricular arrhythmia and sudden cardiac death: the significance of left ventricular hypertrophy as risk factor. *Schweiz Med Wochenschr.* 1993;123:99–107.

59. **Barrios-Alonso V, Calderón-Montero A.** Diagnóstico de la hipertrofia ventricular izquierda por electrocardiografía: utilidad de los nuevos criterios. *Rev Costarric Cardiol.* 2004;6:13–9.

60. **De Simone G.** Concentric or eccentric hypertrophy: how clinically relevant is the difference?. *Hypertension*. 2004;43:714–5.

61. **Di Tullio MR, Zwas DR, Sacco RL, Sciacca RR, Homma S.** Left ventricular mass and geometry and the risk of ischemic stroke. *Stroke*. 2003;34:2380–4.

62. **Lucena J, Rico A, Santos M.** Muerte por reacción adversa al consumo de drogas de abuso (RADA). En: *Tratado de Medicina Legal y Ciencias Forenses. Tomo III: Patología y Biología Forense*.Barcelona: Bosch; 2011. p. 637–57.

63. **Om A, Ellahham S, Vetrovec GW, Guard C, Reese S, Nixon JV.** Left ventricular hypertrophy in normotensive cocaine users. *Am Heart J.* 1993;125:1441–3.

64. **Haider AW, Larson MG, Benjamin EJ, Levy D.** Increased left ventricular mass and hypertrophy are associated with increased risk for sudden death. *J Am Coll Cardiol.* 1998;32:1454–9.

65. **Brickner ME, Willard JE, Eichhorn EJ, Black J, Grayburn PA.** Left ventricular hypertrophy associated with chronic cocaine abuse. *Circulation.* 1991;84:1130–5.

66. **Kozakova M, Palombo C, Pratali L, Pittella G, Galetta F, L'Abbate A.** Mechanisms of Coronary Flow Reserve Impairment in Human Hypertension: An Integrated Approach by Transthoracic and Transesophageal Echocardiography. *Hypertension.* 1997;29:551–9.

67. **Chen Y, Torry RJ, Baumbach GL, Tomanek RJ.** Proportional arteriolar growth accompanies cardiac hypertrophy induced by volume overload. *Am J Physiol.* 1994;267(6 Pt 2):H2132–7.

68. **Karch SB, Green GS, Young S.** Myocardial hypertrophy and coronary artery disease in male cocaine users. *J Forensic Sci.* 1995;40:591–5.

69. **Lucena J, Blanco M, Jurado C, Rico A, Salguero M, Vazquez R, et al.** Cocaine-related sudden death: a prospective investigation in south-west Spain. *Eur Heart J.* 2010;31:318–29.

70. **Darke S, Kaye S, Duflou J.** Cocaine-related fatalities in New South Wales, Australia 1993-2002. *Drug Alcohol Depend.* 2005;77:107–14.

71. **Virmani R, Robinowitz M, Smialek JE, Smyth DF.** Cardiovascular effects of cocaine: an autopsy study of 40 patients. *Am Heart J.* 1988;115:1068–76.

72. **Dressler FA, Malekzadeh S, Roberts WC.** Quantitative analysis of amounts of coronary arterial narrowing in cocaine addicts. *Am J Cardiol.* 1990;65:303–8.

73. **Mittleman MA, Mintzer D, Maclure M, Tofler GH, Sherwood JB, Muller JE.** Triggering of Myocardial Infarction by Cocaine. *Circulation.* 1999;99:2737–41.

74. **Schoen F.** El corazón. En: Kumar V, Abbas AK, Fausto N, eds. *Patología estructural y funcional*. 7th ed. Madrid: Elsevier; 2006. p. 561–622. .

75. **Lewis W, Silver M.** Adverse Efects of Drug on the cardiovascular system. En: Silver M, Gotlieb AI, Schoen FR, eds. *Cardiovascular Pathology.* 3rd ed. New York: Churchill Livingstone; 2001. p. 541–61.

76. **Taliercio CP, Olney BA, Lie JT.** Myocarditis related to drug hypersensitivity. *Mayo Clin Proc.* 1985;60:463–8.

77. **Burke AP, Tavora F.** Hypersensitivity and toxic myocarditis. En: Burke A, Tavora F, eds. Practical *Cardiovascular Pathology. Philadelphia*: Lippincott Williams and Wilkins; 2011. p. 249–54.

78. **Willens HJ, Chakko SC, Kessler KM.** Cardiovascular Manifestations of Cocaine Abuse :A Case of Recurrent Dilated Cardiomyopathy. *Chest.* 1994;106:594–600.

79. **Salguero M, Naranjo V, Gómez A.** Pathology of drug abuse: a practical guide to histopathological diagnosis. En: Blanco J, Salguero M, eds. *Practical manual of Forensic Histopathology*. 1ª ed. New York: Nova Science Publishers; 2012. p. 35–56.

80. **Kolodgie FD, Virmani R, Cornhill JF, Herderick EE, Malcom GT, Mergner WJ.** Cocaine: an independent risk factor for aortic sudanophilia. A preliminary report. *Atherosclerosis.* 1992;97:53–62.

81. **Kolodgie FD, Wilson PS, Mergner WJ, Virmani R.** Cocaine-induced increase in the permeability function of human vascular endothelial cell monolayers. *Exp Mol Pathol.* 1999;66:109–22.

82. **Afonso L, Mohammad T, Thatai D.** Crack whips the heart: a review of the cardiovascular toxicity of cocaine. *Am J Cardiol.* 2007;100:1040–3.

83. **Pereira J, Sáez C, Pallavicini J, Panes O, Pereira-Flores K, Cabreras M, et al.** Platelet activation in chronic cocaine users : effect of short term abstinence. *Platelets.* 2011;22:596–601.

84. **Hobbs WE, Moore EE, Penkala RA, Bolgiano DD, López JA.** Cocaine and specific cocaine metabolites induce von Willebrand factor release from

endothelial cells in a tissue-specific manner. *Arterioscler Thromb Vasc Biol.* 2013;33:1230–7.

85. **Pavón-Jiménez R, García-Rubira JC, Calderón-Leal J.** Total occlusion of the left main coronary artery in a young cocaine user. *Int J Cardiol.* 1999;70:87–90.

86. **Heesch CM, Wilhelm CR, Ristich J, Adnane J, Bontempo FA, Wagner WR.** Cocaine activates platelets and increases the formation of circulating platelet containing microaggregates in humans. *Heart.* 2000;83:688–95.

87. **Benzaquen BS, Cohen V, Eisenberg MJ.** Effects of cocaine on the coronary arteries. *Am Heart J.* 2001;142:402–10.

88. **Qureshi AI, Suri MF, Guterman LR, Hopkins LN.** Cocaine Use and the Likelihood of Nonfatal Myocardial Infarction and Stroke: Data From the Third National Health and Nutrition Examination Survey. *Circulation.* 2001;103:502–6.

89. **Zhou W, Lin PH, Bush RL, Nguyen L, Lumsden AB.** Acute arterial thrombosis associated with cocaine abuse. *J Vasc Surg.* 2004;40:291–5.

90. **Montisci M, Thiene G, Ferrara SD, Basso C.** Cannabis and cocaine: a lethal cocktail triggering coronary sudden. *Cardiovasc Pathol.* 2008;17:344–6.

91. **Robaei D, Grieve SM, Nelson GC, Bhindi R, Figtree GA.** Cocaine-induced epicardial coronary artery thrombosis resulting in extensive myocardial injury assessed by cardiac magnetic resonance imaging. *Eur Heart J.* 2010;31:2446.

92. **Kawano H, Ogawa H.** Endothelial function and coronary spastic angina. *Intern Med.* 2005;44:91–9.

93. **Kandabashi T, Shimokawa H, Miyata K, Kunihiro I, Kawano Y, Fukata Y, et al.** Inhibition of Myosin Phosphatase by Upregulated Rho-Kinase Plays a Key Role for Coronary Artery Spasm in a Porcine Model With Interleukin-1 . *Circulation.* 2000;101:1319–23.

94. **Henning RJ, Cuevas J.** Cocaine activates calcium/calmodulin kinase II and causes cardiomyocyte hypertrophy. *J Cardiovasc Pharmacol.* 2006;48:802–13.

95. **Cohle SD, Lie JT.** Dissection of the aorta and coronary arteries associated with acute cocaine intoxication. *Arch Pathol Lab Med.* 1992;116:1239–41.

96. **Eskander KE, Brass NS, Gelfand ET.** Cocaine abuse and coronary artery dissection. *Ann Thorac Surg.* 2001;71:340–1.

97. **Bizzarri F, Mondillo S, Guerrini F, Barbati R, Frati G, Davoli G.** Spontaneous acute coronary dissection after cocaine abuse in a young woman. *Can J Cardiol.* 2003;19:297–9.

98. **Steinhauer JR, Caulfield JB.** Spontaneous coronary artery dissection associated with cocaine use: a case report and brief review. *Cardiovasc Pathol.* 2001;10:141–5.

99. **Rasoul S, Ottervanger JP, Maas AH, Hoorntje JC.** Coronary artery dissection in young adults. *Ned Tijdschr Geneeskd.* 2010;154:A2140.

100. **Jaffe BD, Broderick TM, Leier CV.** Cocaine-induced coronary-artery dissection. *N Engl J Med.* 1994;330:510–1.

101. **Satran A, Bart BA, Henry CR, Murad MB, Talukdar S, Satran D, et al.** Increased prevalence of coronary artery aneurysms among cocaine users. *Circulation.* 2005;111:2424–9.

102. **Kelly RF, Sompalli V, Sattar P, Khankari K.** Increased TIMI frame counts in cocaine users: a case for increased microvascular resistance in the absence of epicardial coronary disease or spasm. *Clin Cardiol.* 2003;26:319–22.

103. **Mosseri M, Yarom R, Gotsman MS, Hasin Y.** Histologic evidence for small-vessel coronary artery disease in patients with angina pectoris and patent large coronary arteries. *Circulation.* 1986;74:964–72.

104. **Mangieri E, Macchiarelli G, Ciavolella M, Barillà F, Avella A, Martinotti A, et al.** Slow coronary flow: clinical and histopathological features in patients with otherwise normal epicardial coronary arteries. *Cathet Cardiovasc Diagn.* 1996;37:375–81.

105. **Danenberg HD, Hasin Y, Gilon D.** A 42-year-old man with recurrent myocardial infarction and normal appearing coronary arteries. *Int J Cardiol.* 1999;69:225–6.

106. **Duncker DJ, Bache RJ.** Regulation of Coronary Blood Flow During Exercise. *Physiol Rev.* 2008;88:1009–86.

107. **Simpson RW, Edwards WD.** Pathogenesis of cocaine-induced ischemic heart disease. Autopsy findings in a 21-year-old man. *Arch Pathol Lab Med.* 1986;110:479–84.

108. **Pamplona D, Gutierrez PS, Mansur AJ, César LA.** Fatal acute myocardial infarction in a young cocaine addict. *Arq Bras Cardiol.* 1990;55:125–7.

109. **Bhavsar T, Hayes T, Wurzel J.** Epicardial coronary artery intimal smooth muscle hyperplasia in a cocaine user. *World J Cardiol.* 2011;3:337–8.

110. **Bhavser T, Hayes T, Wurzel J.** Intimal smooth muscle proliferation of mesenteric arterial branches complicated by fatal ischemic enterocolitis in a cocaine user. *Arch Pathol Lab Med.* 2010;134:1309.

111. **Chow JM, Robertson AL, Stein RJ.** Vascular changes in the nasal submucosa of chronic cocaine addicts. *Am J Forensic Med Pathol.* 1990;11:136–43.

112. **Daniel JC, Huynh TT, Zhou W, Kougias P, El Sayed HF, Huh J, et al.** Acute aortic dissection associated with use of cocaine. *J Vasc Surg.* 2007;46:427–33.

113. **Eagle KA, Isselbacher EM, DeSanctis RW.** Cocaine-Related Aortic Dissection in Perspective. Circulation. 2002;105:1529–30.

114. **Palmiere C, Burkhardt S, Staub C, Hallenbarter M, Paolo Pizzolato G, Dettmeyer R, et al.** Thoracic aortic dissection associated with cocaine abuse. *Forensic Sci Int.* 2004;141:137–42.

115. **Sánchez-Quintana D, Sánchez Ugena F, Alama-Carrizo S, Merino Zamora M, Sánchez Botet M.** Muerte súbita por rotura aórtica. Muerte súbita por rotura aórtica. 2012. Poster presentado en el 11º Congresso Nacional de Medicina Legal e Ciências Forenses celebrado en Evora (Portugal).

116. **Perron AD, Gibbs M.** Thoracic aortic dissection secondary to crack cocaine ingestion. *Am J Emerg Med.* 1997;15:507–9.

117. **Singh A, Khaja A, Alpert MA.** Cocaine and aortic dissection. *Vasc Med.* 2010;15:127–33.

118. **Nanda A, Vannemreddy P, Willis B, Kelley R.** Stroke in the young: relationship of active cocaine use with stroke mechanism and outcome. *Acta Neurochir Suppl.* 2006;96:91–6.

119. **Konzen JP, Levine SR, Garcia JH.** Vasospasm and Thrombus Formation as Possible Mechanisms of Stroke Related to Alkaloidal Cocaine. *Stroke.* 1995;26:1114–8.

120. **Rezkalla S, Hale S, Kloner R.** Cocaine-induced heart diseases. *Am Heart J.* 1990;120:1403–8.

121. **Isner J, Estes N, Thompson P, Costanzo-Nordin M, Subramanian R, Miller G, et al.** Acute cardiac events temporally related to cocaine abuse. *N Engl J Med.* 1986;315:1438–43.

122. **Henning RJ, Silva J, Reddy V, Kamat S, Morgan MB, Li YX, et al.** Cocaine increases beta-myosin heavy-chain protein expression in cardiac myocytes. *J Cardiovasc Pharmacol Ther.* 2000;5:313–22.

123. **Swynghedauw B.** Molecular mechanisms of myocardial remodeling. *Physiol Rev.* 1999;79:215–62.

124. **Furukawa T, Kurokawa J.** Potassium channel remodeling in cardiac hypertrophy. *J Mol Cell Cardiol.* 2006;41:753–61.

125. **Kang YJ.** Cardiac hypertrophy: a risk factor for QT-prolongation and cardiac sudden death. *Toxicol Pathol.* 2006;34:58–66.

126. **Anderson KP.** Sympathetic nervous system activity and ventricular tachyarrhythmias: recent advances. *Ann Noninvasive Electrocardiol.* 2003;8:75–89.

127. Intervalo QT. Disponible en: https://en.wikipedia.org/wiki/QT_interval.

128. **Antzelevitch C.** Cardiac repolarization. The long and short of it. *Europace.* 2005;7 Suppl 2:3–9.

129. **Schillaci G, Pirro M, Ronti T, Gemelli F, Pucci G, Innocente S, et al.** Prognostic impact of prolonged ventricular repolarization in hypertension. *Arch Intern Med.* 2006;166:909–13.

130. **Yap YG, Behr ER, Camm AJ.** Drug-induced Brugada syndrome. *Europace.* 2009;11:989–94.

131. Enfermedades del sistema nervioso. Disponible en: www.taringa.net/posts/salud.../Enfermedades-del-sistema-nervioso.html

132. **O'Leary ME, Hancox JC.** Role of voltage-gated sodium, potassium and calcium channels in the development of cocaine-associated cardiac arrhythmias. *Br J Clin Pharmacol.* 2010;69:427–42.

133. **Ramos K, Melchert R, Chacón E, Acosta D.** Efectos de los tóxicos sobre el sistema cardiovascular. En: Klaassen CD, Watkins JB, eds. Casarett y Doull. *Fundamentos de toxicología.* Madrid: Mc Graw Hill/ Interamericana; 2005. p. 274–94.

134. Dalcame. Grupo de Investigación Biomédica. Ondas del electrocardiograma. Disponible en: http://www.dalcame.com/ecg.html#.UgvW97wztz8.

135. O'Leary ME. Inhibition of human ether-a-go-go potassium channels by cocaine. *Mol Pharmacol.* 2001;59:269–77.

136. Shah M, Akar FG, Tomaselli GF. Molecular basis of arrhythmias. *Circulation.* 2005;112:2517–29.

137. Chole SD, Suárez-Mier MP, Aguilera B. Sudden death resulting from lesions of the cardiac conduction system. *Am J Forensic Med Pathol.* 2002;23:83–9.

138. Haring G, Kralj E, Balažic J, Ermenc B. Diagnostic value of post-mortem examination of the cardiac conduction system. *Forensic Sci Int Suppl Ser.* 2009;1:72–5.

139. Song Y, Laaksonen H, Saukko P, Toivonen S, Zhu J. Histopathological findings of cardiac conduction system of 150 Finns. *Forensic Sci Int.* 2001;119:310–7.

140. Michaud K, Augsburger M, Sporkert F, Bollmann M, Krompecher T, Mangin P. Interpretation of lesions of the cardiac conduction system in cocaine-related fatalities. *J Forensic Leg Med.* 2007;14:416–22.

141. Murillo M. Análisis estructural del tracto de salida del ventrículo derecho.Su importancia en las taquicardias ventriculares idopáticas. Tesis Doctoral. Universidad de Extremadura; 2012.

142. Sánchez-Quintana D, Yen Ho S. Anatomía de los nodos cardíacos y del sistema de conducción específico auriculoventricular. *Rev Española Cardiol.* 2003;56:1085–92.

143. Sánchez-Quintana D, Cabrera JA, Farré J, Climent V, Anderson RH, Ho SY. Sinus node revisited in the era of electroanatomical mapping and catheter ablation. *Heart.* 2005;91:189–94.

144. Murillo M, Cabrera JA, Pizarro G, Sánchez-Quintana D. Anatomía del tejido especializado de conducción cardiaco. Su interés en la cardiología intervencionista. *Rev Iberoam Arritmología.* 2011;1:229–45.

145. Anderson RH, Ho SY. The architecture of the sinus node, the atrioventricular conduction axis, and the internodal atrial myocardium. *J Cardiovasc Electrophysiol.* 1998;9:1233–48.

146. **Berdajs D, Patonay L, Turina MI.** The clinical anatomy of the sinus node artery. *Ann Thorac Surg.* 2003;76:732–6.

147. **Futami C, Tanuma K, Tanuma Y, Saito T.** The arterial blood supply of the conducting system in normal human hearts. *Surg Radiol Anat.* 2003;25:42–9.

148. **Pejković B, Krajnc I, Anderhuber F, Kosutić D.** Anatomical aspects of the arterial blood supply to the sinoatrial and atrioventricular nodes of the human heart. *J Int Med Res.* 2008;36:691–8.

149. **Hadziselimović H.** Vascularization of the conducting system in the human heart. *Acta Anat (Basel).* 1978;102:105–10.

150. **Anderson KR, Ho SY, Anderson RH.** Location and vascular supply of sinus node in human heart. *Br Heart J.* 1979;41:28–32.

151. **Keith A, Flack M.** The form and nature of the muscular connections between the primary divisions of the vertebrae heart. *J Anat Physiol.* 1907;41:172–89.

152. **Verhaeghe L, Van Der Hauwaert L.** Arterial blood supply of the human sinus node. *Br Heart J*. 1967;29:801–6.

153. **Nerantzis CE, Anninos H, Koutsaftis PN.** Variation in the blood supply of the sinus node . *Surg Radiol Anat.* 2010;32:983–4.

154. **Alings a M, Abbas RF, Bouman LN.** Age-related changes in structure and relative collagen content of the human and feline sinoatrial node. A comparative study. *Eur Heart J.* 1995;16:1655–67.

155. **Hurlé A, Climent V, Sánchez-Quintana D.** Sinus node structural changes in patients with long-standing chronic atrial fibrillation. *J Thorac Cardiovasc Surg.* 2006;131:1394–5.

156. **Ho SY, Sánchez-Quintana D.** Anatomy and pathology of the sinus node. J Interv Card Electrophysiol. 2015 Aug 30. [Epub ahead of print] PMID: 26319648.

157. **Hurlé A, Sánchez-Quintana D, Ho SY, Bernabeu E, Murillo M, Climent V.** Capillary supply to the sinus node in subjects with long-term atrial fibrillation. *Ann Thorac Surg.* 2010;89:38–43.

158. **Anderson RH, Ho SY, Becker a E.** Anatomy of the human atrioventricular junctions revisited. *Anat Rec.* 2000;260:81–91.

159. **Sánchez-Quintana D, Yen Ho S, Cabrera JA, Farré J, Anderson RH.** Topographic anatomy of the inferior pyramidal space: relevance to

radiofrequency catheter ablation. *J Cardiovasc Electrophysiol.* 2001;12:210–7.

160. **Keith A.** The Auriculo-Ventricular Bundle of His. *Lancet.* 1906;167:623–5.
161. **Keith A, Flack M.** The Auriculo-Ventricular Bundle of the Human Heart. *Lancet.* 1906;168:359–64.
162. **Spalteholz W.** Die Arterien der Herzwand. Leipzig S Hirzel. 1924.
163. **Gross L.** The bood supply to the heart in its anatomical and clinical aspects. New York: Paul B. Hoeber; 1921. p.37-52.
164. **Lascano EF.** Irrigación normal del nódulo de Tawara, haz de His y sus ramas. *Rev Argent Cardiol.* 1943;10:23–51.
165. **Kennel AJ, Titus JL.** The vasculature of the human atrioventricular conduction system. *Mayo Clin Proc.* 1972;47:562–6.
166. **Anderson KR, Murphy JG.** The atrio-ventricular node artery in the human heart. *Angiology*. 1983;34:711–6.
167. **Sánchez-Quintana D, Doblado-Calatrava M, Cabrera JA, Macías Y, Saremi F.** Anatomical Basis for the Cardiac Interventional Electrophysiologist. *BioMed Research International.* 2015, Article ID 547364, 24 pages, 2015. doi:10.1155/2015/547364
168. **Inoue S, Becker A, Riccardi R, Gaita F.** Interruption of the inferior extension of the compact atrioventricular node underlies successful radio frequency ablation of atrioventricular nodal reentrant tachycardia. *J Interv Card eletrophysiology.* 1999;3:273–7.
169. **Medkour D, Becker AE, Khalife K, Billette J.** Anatomic and Functional Characteristics of a Slow Posterior AV Nodal Pathway : Role in Dual-Pathway Physiology and Reentry. Circulation. 1998;98:164–74.
170. **Dobrzynski H, Nikolski VP, Sambelashvili AT, Greener ID, Yamamoto M, Boyett MR, et al.** Site of origin and molecular substrate of atrioventricular junctional rhythm in the rabbit heart. *Circ Res.* 2003;93:1102–10.
171. **Sánchez-Quintana D, Davies D, Ho S, Oslizlok P, Anderson R.** Architecture of the atrial musculature in and around the triangle of Koch : its potential relevance to atrioventricular nodal reentry. *J Cardiovasc Electrophysiol.* 1997;8:1396–407.

172. **Ozdemir M, Timurkaynak T, Cemri M, Boyaci B, Yalçin R, Cengel A, et al.** Stenting in Unusual Settings : Stenting of the Septal Perforator Coronary Artery. *J Invasive Cardiol.* 2001;13:694–7.

173. **Azuma T, Maeda K, Akagi H, Yamamoto T.** Rest angina induced by coronary artery spasm at the first septal artery: a case report. *J Cardiol.* 1994;24:161–5.

174. **Loukas M, Tubbs RS, Louis RG, Apaydin N, Bartczak A, Huseng V, et al.** An endoscopic and anatomical approach to the septal papillary muscle of the conus. *Surg Radiol Anat.* 2009;31:701–6.

175. **Kawashima T, Sasaki H.** Gross anatomy of the human cardiac conduction system with comparative morphological and developmental implications for human application. *Ann Anat.* 2011;193:1–12.

176. **Oosthoek PW, Viragh S, Lamers WH, Moorman AF.** Immunohistochemical delineation of the conduction system. II: The atrioventricular node and Purkinje fibers. *Circ Res.* 1993;73:482–91.

177. **Ansari A, Ho SY, Anderson RH.** Distribution of the Purkinje fibres in the sheep heart. *Anat Rec.* 1999;254:92–7.

178. **Tranum-Jensen J, Wilde AA, Vermeulen JT, Janse MJ.** Morphology of electrophysiologically identified junctions between Purkinje fibers and ventricular muscle in rabbit and pig hearts. *Circ Res.* 1991;69:429–37.

179. **Myerburg RJ, Nilsson K, Gelband H.** Physiology of Canine Intraventricular Conduction and Endocardial Excitation. *Circ Res.* 1972;30:217–43.

180. **Gulino SP.** Examination of the cardiac conduction system.Forensic application in cases of sudden cardiac death. *Am J Forensic Med Pathol.* 2003;24:227–38.

181. **Basso C, Corrado D, Thiene G.** Congenital coronary artery anomalies as an important cause of sudden death in the young. *Cardiol Rev*. 2001;9:312–7.

182. **Virmani R, Burke AP, Farb A, Smialek J.** *Problems in forensic cardiovascular pathology. Cardiovascular Pathology .Clinicopathologic Correlations and Pathogenetic Mechanisms*. Baltimore: Williams & Wilkins; 1995. p. 173-193.

183. **Kringsholm B, Christoffersen P.** Lung and heart pathology in fatal drug addiction . A consecutive autopsy study. *Forensic Sci Int.* 1987;34:39–51.

184. **Matsuyama T, Inoue S, Kobayashi Y, Sakai T, Saito T, Katagiri T, et al.** Anatomical diversity and age-related histological changes in the human right atrial posterolateral wall. *Europace.* 2004;6:307–15.

185. **Burke AP, Subramanian R, Smialek J, Virmani R.** Nonatherosclerotic narrowing of the atrioventricular node artery and sudden death. *J Am Coll Cardiol.* 1993;21:117–22.

186. **Okada R, Kawai S.** Histopathology of the conduction system in sudden cardiac death. *Jpn Circ J*. 1983;47:573–80.

187. **Velican D, Serban-Pîrîu G, Petrescu C, Velican C.** Prevalence of thick intimas and of obstructive lesions in the vessels supplying the conduction system of the heart. *Med Interne.* 1989;27:197–208.

188. **Anderson KR, Bowie J, Dempster a G, Gwynne JF.** Sudden death from occlusive disease of the atrioventricular node artery. *Pathology.* 1981;13:417–21.

189. **Jing HL, Hu BJ.** Sudden death caused by stricture of the sinus node artery. *Am J Forensic Med Pathol.* 1997;18:360–2.

190. **Ford JC, O'Rourke K, Veinot JP, Walley VM.** Histologic estimation of coronary artery stenoses: reproducibility and the effect of training. *Cardiovasc Pathol.* 2000;9:251–5.

191. **James TN, Riddick L.** Sudden death due to isolated acute infarction of the His bundle. *J Am Coll Cardiol.* 1990;15:1183–7.

192. **Cohle SD, Lie JT.** Histopathologic spectrum of the cardiac conducting tissue in traumatic and noncardiac sudden death patients under 30 years of age : an analysis of 100 cases . *Anat Pathol.* 1998;3:53–76.

193. **Clark JC, Milroy CM, Forrest AR.** Deaths from methadone use. *J Clin Forensic Med.* 1995;2:143–4.

194. **Tomashefski JE, Cagle PT, Farver CF, Fraire AE.** Dail and Hammar´s Pulmonary Pathology. 3rd ed. New York: Springer; 2008. p. 1174–228.

195. **Lev M.** The pathology of complete atrioventricular block. *Prog Cardiovasc Dis.* 1964;6:317–26.

196. **Waller BF, Gering LE, Branyas NA, Slack JD.** Anatomy, histology, and pathology of the cardiac conduction system-Part VI. *Clin Cardiol.* 1993;16:623–8.

197. **Lenegre J.** Etiology of bilateral bundle branch fibrosis in relation to complete heart block. *Prog Cardiovasc Dis.* 1964;6:317–20.

198. **Waller BF, Gering LE, Branyas NA, Slack JD.** Anatomy, histology, and pathology of the cardiac conduction system-Part V. *Clin Cardiol.* 1993;16:565–9.

199. **Blanck Z, Akhtar M.** Ventricular tachycardia due to sustained bundle branch reentry: diagnostic and therapeutic considerations. *Clin Cardiol.* 1993;16:619–22.

200. **Denes P, Dhingra RC, Wu D, Wyndham CR, Amat-y-Leon F, Rosen KM.** Sudden death in patients with chronic bifascicular block. *Arch Intern Med.* 1977;137:1005–10.

201. **Keating MT, Sanguinetti MC.** Molecular and cellular mechanisms of cardiac arrhythmias. *Cell.* 2001;104:569–80.

202. **Arnett EN, Roberts WC.** Active infective endocarditis: a clinicopathologic analysis of 137 necropsy patients. *Curr Probl Cardiol.* 1976;1:2–76.

203. **Prior JT.** Lipomatous Hypertrophy of Cardiac Interatrial Septum. a Lesion Resembling Hibernoma, Lipoblastomatosis and Infiltrating Lipoma. *Arch Pathol*. 1964;78:11–5.

204. **Anderson RH, Razavi R, Taylor AM.** Cardiac anatomy revisited. *J Anat.* 2004;205:159–77.

205. **Ho SY, Sánchez-Quintana D.** The importance of atrial structure and fibers . *Clin Anat.* 2009;22:52–63.

206. **Shirani J, Roberts WC.** Clinical, electrocardiographic and morphologic features of massive fatty deposits ("lipomatous hypertrophy") in the atrial septum. *J Am Coll Cardiol.* 1993;22:226–38.

207. **Gay JD, Guileyardo JM, Townsend-Parchman JK, Ross K.** Clinical and morphologic features of lipomatous hypertrophy ("massive fatty deposits") of the interatrial septum. *Am J Forensic Med Pathol.* 1996;17:43–8.

208. **Murillo M, Sánchez-Ugena F, Sánchez-Quintana D.** Infiltración grasa alrededor de los nodos cardiacos. *Rev española Cardiol.* 2013;66:499.

209. **O´Connor S, Recavarren R, Nichols LC, Parwani A V.** Lipomatous Hypertrophy of the Interatrial Septum: an overview. *Arch Pathol Lab Med.* 2006;130:397–9.

210. **Sánchez-Quintana D, Murillo M, Sánchez-Ugena F, Alama S, Merino MJ, Sánchez MT.** Hallazgo de una hiperplasia lipomatosa del septum interauricular en un caso de muerte súbita. *Cuad Med Forense.* 2011;17:197–202.

211. **Aziz YF, Julsrud PR.** Can cardiac magnetic resonance imaging reliably differentiate between benign and neoplastic fat?. *Int J Cardiovasc Imaging.* 2002;18:227–30.

212. **Cohle SD, Lie JT.** Pathologic changes of the cardiac conduction tissue in sudden unexpected death . A review . *Pathol Annu.* 1991;26:33–57.

213. **Burke AP, Virmani R.** Tumors of the Heart and Great Vessels. Fascicle 16, 3rd Series. En: Atlas of tumor pathology. Washington, DC: Armed Forces Institute of Pathology; 1996. p. 155–9.

214. **Aguilera P, Suárez-Mier M.** Hallazgos en muerte subita cardiaca. XXI Congreso de la Sociedad Española de Anatomía Patológica. Madrid; 2003.

215. **Ross MJ.** Heart block, sudden death, and atrioventricular node mesothelioma. *Am J Dis Child.* 1977;131:1209–11.

216. **Strauss WE, Asinger RW, Hodges M.** Mesothelioma of the AV node: potential utility of pacing. Pacing Clin Electrophysiol. 1988;11:1296–8.

217. **Suárez-Mier MP, Sánchez-de-León S, Cohle SD.** An unusual site for the AV node tumor: report of two cases. *Cardiovasc Pathol.* 8:325–8.

218. **James TN, Beeson CW, Sherman EB, Mowry RW.** Clinical conference: De subitaneis mortibus. XIII. Multifocal Purkinije cell tumors of the heart. *Circulation.* 1975;52:333–44.

219. **Burke A, Virmani R.** Tumors of cardiac myocytes. Fascicle 16, 3rd series. En: Atlas of tumor pathology. Washington, DC: Armed Forces Institute of Pathology; 1996. p. 55–67.

220. **Rossi L, Piffer R, Turolla E, Frigerio B, Coumel P, James TN.** Multifocal Purkinje-Like Tumor of the Heart.Occurrence with Other Anatomic Abnormalities in the Atrioventricular Junction of an Infant with Junctional tachycardia, Lown-Ganong-Levine syndrome, and sudden death. *Chest.* 1985;87:340–5.

221. **Ottaviani G, Matturri L, Rossi L, Lavezzi AM, James TN.** Multifocal cardiac Purkinje cell tumor in infancy. *Europace.* 2004;6:138–41.

222. **Fujino M, Okada R, Arakawa K.** The relationship of aging to histological changes in the conduction system of the normal human Heart. *Jpn Heart J.* 1983;24:13–20.

223. **Erickson EE, Lev M.** Aging changes in the human atrioventricular node, bundle, and bundle branches. *J Gerontol.* 1952;7:1–12.

224. **Lev M.** Aging changes in the human sinoatrial node. *J Gerontol.* 1954;9:1–9.

225. **Comunoglu C, Comunoglu N, Eren B, Tanrlöver O, Türkmen N, Gündogmuş UN, et al.** Age-related histopathological changes in the cardiac conducting system in the Turkish population: an evaluation of 202 autopsy cases. *Folia Morphol (Warsz).* 2012;71:178–82.

226. **Sánchez-Quintana D, Picazo-Angelín B, Cabrera A, Murillo M.** El triángulo de Koch y el nodo AV en la anomalía de Ebstein : implicaciones en la ablación con catéter. *Rev española Cardiol.* 2010;63:660–7.

227. Picazo-Angelín B. Arquitectura del tejido de conducción en la malformación de Ebstein en la edad perinatal. Tesis Doctoral. Universidad de Málaga.; 2008.

228. **James TN.** Normal variations and pathologic changes in structure of the cardiac conduction system and their functional significance. *J Am Collage Cardiol.* 1985;5(6 Suppl):71B – 78B.

229. **Suarez-Mier MP, Gamallo C.** Atrioventricular node fetal dispersion and His bundle fragmentation of the cardiac conduction system in sudden cardiac death. *J Am Coll Cardiol.* 1998;32:1885–90.

230. **Suarez-Mier MP, Fernández-Simón L, Gawallo C.** Pathologic Changes of the cardiac conduction tissue in sudden cardiac death. *Am J Forensic Med Pathol.* 1995;16:193–202.

231. **James TN, Hackel DB, Marshall TK.** De Subitaneis Mortibus: V. Occluded A-V Node Artery. *Circulation.* 1974;49:772–7.

232. **Corrado D, Pelliccia A, Bjørnstad HH, Vanhees L, Biffi A, Borjesson M, et al.** Cardiovascular pre-participation screening of young competitive athletes for prevention of sudden death: proposal for a common European protocol. Consensus Statement of the Study Group of Sport Cardiology of the Working Group of Cardiac Rehabilitation and. *Eur Heart J.* 2005;26:516–24.

233. **Thiene G, Pennelli N, Rossi L.** Cardiac conduction system abnormalities as a possible cause of sudden death in young athletes. *Hum Pathol.* 1983;14:704–9.

234. **Sweeney MO, Hellkamp AS, Ellenbogen KA, Lamas GA.** Reduced ejection fraction , sudden cardiac death , and heart failure death in the mode selection trial (MOST): implications for device selection in elderly patients with sinus node disease . *J Cardiovasc Electrophysiol.* 2008;19:1160–6.

235. **Goldstein RA, DesLauriers C, Burda A, Johnson-Arbor K.** Cocaine : history , social implications , and toxicity : a review . *Semin Diagn Pathol.* 2009;26:10-7.

236. Organización mundial de la Salud. Oficina contra la droga y el delito. Informe mundial sobre drogas 2014. Disponible en: https://www.unodc.org/documents/wdr2014/V1403603_spanish.pdf.

237. Informe europeo sobre drogas. Tendencias y novedades. 2015. Disponible en:https://www.google.es/?gws_rd=ssl#q=European+Monitoring+Centre+for+Drugs+and+Drug+Addiction+(EMCDDA).

238. Diagnostic and Statistical Manual of Mental Disorders, 5th ed. Arlington: American Psychiatric Association; 2013.

239. Unodc. United Nations Office on Drugs and Crime (UNODC). World Drug Report 2011. Vienna: United Nations Office on Drugs and Crime; 2012. Disponible en: https://www.unodc.org/documents/data-and-analysis/WDR2011/World_Drug_Report_2011_ebook.pdf.

240. **Wood DM, Dargan PI.** Putting cocaine use and cocaine-associated cardiac arrhythmias into epidemiological and clinical perspective. *Br J Clin Pharmacol.* 2010;69:443–7.

241. **Bauman JL, DiDomenico RJ.** Cocaine-Induced Channelopathies: Emerging Evidence on the Multiple Mechanisms of Sudden Death. *J Cardiovasc Pharmacol Ther.* 2002;7:195–202.

242. **Kloner RA, Hale S, Alker K, Rezkalla S.** The Effects of Acute and Chronic Cocaine Use on the Heart. *Circulation.* 1992;85:407–19.

243. **Li G, Xiao Y, Zhang L.** Cocaine induces apoptosis in fetal rat myocardial cells through the p38 mitogen-activated protein kinase and mitochondrial / cytochrome c pathways. *J Pharmacol Exp Ther.* 2005;312:112–9.

244. **Liou CM, Tsai SC, Kuo CH, Ting H, Lee SD.** Cardiac Fas-dependent and mitochondria-dependent apoptosis after chronic cocaine abuse. *Int J Mol Sci.* 2014;15:5988–6001.

245. **Anderson RH, Ho SY.** The morphology of the cardiac conduction system. *Novartis Found Symp.* 2003;250:6–17.

246. **Anderson RH, Yanni J, Boyett MR, Chander NJ, Dobrzynski H.** The anatomy of the cardiac conduction system . *Clin Anat.* 2009;22:99–113.

247. **Dobrzynski H, Anderson RH, Atkinson A, Borbas Z, D'Souza A, Fraser JF, et al.** Structure, function and clinical relevance of the cardiac conduction system, including the atrioventricular ring and outflow tract tissues. *Pharmacol Ther.* 2013;139:260–88.

248. **Song Y, Yao Q, Luo B, Liang S, Xu X, Zhu J, et al.** The analysis of pathological changes of cardiac conduction system in 54 cases of cardiac sudden deaths. *Zhonghua Bing Li Xue Za Zhi.* 1999;28:187–90.

249. **Iacobellis G, Kemp W.** Cardiomyocyte apoptosis in cocaine-induced myocarditis with involvement of bundle of His and left bundle branch. *Int J Cardiol.* 2006;112:116–8.

250. **Gilloteaux J, Ekwedike NN.** Cocaine causes atrial purkinje fiber damage. *Ultrastruct Pathol.* 2010;34:90–8.

251. **Pilgrim JL, McDonough M, Drummer OH.** A review of methadone deaths between 2001 and 2005 in Victoria, Australia. *Forensic Sci Int.* 2013;226:216–22.

252. **Nerantzis CE, Koulouris SN, Marianou SK, Pastromas SC, Koutsaftis PN, Agapitos EB.** Histologic findings of the sinus node and the perinodal area in street heroin addicts, victims of sudden unexpected death. *J Forensic Sci.* 2011;56:645–8.

253. **Nerantzis CE, Couvaris CM, Pastromas SC, Marianou SK, Boghiokas ID, Koutsaftis PN.** Histological Findings of the Atrioventricular Conductive System in Street Heroin Addicts, Victims of Sudden Unexpected Death. *J Forensic Sci.* 2013;58(suppl. 1):S99–104.

254. **Gross ER, Hsu AK, Gross GJ.** Acute methadone treatment reduces myocardial infarct size via the delta-opioid receptor in rats during reperfusion. *Anesth Analg.* 2009;109:1395–402.

255. **Song Y, Yao Q, Zhu J, Luo B, Liang S.** Age-related variation in the interstitial tissues of the cardiac conduction system ; and autopsy study of 230 Han Chinese. *Forensic Sci Int.* 1999;104:133–42.

256. **Shiraishi I, Takamatsu T, Minamikawa T, Onouchi Z, Fujita S.** Quantitative histological analysis of the human sinoatrial node during growth and aging. *Circulation.* 1992;85:2176–84.

257. **Csepe TA, Kalyanasundaram A, Hansen BJ, Zhao J, Fedorov VV.** Fibrosis: a structural modulator of sinoatrial node physiology and dysfunction. *Front Physiol.* 2015;6:1-8.

258. **Fontaine JM, Sofowora GG, Thihalolipavan S, Franklin BE.** Cocaine induced sinus bradycardia: A novel cardiovascular manifestation. *Hear Rhythm.* 2010;7:S362.

259. **Shama J, Rathnayaka N, Green C, Moeller FG, Schmitz JM, Shoham D, et al.** Bradycardia as a marker of chronic cocaine use: A novel cardiovascular finding. *Behav Med.* 2014;40:1–8.

260. **Tracy CM, Bachenheimer L, Solomon A, Cohen MM, Kuhn FE, Jain R, et al.** Evidence that cocaine slows cardiac conduction by an action on both AV nodal and His-Purkinje tissue in the dog. *J Electrocardiol.* 1991;24:257–62.

261. **Gardin JM, Wong N, Alker K, Hale SL, Paynter J, Knoll M, et al.** Acute cocaine administration induces ventricular regional wall motion and ultrastructural abnormalities in an anesthetized rabbit model. *Am Heart J.* 1994;128:1117–29.

262. **Vongpatanasin W, Taylor JA, Victor RG.** Effects of cocaine on heart rate variability in healthy subjects. *Am J Cardiol.* 2004;93:385–8.

263. **Kontak AC, Victor RG, Vongpatanasin W.** Dexmedetomidine as a novel countermeasure for cocaine-induced central sympathoexcitation in cocaine-addicted humans. *Hypertension.* 2013;61:388–94.

264. **Gurudevan SV, Nelson MD, Rader F, Tang X, Lewis J, Johannes J, et al.** Cocaine-Induced Vasoconstriction in the Human Coronary Microcirculation:

New Evidence from Myocardial Contrast Echocardiography. *Circulation.* 2013;6:598–604.

265. **Mehta MC, Jain AC, Billie M.** Effects of cocaine and caffeine alone and in combination on cardiovascular performance: an experimental hemodynamic and coronary flow reserve study in a canine model. *Int J Cardiol.* 2004;97:225–32.

266. **Harris DS, Everhart ET, Mendelson J, Jones RT.** The pharmacology of cocaethylene in humans following cocaine and ethanol administration. *Drug Alcohol Depend.* 2003;72:169–82.

267. **Darke S, Kaye S, Duflou J.** Comparative cardiac pathology among deaths due to cocaine toxicity, opioid toxicity and non-drug-related causes. *Addiction.* 2006;101:1771–7.

268. **Pasternack PF, Colvin SB, Baumann FG.** Cocaine-induced angina pectoris and acute myocardial infarction in patients younger than 40 years. *Am J Cardiol.* 1985;55:847.

269. **Pilgrim JL, Woodford N, Drummer OH.** Cocaine in sudden and unexpected death: a review of 49 post-mortem cases. *Forensic Sci Int.* 2013;227:52–9.

270. **Wiener RS, Lockhart JT, Schwartz RG.** Dilated cardiomyopathy and cocaine abuse. Report of two cases. *Am J Med.* 1986;81:699–701.

271. **Chokshi SK, Moore R, Pandian NG, Isner JM.** Reversible cardiomyopathy associated with cocaine intoxication. *Ann Intern Med.* 1989;111:1039–40.

272. **Bertolet BD, G Freund MD, Martin A, Perchalski DL, Williams CM, Pepine CJ.** Unrecognized Left Ventricular Dysfunction in an Apparently Healthy Cocaine Abuse Population. *Clin Cardiol.* 1990;13:323–8.

273. **Maceira AM, Ripoll C, Cosin-Sales J, Igual B, Gavilan M, Salazar J, et al.** Long term effects of cocaine on the heart assessed by cardiovascular magnetic resonance at 3T. *J Cardiovasc Magn Reson.* 2014;16:26.

274. **O´Mahony C, Tome-Esteban M, Lambiase PD, Pantazis A, Dickies S, McKenna WJ, et al.** A validation study of the 2003 American College of Cardiology/European Society of Cardiology and 2011 American College of Cardiology Foundation/American Heart Association risk stratification and treatment algorithms for sudden cardiac death in patients with hypertrophic cardiomyopathy. *Heart.* 2013;99:534–41.

275. **Karch SB.** Cocaine cardiovascular toxicity. *South Med J*. 2005;98:794–9.

276. **Bisognano JD, Weinberger HD, Bohmeyer TJ, Pende A, Raynolds MV, Sastravaha A, et al.** Myocardial directed overexpression of the human beta(1)- adrenergic receptor in transgenic mice . *J Mol Cell Cardiol.* 2000;32:817–30.

277. **Baroldi G, Mittleman RE, Parolini M, Silver MD, Fineschi V.** Myocardial contraction bands. Definition, quantification and significance in forensic pathology. *Int J Legal Med.* 2001;115:142–51.

278. **Rajab R, Stearns E, Baithun S.** Autopsy pathology of cocaine users from the Eastern district of London: a retrospective cohort study. *J Clin Pathol.* 2008;61:848–50.

279. **Aquaro GD, Gabutti A, Meini M, Prontera C, Pasanisi E, Passino C, et al.** Silent myocardial damage in cocaine addicts . *Heart.* 2011;97:2056–62.

280. **Puhl SL, Kazakov A, Müller A, Fries P, Wagner DR, Böhm M, et al.** A1 receptor activation attenuates cardiac hypertrophy and fibrosis in response to α1 adrenergic stimulation in vivo . *Br J Pharmacol.* 2015; Br J Pharmacol. 2015 Sep 25. doi: 10.1111/bph.13339. [Epub ahead of print].

281. **De Jong S, van Veen TA, van Rijen HV, de Bakker JM.** Fibrosis and cardiac arrhythmias. *J Cardiovasc Pharmacol.* 2011;57:630–8.