2017-2018

Trabajo de Fin de Grado.

Facultad de Veterinaria, Cáceres.

[ALTERACIONES OFTALMOLÓGICAS HOSPITALARIAS EN ÉQUIDOS.]

Trabajo de Fin de Grado

Autor: Ana López Aranda.

Tutor/es: Luis Javier Ezquerra Calvo y María Martín Cuervo.

UNIVERSIDAD DE EXTREMADURA

FACULTAD DE VETERINARIA DE CÁCERES

ALTERACIONES OFTALMOLÓGICAS HOSPITALARIAS EN ÉQUIDOS

Trabajo presentado por:

Ana López Aranda

Tutores:

Luis Javier Ezquerra Calvo y María Martín Cuervo

Cáceres, Noviembre 2017.

Agradecimientos

En primer lugar me gustaría agradecer a la principal culpable de este trabajo de Fin de Grado, mi profesora de Oftalmología en Córdoba, Eva Martín Suárez, quién despertó en mí esa curiosidad por los ojos y por esta rama tan poco afamada en la Veterinaria. En segundo lugar agradecer a mis tutores María Martín Cuervo por poner a prueba mis capacidades de trabajo y confiar en mi criterio, estando disponible las 24 horas de estos últimos meses y Luis Javier Ezquerra Calvo junto con la sección de Cirugía y Medicina de grandes animales del Hospital Clínico Veterinario de la UEx, qué me ha permitido en este último año seguirme formando como futura veterinaria y cómo persona además mantener ese interés por la oftalmología. Por último y no por ello menos importante agradecer inmensamente a mis compañeras y amigas de la Facultad por aguantarme con el mono tema del TFG desde verano, por sacarme a tomar esas cervezas de despeje y a mi familia por apoyarme en y ser pacientes con mis agobios interminables de estos últimos meses.

Gracias a todos.

Índice

Abstract and keywords **1**
Resumen y palabras clave **2**
I. INTRODUCCIÓN **4**
I.1 La visión equina. **4**
I.2 Oftalmología en el mundo del caballo **5**
I.3. Anatomía de la visión equina. **5**
Órbita equina. 5
Párpados. 6
Aparato y conducto nasolacrimal. 6
Conjuntiva/ Tercer párpado. 7
Córnea 8
Tracto uveal anterior. 9
Vítreo. 10
Fondo de ojo. 10
I.4 Enfermedades oculares más frecuentes en équidos **11**
I.4.1 Laceraciones: palpebral y corneal. 12
I.4.2 Enfermedades corneales. 15
I.4.3 Abscesos estromales. 27
I.4.4 Uveítis anterior. 30
I.5. Examen oftalmológico. **32**
Reflejos visuales. 32
Reflejos sensitivos. 33
Pruebas iniciales de exploración ocular. 33
Examen de los anejos Oculares y Segmento Anterior. 34
Examen del Segmento Posterior. 35
II. OBJETIVOS. **37**
III.MATERIALES Y MÉTODOS **39**
Diseño del estudio. **39**
IV. RESULTADO Y DISCUSIÓN. **43**
Estudio de Población **43**

Influencia del Sexo..... 45
Relación de la estación con el tipo de patología..... 46
Relación de la edad y el tipo de patología. 49
Relación de la raza con el tipo de patología..... 51
Relación del pronóstico con el tipo de patología ocular. 53
V. CONCLUSIONES 57
VI. Bibliografía 59

Abstract and keywords

Due to the many varied occupations of horse, as highly visual species, in some rather harsh environments (e.g., hunt races, barrel racing, acoso y derribo, bull rings), it is not unexpected that the horse incurs a moderate amount of ocular diseases, mainly in cornea. The equine eye is large and lies in a prominent and somewhat unprotected position in the equine skull. Give the horse´s propensity to flight under circumstances of fright, orbital trauma is not uncommon in the emergency setting. The purpose of this study is the evaluation of the main ocular's diseases that we can find in a referred Veterinarian's Hospital in Extremadura, just like review the signalmen, clinical characteristic, the treatments and the outcome. These results can provide medical data to help referrer's veterinarians to identify the main disorders and to apply an early treatment in order to improve the healings rates.

Keywords: ocular disease, horse, veterinary´s hospital, review.

Resumen y palabras clave

Los caballos pueden desempeñar gran variedad de actividades y representan una especie con alta capacidad visual que en algunos ambientes relativamente hostiles (ej. carreras, rodeos, acoso y derribo, corridas de rejones), no es inesperado que el caballo sufra, una proporcionada cantidad de enfermedades oculares, principalmente en la córnea. El ojo equino es de gran tamaño y se extiende de forma prominente, quedando en una posición desprotegida en el cráneo equino. Este hecho hace que el caballo tenga propensión a realizar movimientos asustadizos, siendo el trauma orbitario una lesión frecuente en las urgencias hospitalarias. El propósito de este estudio es la evaluación de las principales enfermedades oculares que podemos encontrar en un Hospital de referencia Veterinario en Extremadura, así como la revisión de la anamnesis, historia clínica, los tratamientos y el pronóstico. Los resultados pueden proporcionar información médica que ayude a los veterinarios de referencia a identificar las principales alteraciones y aplicar un tratamiento temprano para poder mejorar las tasas de curación.

Palabras clave: patología ocular, caballo, Hospital Veterinario, revisión.

I. INTRODUCCIÓN.



I. INTRODUCCIÓN

I.1 La visión equina.

De la agricultura a la guerra pasando por el transporte, los caballos han acompañado a la humanidad desde hace miles de años. Los équidos conforman la única especie doméstica cuya relación con el ser humano depende en gran medida de la vista del animal.

Hoy día la especie equina sigue jugando un papel importante en nuestra sociedad, fuera del mundo de la producción ya sea como mascotas o en sus diferentes disciplinas son animales de alto valor económico del que se ocupa un sector independiente de la medicina veterinaria con sus diferentes especialidades en traumatología, odontología, oftalmología, fisiología entre otras **(Mathews, 2014).**

La visión equina tiene muchas particularidades y elementos de adaptación que la especie humana carece. Poseen los globos oculares más grandes entre los vertebrados terrestres, que les permite la entrada de mayor cantidad de luz. Su pupila tiene una capacidad de dilatación 6 veces mayor que la humana proporcionando una mayor aportación de luz para estimular a la retina**.** Aunque estas mejoras para captar la luz disminuyen su agudeza visual. **(Cooley, 1992).**

En cuanto a su topografía anatómica sus globos oculares se encuentran lateralizados en el cráneo creando una visión monocular y una amplia perspectiva panorámica, que se percibe de manera dicromática en tonalidades grisáceas junto con amarillos. Cuando combinan el enfoque de ambos ojos puede conseguir una imagen de 350º grados. **(Kainer, 1993).**

Todas estas características derivan por otra parte en la susceptibilidad de esta especie al daño corneal mucho mayor que en otros animales domésticos. Debido al ambiente en el que se encuentran, la alimentación con heno así como la posición de sus ojos y la prominencia de los mismos hacen que la córnea esté altamente expuesta **(Cooley, 1992).**

El propósito de este estudio es determinar la prevalencia de los problemas oculares más frecuentes en équidos remitidos al Hospital Clínico Veterinario de UEx, además revisar los cuidados básicos para las diferentes patologías.

I.2 Oftalmología en el mundo del caballo.

En los últimos 35 años la oftalmología veterinaria ha conseguido ampliar su campo de trabajo en esta especie ya que la correcta visión equina es uno de los puntos claves de su bienestar.

Apoyados en avances médicos de otras especies incluidos los humanos, se han conseguido mejorar técnicas diagnósticas y tratamientos, sin hablar de las exhaustivas revisiones de los clínicos que han permitido catalogar numerosas enfermedades oculares que en pleno siglo XXI siguen modificando sus aspectos diagnósticos **(Mathews, 2014).**

Los propietarios adquieren cada vez más conciencia en la prevención de este tipo de problemas que en general requieren tratamientos prolongados en el tiempo y una atención diaria sin hablar del aspecto económico **(Pritchard et al, 2005).**

I.3. Anatomía de la visión equina.

Órbita equina.

La órbita equina se localiza lateralmente y rodea de forma completa al globo ocular con un borde óseo. Los huesos que componen la órbita son el frontal, lacrimal, cigomático, temporal, palatino y esfenoides. El suelo orbital está compuesto por tejido blando en su mayoría grasa y el resto el por el músculo pterigoides. El espacio orbital contiene el globo ocular, tercer párpado, músculos extraoculares, nervios, vasos, la glándula lacrimal y grasa. El foramen rostral contiene la arteria y el nervio maxilar. El foramen etmoidal permite el paso de los vasos y nervios etmoidales. El nervio oculomotor (par craneal III), troclear (par craneal IV), la rama oftálmica del nervio trigémino (par craneal V) y el abducente (par craneal VI) viajan a través del foramen orbital que alcanza la órbita. El nervio óptico (par craneal II) y la arteria oftálmica interna entran a la órbita atravesando el foramen óptico **(Pince et al, 1960).** Los músculos extraoculares facilitan el movimiento del globo. El músculo recto incluye el superior, inferior, medial y recto lateral con los que en globo ocular es capaz de desplazarse en sus respectivas direcciones. El músculo superior oblicuo fija la zona superior/lateral del globo, mientras que el inferior oblicuo fija la zona inferior lateral moviendo el globo ocular superior y nasalmente. El músculo retractor bulbi es uno de los músculos extraoculares más largos y se encarga de retraer el globo ocular **(Carastro, 2004).**

Figura 1: Apariencia normal de la órbita en un cráneo equino vista lateralmente. Tomada de Brian C. Gilger, Equine Ophthalmology, First edition, Elsevier, (2005).

Párpados.

Los párpados son repliegues mucocutáneos situados delante del globo ocular y que se continúan con la piel de la cara. Tienen múltiples funciones: protegen el globo ocular frente agresiones externas mediante el parpadeo, secretan parte de la película precorneal, distribuyen la lágrima sobre la superficie del globo ocular e impulsan el exceso de lágrimas hacia el sistema de drenaje lagrimal. Poseen una cara externa cutánea y una cara interna cubierta por la conjuntiva palpebral. Estas dos caras se unen formando los márgenes palpebrales que están separados por un área mucocutánea. En el margen palpebral existen estructuras especializadas denominadas glándulas de Meibomius y glándulas de Zeiss, las primeras son las encargadas de secretar el componente lipídico de la película lacrimal mientras las glándulas de Zeiss son glándulas sebáceas asociadas con folículos pilosos perioculares. Los bordes libres del párpado inferior y superior confluyen formando los cantos lateral y medial. La inervación motora se realiza a través del nervio palpebral (una rama del nervio facial) que inerva el músculo orbicular de los párpados, el músculo elevador del párpado superior está inervado por el músculo oculomotor **(Lavach, 1990)**

Aparato y conducto nasolacrimal.

El aparato lacrimal está compuesto por un canalículo inferior y otro superior además de dos sáculos localizados en una depresión en el hueso lacrimal. La porción distal del conducto nasolacrimal se corresponde con el orifico nasal en el suelo vestibular a 5-7 cm de las narinas. La película lacrimal es una sustancia trilaminar responsable de limpiar la superficie ocular, lubricar, aportar nutrición a la córnea avascular y proporcionar inmunidad local a través de su secreción **(Carastro, 2004).**

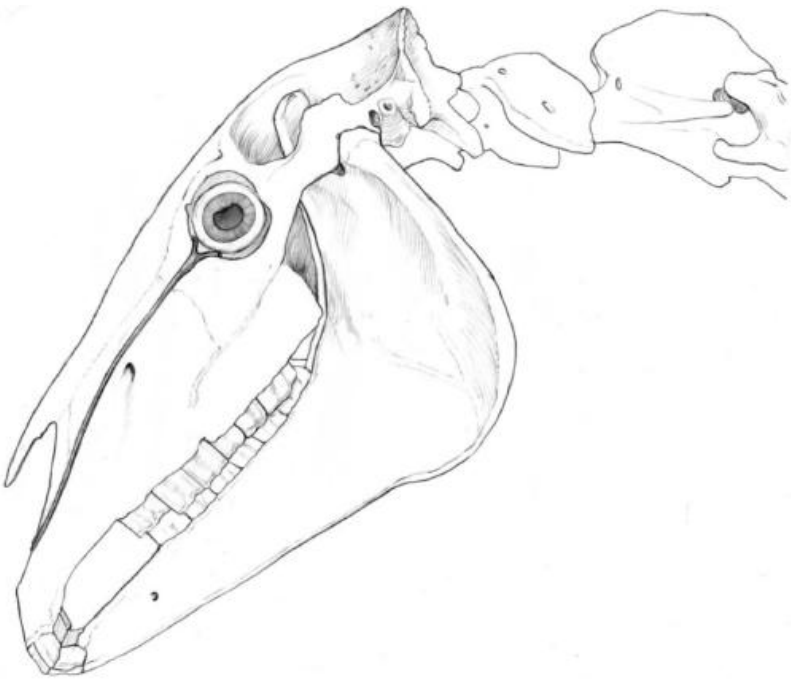

Figura 2: Anatomía del equino, conducto lagrimal, el curso del conducto lacrimal sigue una línea dibujada del canto medial del ojo hasta un punto dorsal y rostral del foramen infraorbital. Tomada de Brian C. Gilger, Equine Ophthalmology, First edition, Elsevier, (2005).

Conjuntiva/ Tercer párpado.

La conjuntiva es un pliegue simple y continuo de la superficie que forma la conjuntiva palpebral, conjuntiva bulbar y la conjuntiva de la membrana nictitante. Es una estructura resistente y altamente regenerativa. El tercer párpado o membrana nictitante, posee una capa conjuntiva que cubre el cartílago del tercer párpado. La conjuntiva del tercer párpado es un epitelio no queratinizado formado por células globosas **(Crispin, 2000).**

Figura 3: Ojo derecho de un potro en el que se observan los márgenes palpebrales superior e inferior y la pupila dilatada. Imagen tomada de Gilger, 2005.

Córnea

La córnea constituye conjuntamente con la esclera la capa o túnica fibrosa del ojo. La córnea es la diferenciación anterior transparente de la esclera y esta transparencia se consigue gracias a: una distribución paralela y uniforme de las fibras del colágeno, un reducido número de queratocitos, ausencia de vasos linfáticos y sanguíneos y la existencia de la película lagrimal precorneal que mantiene las condiciones óptimas de esta estructura. Está compuesta por 4 capas y su superficie laminar en conjunto posee 1 mm de espesor. El epitelio es la capa corneal más externa, lipofílica y compuesto por 10-15 capas de células con alta función mitótica y encargadas de regenerarlo. El estroma es la capa media responsable del 90% del espesor corneal, formado por fibras de colágeno dispuestas de forma paralela entre sí. La membrana basal o membrada de Descemet une las células epiteliales al estroma adyacente, es muy gruesa porque se sigue generando a lo largo de la vida y al ser elástica puede abombarse hacia la superficie en caso de úlceras profundas. El endotelio corresponde a la capa más interna de la córnea directamente en contacto con el humor acuoso y se encarga de realizar la función metabólica de la mitad más interna de la córnea mediante una bomba de sodio potasio **(Andrew et al, 2001; Carastro, 2004).**

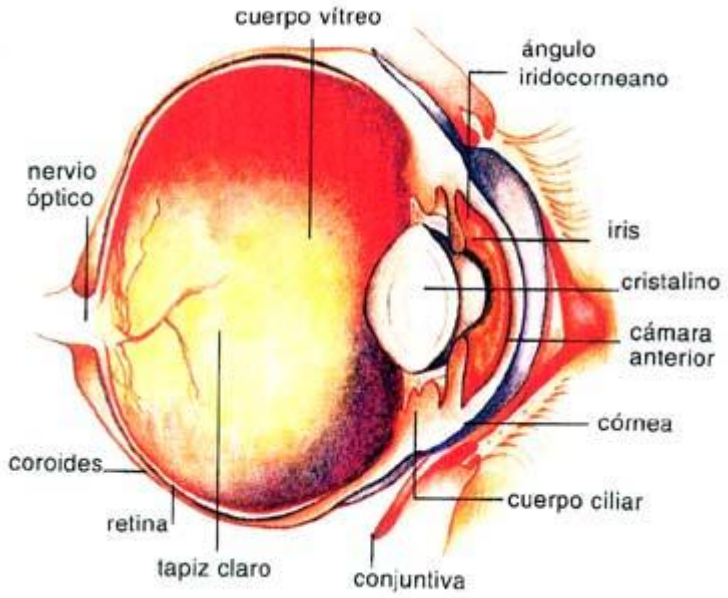

Figura 4: Dibujo estructura ocular y sus diferentes partes. Tomada de Alejandro Rivera Salgado
(http://d1319137.t240.myhsphere.cc/caballos/enfermedades_mas/02_ojos_corta_2.htm)

Tracto uveal anterior.

Está compuesto por el iris y el cuerpo ciliar. Los componentes del iris incluyen el músculo constrictor, el músculo dilatador, la vascularización, el epitelio posterior pigmentado, estroma y melanocitos en número variable **(Carastro, 2004).** El músculo constrictor está inervado por la porción parasimpática del nervio oculomotor y la porción simpática inerva el músculo dilatador, encargados de producir la midriasis (dilatación pupilar) y miosis (constricción pupilar). La vascularización la aportan arterias ciliares. Los équidos presentan una extensión quística del epitelio denominado "corpora nigra" o gránula irídica **(Gilger, 2005).** El iris de la mayoría de los caballos es de color dorado a marrón oscuro, pero el blanco, azul y la heterocromia puede verse. El cristalino es una lente biconvexa que se sitúa entre el iris y vítreo. El cuerpo ciliar es el encargado de producir del humor acuoso para la nutrición de la córnea. Las zónulas se unen al cristalino por el ecuador y se insertan entre el proceso ciliar para estabilizar al cristalino. La inervación del músculo ciliar se realiza por las fibras parasimpáticas del nervio oculomotor **(Miller et al, 2001).**

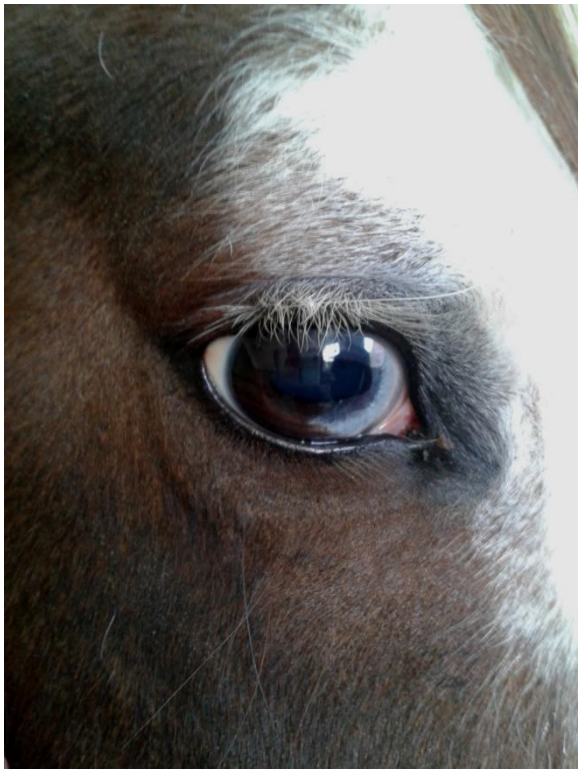

Figura 5: Ojo con heterocromia, presenta colores azul y marrón. Tomada del Hospital Clínico Veterinario de la UEx, Departamento de medicina y cirugía de grandes animales.

Vítreo.

El humor vítreo es un gel transparente que toma parte en el soporte de la retina y el cristalino, compuesto en un 99% de agua y 1% de ácido hialurónico. Es común que aparezcan condensaciones de este gel como fibras filamentosas blancas o coágulos que son cambios de la edad. El vítreo secundario corresponde a la mayor porción de este gel en el adulto secretado por las células gliales de la retina. El vítreo terciario (o zónulas) une el ecuador del cristalino y se inserta entre el proceso ciliar **(Carastro, 2004).**

Fondo de ojo.

Está constituido por la retina, el nervio óptico y la coroides. La retina está compuesta por 10 capas de espesor firmemente unidas a la ora serrata y la cabeza del nervio óptico. De la más interna a la más externa están la membrana limitante interna, la capa de fibras sensibles, las capas ganglionares, plexiforme interna, nuclear interna, capa plexiforme externa, nuclear externa, membrana limitante externa, capa de conos y bastones (fotorreceptores) y el epitelio pigmentario. En la zona de la retina del epitelio pigmentario frecuentemente hay acúmulos de melanina. La retina equina es paurangiótica, sus vasos sanguíneos solo están presentes alrededor del nervio óptico. La coroides es la extensión posterior del abrigo vascular del ojo acompañando al cuerpo ciliar y la ora serrata. Los vasos coroidales son responsables del aporte de nutrientes a la retina. La vascularización de la coroides se compone de grandes vasos exteriores y medianos interiormente. El tapetum fibroso es una capa reflectiva especializada localizada en el fundus superior, su color puede variar entre amarillo, verde y azul, su carácter reflectivo se debe a que esta parte del epitelio pigmentario de la retina no contiene melanina **(Gelatt 1971; Crispin et al, 1990; Carastro, 2004).**

La cabeza del nervio óptico posee una coloración salmón y estructura ovalada en la porción lateral-inferior del fundus no tapetal. Las fibras del nervio óptico entran al globo posteriormente a través de la lamina cribosa **(Carastro, 2004).**

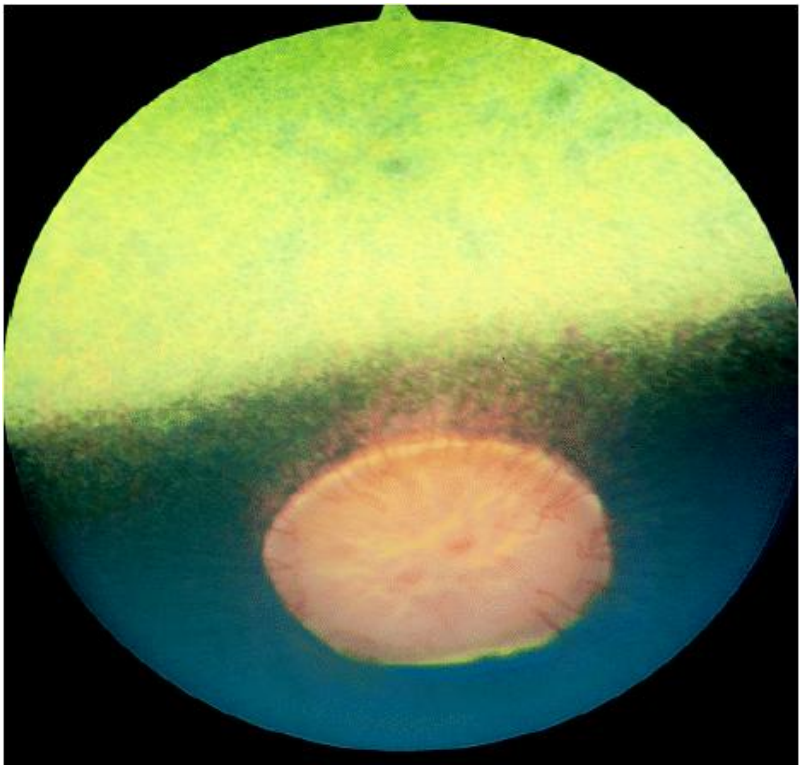

Figura 6: Imagen del fondo de ojo equino, se observan la zona tapetal en el margen superior, la zona no tapetal de color marrón, el disco óptico de morfología ovalada y los vasos retinianos muy delgados y cortos saliendo de los bordes de la papila del disco óptico. Tomada de Eva Mª Martín Suárez, El fondo de ojo normal, Facultad de Veterinaria de Córdoba.

I.4 Enfermedades oculares más frecuentes en équidos.

Existen gran variedad de estudios sobre las enfermedades oculares más frecuentes. Probablemente las dos alteraciones más frecuentes a las que nos enfrentamos son la uveítis endógena y la enfermedad corneal **(Mathews, 2014)**

Respecto a las lesiones corneales se describen como las queratopatías inflamatorias más importantes en caballo la queratomalacia o "úlcera melting", los abscesos estromales, queratitis esofinofílica (EK) y la queratopatía en banda ***(*Brooks, 2004*)***.

En contraposición a otros estudios que consideran las queratitis fúngicas como la tercera queratopatía más importante **(Gilger et al, 2016)**.

A continuación se hace una breve exposición sobre las patologías oculares más frecuentes remitidas al Hospital Clínico Veterinario de Cáceres; signos clínicos, diagnóstico y tratamiento.

I.4.1 Laceraciones: palpebral y corneal.

I.4.1.a Laceración palpebral.

Los traumas perioculares son muy comunes en los caballos por su disposición anatómica, incluso en un establo bien acondicionado y limpio existen multitud de objetos que pueden incidir en los ojos **(Lavach, 1990)**

- Apariencia clínica.

  Suelen ser de carácter agudo y fácil de detectar por el propietario. En caso de que hayan transcurrido varios días hasta su hallazgo puede presentar descarga ocular mucopurulenta. La severidad de la apariencia clínica no tiene mucha relevancia sobre el pronóstico final. Debido al excelente aporte vascular de los parpados la mayoría de las laceraciones son reparadas con un buen funcionamiento de estos **(Gilger et al, 2005).**

- Diagnóstico diferencial.

  Se deben tener en cuenta algunos casos agudos de blefaritis ulcerativa y neoplasias palpebrales. Si se tienen dudas sobre la patogénesis se puede realizar una biopsia y cultivo **(Lavach, 1990).**

- Patogénesis.

  Las laceraciones pueden ocurrir de tres modos.
  1-En primer lugar por traumatismo romo, por un objeto que presiona el párpado superior contra la rima orbital dorso-lateral.
  2-Los objetos afilados o punzantes ocupan el segundo lugar; tales como clavos o bordes que causan laceraciones limpias. Estos dos tipos de heridas suelen acompañarse de daño ocular subyacente **(Anderson and Wyman, 1979).**

  3-El tercer tipo corresponde a desgarros cuando el párpado es atrapado por algún tipo de gancho como el del agarre de los cubos. El movimiento rápido y descontrolado típico de los caballos produce el desgarro del párpado. Estas últimas heridas son más comunes en el canto lateral y se extienden al párpado superior del ojo afectado **(Lavach, 1990)**.

- Tratamiento.

  No existe tratamiento médico establecido para este tipo de patologías. Se necesita corrección quirúrgica aunque el equino puede recibir la

vacuna del tétanos o una dosis de revacunación de la antitoxina tetánica **(Gilger, 2005).**

- Tratamiento quirúrgico.

  Se realiza una reconstrucción del párpado afectado o blefaroplastia, en la que la zona afectada debe ser mínimamente desbridada y el tejido debe cerrase en dos capas **(Schoster, 1988; Rebhun, 1980).** Un incorrecto cierre de los márgenes o un fallo en el cierre de las dos capas puede producir una irritación corneal crónica. **(Rebhun, 1980).**

- Pronóstico.

  Tras la reparación del párpado la evolución en general es muy buena debido a la excelente capacidad de curación del párpado equino **(Gilger, 2005).**

I.4.1. b. Laceraciones corneales.

La laceración corneal es una patología común dentro de las heridas equinas debido al entorno en el que estos animales habitan y la prominencia de sus globos oculares. **(Lavach et al, 1984)**

- Apariencia clínica.

  Puede presentarse de diversas formas en función del objeto que cause la laceración. Se pueden apreciar colgajos de tejido tras el golpe con un objeto punzante o afilado como un trozo de alambre. Puede variar en la profundidad y la longitud **(Lavach et al, 1984).**

  Los signos clínicos comunes son enoftalmia, blefaroespasmo, epifora, hiperemia conjuntival, edema corneal, uveítis anterior asociada.

  Cuando es una laceración completa de la cornea o la esclera se suelen observar los siguientes signos: prolapso de iris, formación de fibrina superficial en la cámara anterior, y a menudo se produce daño intraocular como rotura de iris, expulsión del cristalino y desprendimiento de retina **(Chmielewski et al, 1997).**

- Diagnóstico diferencial.

  La laceración corneal ocupa uno de los principales diagnósticos diferenciales dentro de las patologías corneales, aunque la laceración es generalmente un tipo de ulceración. La fluoresceína tópica se debe aplicar como herramienta para determinar la extensión, profundidad y si existe derrame del humor acuoso. **(Gilger et al, 2005).**

- Patogénesis.

  Traumatismos punzantes o romos pueden deberse a cercas con alambres sueltos, ramas de árboles u otros materiales vegetales. Los objetos afilados producen cortes en el espesor corneal con una fuerza mínima transmitida al resto del ojo. El nivel de lesión ocular se encuentra directamente relacionado con la energía cinética del cuerpo punzante y no con el momento

  Las lesiones por traumatismos romos causan con frecuencia mayor daño que las punzantes. **(Scott et al, 2000).**

- Tratamiento médico.

  Las laceraciones corneales muy superficiales pueden ser tratadas médicamente como úlceras corneales. Se debe establecer también un tratamiento preventivo para la infección y la uveítis anterior asociada **(Gilger et al, 2005)**.

- Tratamiento quirúrgico.

  Las laceraciones corneales con una profundidad de un tercio del estroma corneal y aquellas que son extensas o irregulares en contorno deben ser tratadas con una combinación de terapia médica y quirúrgica. Debe hacerse un cierre primario de la lesión seguido de la colocación de un colgajo conjuntival en pedículo sobre la zona suturada que actúe como capa protectora. **(Gwin, 1997).**

  La terapia médica en forma tópica se debe mantener de 5 a 7 días después de la cirugía **(Lavach, 1984).**

- Pronóstico.

  En las complicaciones o secuelas se incluye la sinequia anterior, edema corneal, astigmatismo, formación de cataratas, iridiociclitis persistente, prolapso de iris e infección intraocular o sistémica **(Gilger et**

al, 2005). Con laceraciones pequeñas o más superficiales el pronóstico es mejor mientras que con las profundas el pronóstico es reservado **(Chmielewski et al, 1997).**

I.4.2 Enfermedades corneales.

Entre las patologías más prevalentes se encuentran las queratitis ulcerativas (úlceras corneales), las queratitis microbianas y fúngicas y por último los abscesos estromales **(Gilger, 2005).**

Los procesos que se describen a continuación presentan una etiología o en su defecto componente infeccioso.

I.4.2.a Queratitis Ulcerativa.

La queratitis ulcerativa o úlcera corneal engloba dentro de su denominación los cuerpos extraños corneales, laceraciones, úlceras indolentes y úlceras perforadas **(Gilger et al, 2005).**

- Apariencia clínica.

  Sus signos clínicos son muy variados y entre los más frecuentes se presentan el dolor ocular con blefaroespasmo, fotofobia, epifora y miosis, descarga ocular de carácter seroso o mucoide, edema corneal difuso o localizado, pérdida del epitelio corneal, estroma o ambos, vascularización corneal, turbidez del humor acuso, hipopion y queratomalacia **(Burton, 1992)**.

Figura 7: Úlcera teñida con fluoresceína y con vascularización arboriforme. Tomada de Hospital Clínico Veterinario de la UEx, Departamento de medicina y cirugía de grandes animales.

Estos síntomas progresarán con mayor velocidad si se ha instaurado una infección microbiana. Las úlceras pueden variar en profundidad desde abrasiones epiteliales a erosiones profundas, pudiendo avanzar a perforaciones corneales y prolapso de iris **(William et al, 2013).**

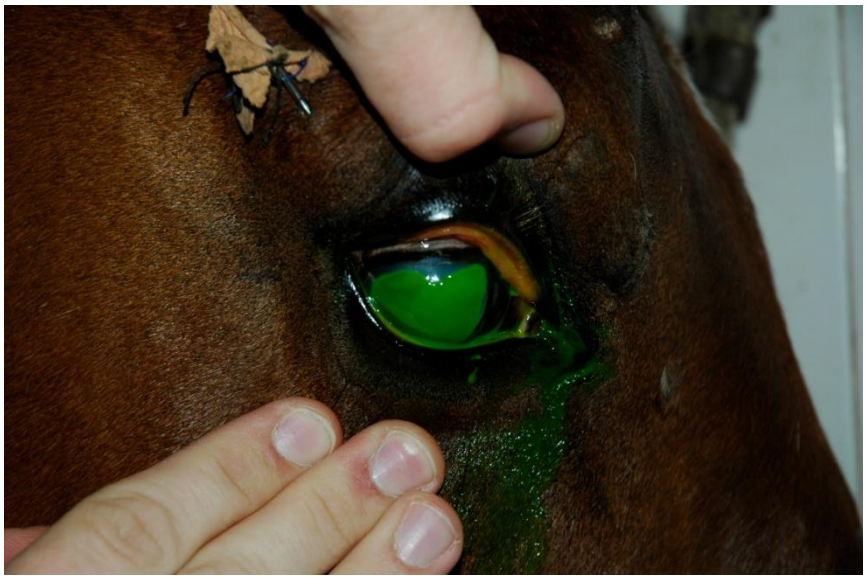

Figura 8: Úlcera corneal de amplia extensión. Tomada de Hospital Clínico Veterinario de la UEx, Departamento de medicina y cirugía de grandes animales.

- Diagnóstico diferencial.

Debemos tener en cuenta las queratitis bacterianas, fúngicas y las mixtas (fúngicas y bacterianas), úlceras melting, úlceras estériles, laceraciones corneales, abscesos estromales, uveítis no ulcerativas (NUKU), queratoconjuntivitis eosinofílica, herpesvirus equino (EHV), degeneración corneal y enfermedades intraoculares **(Masa et al, 1999).**

Un test de fluoresceína debe ser puesto en práctica de manera rutinaria. Por definición una queratitis ulcerativa tiñe la córnea de verde al utilizar este tinte, ayudando además en nuestro diagnóstico diferencial **(Jacob et al, 1995).**

El cultivo acompañado del antibiograma para la bacteria o el hongo además de un estudio citológico de raspado corneal debe ser considerado. Se recomienda también una biopsia corneal con estudio anatomopatológico si existiera la posibilidad **(Alexandrakis et al, 2000).**

- Patogénesis.

Es muy frecuente hallar la clasificación de las úlceras como “no complicadas” (pequeñas, superficiales, sin infección) o “complicadas” (infectadas, profundas y gran diámetro). Las no complicadas cicatrizan de manera limpia y rápida con la mínima formación de cicatriz **(Rebhun, 1983).**

El punto inicial en la patogénesis de las queratitis infecciosas comienza con un trauma corneal que resulta en el daño de las células epiteliales **(Gaarder et al, 1998).** La lesión en el epitelio proporciona un lugar de asentamiento para bacterias y hongos que se adhieren a las células epiteliales y al estroma expuesto. Una vez tiene lugar esta adherencia los microorganismos pueden replicarse y colonizar la superficie corneal y tejidos más profundos **(Nasisse et al, 1992).**

La presencia de los microorganismos induce la liberación en la película lacrimal de leucocitos que liberan enzimas proteolíticas, estas proteasas también pueden inducir el desarrollo de la queratomalacia o melting corneal en varios grados, que puede avanzar en algunos casos a la perforación corneal **(Nasisse et al, 1992).**

Figura 9: Perforación corneal. Tomada de Hospital Clínico Veterinario de la UEx, departamento de medicina y cirugía de grandes animales.

- Tratamiento médico.

El tratamiento inicial debe consistir en un antibiótico tópico de amplio espectro como neomicina-polymixina-bacitracina (Oftalmowell ®) o cloranfenicol en una pauta de de 2 a 6 veces diarias, en función de la extensión y profundidad de la lesión.

Estas medidas están enfocadas para la prevención de una infección corneal o en su defecto tratarla mientras no está disponible el cultivo con el antibiograma **(McGregor, 1994).**

La aplicación de atropina tópica al 1%, 2 veces al día como midriático ciclopléjico y estabilizador de la barrera del humor acuoso, se aplica para combatir la uveítis anterior inducida como reflejo al dolor ocular en los equinos. Con la administración de ésta se intenta mantener el ojo cómodo y evitar la posible ceguera que causa esta complicación **(McGregor, 1994).**

Antiinflamatorios no esteroideos (AINES) como el flunixin de meglumine (1.1 mg/kg vía IV /PO) o la fenilbutazona (2.2 a 4.4 mg/kg vía IV/ PO) se recomiendan generalmente por su efecto antiprostaglandínico **(Hardee and Moore, 1986).**

Una terapia más específica debe instaurarse tras los resultados del cultivo, el antibiograma, la citología y/o los hallazgos histopatológicos.

Se debe tener en cuenta que la aplicación de los antibióticos tópicos puede inhibir el crecimiento de las bacterias saprofitas de la superficie ocular que producen antibióticos locales y pueden facilitar el bloqueo de estos y la replicación de bacterias u hongos patológicos. Por lo que los antimicrobianos tópicos deben usarse consecuentemente. **(Hardee and Moore, 1986).**

I.4.2 b Queratitis bacterianas.

Se han descrito gran variedad de organismos Gram-positivo y Gram-negativo como agentes etiológicos en las queratitis ulcerativas bacterianas en caballos. (**Stern et al, 1982).**

Entre los gram-negativos más frecuentes se encuentran *Pseudomonas spp* y *Kleibsiella spp*, según estudios. En cuanto a los organismos gram-positivos *Staphylococcus spp* y *Streptococcus spp* son los más frecuentes **(Gelatt, 1974; Divers et al, 1982).**

Es imprescindible en este tipo de patologías realizar un raspado corneal para evaluarlo mediante citología, tinción gran y además de un cultivo junto con antibiograma para conocer el tipo de infección bacteriana presente y poder instaurar la terapia antimicrobiana adecuada **(Moore et al, 1983).**

- Apariencia clínica.

  Los signos clínicos comunes para cualquier tipo de queratitis bacteriana incluyen: blefaroespasmo, fotofobia, epifora, descarga ocular, edema, neovascularización y uveítis anterior. La queratomalacia o úlcera melting está a menudo asociada con las úlceras corneales bacterianas **(Moore et al, 1995).**

Figura 10: Úlcera melting o colagenasa. Tomada de Hospital Clínico Veterinario de la UEx, departamento de medicina y cirugía de grandes animales.

En función del tipo de microorganismos predominante en la infección, está descrito que con *Streptococcus β- hemolítico* existe una intensa epifora, blefaroespasmo, miosis, hipopion y queratomalacia. Estas úlceras son frecuentemente de gran diámetro por la velocidad de la queratomalacia **(Brooks et al, 2000).**

Las úlceras infectadas por *Pseudomonas spp* son generalmente clasificadas como severas, basado en la queratomalacia que producen, progresa rápidamente y en profundidad en la estructura corneal se asocia además con uveítis anterior **(Sweeney, 1996).**

- Diagnóstico diferencial.

Las principales patologías incluidas en este diferencial corresponden a otros tipos de queratitis infecciosas (fúngicas o mixtas), queratitis estériles, cuerpos extraños corneales, NUKU, abscesos estromales, etc.… **(Ginger et al, 2005)**

Como mencionamos antes son pruebas clave el cultivo junto al antibiograma, así como la citología de raspado corneal y su tinción de Gram **(Massa et al, 1999).**

- Patogénesis.

A pesar de la gran variedad de microorganismos susceptibles de una infección corneal, se han realizado extensos estudios con ciertos microorganismos que presentan unos mecanismos de acción peculiares. Entre ellos:

Staphylococcus aureus produce gran cantidad de toxinas extracelulares. Este puede resistir en un tejido después de su invasión ya que es resistente a la fagocitosis, produce hialuronidasa, alfa toxina y leucocidinas **(Raus et al, 1983; Callegan et al, 1994; Aarestrup et al, 1994).**

Pseudomonas aeruginosa es considerada una de los patógenos más virulentos de la córnea equina. Es una Gram negativa que se fija al epitelio corneal a través del uso de un pili. Una vez adherida penetra en las células epiteliales para después migrar transcelularmente entre el epitelio y el estroma corneal. Libera exotoxinas y endotoxinas junto con proteasas que dañan los tejidos corneales iniciando la activación de proteasas inherentes a la cornea **(Stern et al, 1985; Twining et al, 1993).**

Las especies de Streptococcus β- hemolítico producen extenso daño en el tejido corneal y la presencia de hipopion estéril como resultado de la producción de una exotoxina **(Bachman et al, 2002).**

- Tratamiento médico.

Se recomienda en primera instancia la colocación de un catéter subpalpebral para facilitar la administración de los colirios. Este puede ser construido manualmente o prefabricado (Mila Internacional ®, Florence®, Ky Jorgensen Labs ®, Loveland ®, Colo ®). Estos suelen

colocarse con el animal en estación y sedado, a través del párpado superior. Se llevan a cabo bloqueos del nervio sensitivo (frontal) y motor (auriculopalpebral).

Figura 11: Catéter subpalpebral y prueba de fluoresceína. Tomada de Hospital Clínico Veterinario de la UEx, departamento de medicina y cirugía de grandes animales.

Se aplica anestesia tópica (0,5 % proparacaína) en la córnea y el fornix conjuntival **(Schoster, 1992; Sweeney et al, 1997).**

El tratamiento antibacteriano ideal debe aplicarse en función de los hallazgos citológicos además del cultivo y el antibiograma.

En función de la naturaleza de los microorganismos se ha establecido de manera general terapia para Gram-positivo y Gram-negativo, recomendándose para los Gram-positivo antibióticos tópicos como el cloranfenicol 0,5%, neopoygram o cefazolina. Mientras que para Gram-negativo los antibióticos tópicos recomendados son ciprofloxacino 0.3% (Oftacilox ®) u Ofloxacin 0.3 % **(Miller, 1992).** Esta terapia debe ser acompañada por suero autólogo o EDTA incluso n-acetylcysteína tópicos cada 4-6 horas con aplicaciones diarias como terapia antiproteasa para evitar la queratomalacia, atropina 1% cada 4-6 horas tópica como midriático/ciclopléjico y AINES sistémicos como flunixin de meglumine 1 vez al día **(Hardee and Moore, 1986).**

El uso de atropina en la terapia debe ser monitorizado, pues existe riesgo de disminución de la motilidad gastrointestinal y dolor abdominal. Se suele aplicar en los estadios iniciales de la úlcera de 4 a 6 veces

diarias hasta que se consigue la midriasis del ojo afectado **(Miller, 1992).**

- Tratamiento quirúrgico.

Se debe recurrir a la cirugía en caso de que:

- la queratitis bacteriana no responda adecuadamente a la terapia médica.
- si ésta se extiende en profundidad más de un tercio del estroma corneal, creando un descemetocele.
- Haya presencia de queratomalacia o úlcera melting **(Wilkie, 1997).**

En este punto la queratitis es considerada como úlcera complicada.

La queractectomía es la técnica más empleada, mediante un desbridado del tejido corneal necrótico que permita retirar el tejido infectado dejando un estroma sano **(Nasisse, 1997).**

Después se debe realizar un colgajo conjuntival (pediculado, bipediculado, en puente, tarsoparpebral, de 360º entre otros) que tiene varias aplicaciones en esta cirugía; entre ellas proporciona aporte vascular, fibroblastos y anticolagenasas además de soporte estructural en esa zona debilitada del estroma **(Collins et al, 1994).** Es la técnica más recomendada en úlceras profundas y descemetoceles mientras el trasplante corneal se usa con mayor frecuencia en las perforaciones corneales **(Gelatt et al, 1994).** En los colgajos conjuntivales se recomienda realizar al final de la cirugía una tarsorrafia temporal para reducir la cantidad de tensión en las suturas por el parpadeo natural de los ojos **(Holmberg, 1981; Collins et al, 1994).**

Figura 12: Colgajo conjuntival en el Ojo derecho de un caballo. Tomada de Hospital Clínico Veterinario de la UEx, departamento de medicina y cirugía de grandes animales.

La terapia preoperatoria consiste en antibióticos de amplio espectro, como la penicilina sódica y la gentamicina. En el post operatorio se debe continuar con antibióticos tópicos junto con atropina 4-6 veces diarias y flunixin de meglumine sistémico o fenilbutazona y cubrir la zona afectada para protegerla de posibles traumas **(Gelatt, 1994).**

- Pronóstico.

Con una iridiociclitis controlada y una terapia apropiada la mayoría de las queratitis bacterianas tienen un buen pronóstico. Cuando se vuelven complicadas el tratamiento apropiado y de forma intensa junto con cirugía si fuera necesario suele obtener resultados visuales muy positivos en la mayoría de los casos **(Gilger et al, 2005).**

I.4.3. c. Queratitis fúngicas

Las queratitis fúngicas son afecciones frecuentes en los equinos y deben ser consideradas siempre como serias y potencialmente peligrosas para la visión. En la literatura veterinaria se describen en su mayoría con pobres resultados visuales después de terapia médica o quirúrgica en su defecto. Hoy día las tasas de éxito son muy variadas desde un 54-64 % hasta un 90 % en otros estudios **(Barton, 1992; Grahn et al, 1993).**

Existen gran variedad de hongos implicados en las queratitis fúngicas, aunque cada especie de hongo es capaz de producir sus propios signos clínicos. La mayoría de los casos se describen en verano, aunque pueden aparecer a lo largo de todo el año **(Jones, 1975; Coad et al, 1985).**

- Apariencia clínica.

Los signos clínicos de las queratitis fúngicas no son específicos para los organismos fúngicos en general. Con frecuencia aparece blefaroespasmo, epífora, quemosis, fotofobia, vascularización corneal, miosis, queratitis y queratomalacia **(Gaarder et al, 1998).** El edema corneal puede aparecer de manera localizada o difusa. Las úlceras fúngicas pueden variar en un rango desde abrasiones epiteliales superficiales a profundas, queratitis intersticial y formación de abscesos estromales **(Welch et al, 2000).**

A menudo presentan la apariencia de una gruesa placa en la cornea, que puede presentar una coloración variable desde blanca, gris, amarilla o marrón. Puede estar localizada superficialmente o extenderse en profundidad en la córnea. La aparición de un surco alrededor de la úlcera está asociado con un pronóstico grave **(Barton, 1992; Grahn et al, 1993).**

En ocasiones, los hongos provocan un punteado positivo a Rosa de Bengala en la cornea, correspondiente a micro erosiones epiteliales que nos indican inestabilidad en la película lacrimal, estas son manifestaciones iniciales de una queratitis fúngica que pueden ser confundidas con infecciones por Herpes virus equino (EHV) **(Brooks et al, 2000).**

Figura 13: Queratitis fúngica teñida con rosa de Bengala (imagen de la izquierda). Queratitis fúngica con una placa fúngica de coloración rojiza y blanca ocupando el centro de la córnea (imagen de la derecha).Ambas tomadas de Hospital Clínico Veterinario de la UEx, departamento de medicina y cirugía de grandes animales.

- Diagnóstico diferencial.

Se deben tener en cuenta las queratitis bacterianas, las mixtas (microbianas y fúngicas) las queratitis estériles, queratitis por herpesvirus, ERU, queratoconjuntivitis eosinofílica, entre otras dentro del cuadro de enfermedades corneales **(Kuonen et al, 2003).**

No existe ninguna apariencia clínica patognomónica para ninguna enfermedad corneal en caballos. El diagnóstico definitivo se basa en la observación citológica de las hifas, crecimiento fúngico de un cultivo corneal o la presencia de hifas en el estroma en un examen histopatológico **(Neary et al, 2003).** También se está empleando en los últimos años una prueba diagnóstica PCR para hongos que determina la presencia de ADN fúngico en la córnea, por ahora sólo está disponible para *Candida spp* **(Gaudio et al, 2002; Ferrer et al, 2002).**

El medio de cultivo recomendado es Agar dextrosa Saburaud que permite el crecimiento de mohos y levaduras mientras inhibe el crecimiento bacteriano **(Kercher et al, 2001).**

- Patogénesis.

Aparte de la micro flora normal ocular equina que normalmente varía en función del clima y de la localización geográfica, la exposición a material vegetal en el ambiente del caballo aumenta la exposición a los hongos **(Halbert et al, 1953).**

La queratitis fúngica se suele desarrollar a partir de un traumatismo corneal que resulta en un defecto corneal. La invasión del estroma corneal por el comensal fúngico ya sea por un cuerpo extraño o no, normalmente es de origen vegetal **(Rao et al, 1985).**

Las hifas del hongo se adhieren al estroma corneal tras el trauma, infiltrándose y multiplicándose. Tiene lugar una destrucción del estroma como resultado de la liberación de proteasas, enzimas del hongo y de la respuesta de leucocitos y queratocitos **(Zhu et al, 1990).** Parece que existe una tendencia de las queratomicosis superficiales a crecer en profundidad ya que su forma de desarrollarse es mediante la elongación de las hifas. También se estipula que esto pueda deberse a una manera de evadir la respuesta inmune. El crecimiento fúngico se optimiza en ambientes ricos en polisacáridos como el estroma adyacente a la membrana del descemet **(Alcamo, 1991; Lassaline et al, 2002).** La aplicación de antimicrobianos tópicos o corticoesteroides pueden cambiar el balance existente de la microflora ocular aumentando la patogenicidad de ésta **(Halbert et al, 1953).**

Se ha demostrado que las queratitis fúngicas en equinos producen metabolitos que inhiben la angiogénesis que podría impedir la replicación y supervivencia del hongo **(Welch et al, 2000).**

- Tratamiento médico.

La terapia debe ir dirigida contra la hifa fúngica, la actividad proteasa y la uveítis anterior refleja. Cada hifa tiene una pared celular compuesta por filamentos denominados hifae compuestos por quitina, glucanos y mananos. La quitina no se encuentra presente en los sistemas vertebrados **(Alexopoulos et al, 1988).**

Los antifúngicos están divididos en polienos (natamicina, nistatina y amfortericina B), imidazoles (miconazol, ketoconazol) y triazoles (fluconazol, itraconazol, voriconazol), entre los más representativos. De los triazoles sólo el Voriconazol es de aplicación tópica **(O' Day et al, 1984; Foster et al 1979; Yee et al, 1997; Kappe, 1999).** Natamicina es muy efectiva contra Aspergillus y Fusarium spp **(Brooks et al, 1998).**

El tratamiento base consiste en antibiótico tópico de amplio espectro (Cloranfenicol 0,5% 4-6 dosis diarias), antifúngico tópico de los recomendados anteriormente, atropina 1% como midriático/ciclopléjico para combatir la iridiociclitis y antiinflamatorios no esteroideos como flunixin de meglumine o fenilbutazona 1 dosis/12 horas **(Ginger et al, 2005).**

Está recomendada la colocación de un catéter subpalpebral, para facilitar la administración de los colirios tópicos **(Schoster, 1992; Sweeney et al, 1997).**

- Tratamiento quirúrgico.

La combinación del tratamiento quirúrgico junto al médico está recomendada en úlceras que alcanzan la mitad del estroma en profundidad, que no responden al tratamiento médico o empeoran a pesar de la adecuada terapia médica **(Wilkie et al, 1997).**

Las opciones quirúrgicas son las mismas anteriormente descritas para las queratitis bacterianas (colgajo pediculado, en puente, en isla, 360º entre otros) **(Wilkie et al, 1997).** Los colgajos conjuntivales generalmente previenen la ruptura corneal y aportan un soporte físico o tectónico y aporte vascular. Además ayuda a inhibir el crecimiento fúngico porque libera factores hacia al tejido avascular **(Gelatt et al ,1994; Collins et al, 1994).** A pesar de que el tratamiento quirúrgico puede dejar una cicatriz de mayor tamaño que con el tratamiento médico solo, en estos casos es totalmente necesario para garantizar la conservación del ojo y la visión **(Afonso et al, 1997).**

- Pronóstico.

  Si la queratitis fúngica se trata de una manera agresiva y la terapia quirúrgica se emplea cuando está indicado, el pronóstico es muy bueno para mantener el ojo y la visión. Aunque la mayoría de los caballos no presentan recidivas, existen casos puntuales de queratitis fúngica que recurren **(Andrew et al, 1998).**

I.4.3 Abscesos estromales.

Los abscesos estromales en la córnea son menos frecuentes que las queratitis ulcerativas, aunque su incidencia está aumentando en los últimos años **(Hendrix et al, 1995).**

- Apariencia clínica.

  Se presenta como un infiltrado corneal de coloración entre blanca y amarilla, que se puede hallar en una o todas las capas de la córnea. Algunos abscesos se caracterizan como superficiales aunque también existen otros más profundos que incluso llegan a romper en la cámara anterior **(Gaarder et al, 1998).**

  Rara vez los abscesos se licúan sino que se hacen más espesos. Las lesiones se pueden apreciar centralmente, paracentral o periescleral y su extensión puede variar. Pueden existir lesiones satélites alrededor de un absceso principal. Los signos clínicos asociados son blefaroespasmo, epífora, enoftalmos, protrusión del tercer párpado, vascularización corneal variable, edema corneal, miosis, hipopion, turbidez en el humor acuoso y disminución de la PIO **(Andrew, 1999).**

  Pueden existir defectos epiteliales que retengan la fluoresceína pero la mayoría de los abscesos estromales son fluoresceína negativos y Rosa de Bengala positivos **(Schmotzer et al, 1985; Whittaker et al 1997).**

Figura 14: Absceso estromal con posible queratitis fúngica como complicación secundaria. Tomada de Hospital Clínico Veterinario de la UEx, departamento de medicina y cirugía de grandes animales

- Diagnóstico diferencial.

Cuando el proceso es unilateral con infiltrado y puede asociarse con uveítis anterior refleja debe descartarse la queratouveitis no ulcerativa (NUKU), queratoconjuntivis eosinofílica, neoplasias (angiosarcoma, carcinoma de células escamosas, hemangioma), cuerpos extraños corneales, parásitos (Onchocerca), tejido de granulación, leucoma y queratitis ulcerativa estromal **(Wolfer et al, 1994; Schmotzer et al, 1985).**

- Patogénesis.

Se cree que es el resultado de una migración epitelial corneal a través de una herida traumática, que después sella al agente infeccioso implicado en el estroma corneal **(Hendrix et al, 1995).** El agente puede ser parte de la flora conjuntival normal o proceder de un objeto contaminado. Los abscesos estromales pueden estar causados por hongos o bacterias, o incluso ser estériles **(Rebhun, 1992; Hamilton et al, 1994; Moore et al, 1988).** Un defecto en el epitelio permite a los microbios adherirse al epitelio dañado o el estroma desnudo induciendo

una infección. El reconocimiento microbiano y su eliminación es lenta debido a la falta de vasos sanguíneos y linfáticos **(Rebhun, 1992).**

Algunos abscesos estromales parecen ser causa de un fenómeno inmunomediado en casos en los que no existe historia de trauma corneal y la lesión aparece periférica. A medida que se van desarrollando, los neutrófilos migran y se activan, que puede inducir liberación de enzimas y acelerar la degradación del estroma **(Mondino, 1988).**

La iridiociclitis recurrente es causada por la liberación de metabolitos por parte de los leucocitos, creando irritación corneal sensorial y liberación de toxinas corneales **(O'Conner, 1983).**

- Tratamiento.

Diversos autores postulan que el tratamiento médico es suficiente como terapia de los abscesos estromales mientras que otros declaran que deben instaurase ambos médico y quirúrgico para obtener el mayor éxito **(Rebhun, 1982; Rebhun, 1992; Hendrix et al 1995).**

- Tratamiento médico.

La curación de los abscesos estromales tiene lugar tras la aparición de vascularización en la zona afectada **(Rebhun, 1982).** En la mayoría de los casos se recomienda la colocación de un catéter subpalpebral **(Schoster, 1992; Sweeney et al, 1997).**

La mayoría de los antimicrobianos tópicos que se emplean son incapaces de penetrar en el epitelio de manera intacta, por lo que se recomiendan desbridados periódicos en el epitelio para incrementar el efecto del polieno antifúngico y también permitir la penetración de antimicrobianos tópicos. El agente etiológico suele ser desconocido y existe dificultad para obtener muestras en abscesos profundos por lo que la terapia suele ir empíricamente dirigida hacia ambos bacterias y hongos **(O'Day et al, 1984).**

La terapia general consiste en antibiótico de amplio espectro tópico particularmente el Cloranfenicol, porque tiene la particularidad de penetrar en el epitelio intacto. Además se debe añadir un antifúngico y un midriático/ciclopléjico acompañados de medicación sistémica, flunixin de meglumine como AINES además de antibióticos y antifúngicos sistémicos **(Robert et al, 2001).**

Los corticoides tópicos están contraindicados ya que pueden empeorar la enfermedad fúngica corneal **(O'Day, 1984).**

El tratamiento se debe continuar durante semanas o incluso meses en función de la respuesta clínica. La aparición de vascularización en la lesión, cambio de color de amarillo a blanco o gris y el descenso de la uveítis anterior refleja son todos signos positivos de que la curación está teniendo lugar **(Rebhun, 1982).**

I.4.4 Uveítis anterior.

Las complicaciones asociadas con la uveítis equina son la causa número uno de ceguera en equinos en el mundo entero. **(Gilger, 2003).**

La uveítis anterior es una complicación asociada, como entidad clínica. Se puede discernir entre uveítis anterior aguda y crónica (ERU).

- Apariencia clínica.

  Entre los más comunes aparecen el blefaroespasmo, la epífora, turbidez acuosa, cambios de coloración del iris, coágulos de fibrina en la cámara anterior y miosis **(Schwink, 1992).**

Figura 15: Uveitis en un potro, destaca la miosis de la pupila. Tomada de Hospital Clínico Veterinario de la UEx, departamento de medicina y cirugía de grandes animales

- Patogénesis.

En esta patología existe un daño en el tracto uveal anterior y un subsecuente compromiso de la barrera del humor acuoso. Se produce una liberación de mediadores de la inflamación; prostaglandinas, leucotrienos e histaminas. Las vías de los diferentes de los mediadores que actúan no están todavía claras y pueden variar entre especies **(Millichamp, 1991; Schwink, 1992).**

La suma de estos mecanismos produce espasmos del músculo del esfínter del iris y del músculo del cuerpo ciliar aumentando la permeabilidad vascular y la descomposición de la barrera del humor acuoso, esto es seguido por el traspaso de proteínas, fibrina y células en el humor acuoso de la cámara anterior **(Millichamp et al, 1991).**

La etiología de la uveítis aguda no se conoce con claridad pero hay diversidad de pruebas diagnósticas que deben llevarse a cabo, hematología, bioquímica sanguínea, test serológicos específicos para causas infecciosas como la leptospirosis y biopsias conjuntivales para la detección de parásitos como Onchocerca y/o microfilarias **(Brooks, 1999; Gilger, 2005).**

Existe un listado de causas infecciosas para la uveítis entre ellas destacan *Leptospira spp, Brucella spp, Streptococcus spp, Escherichia coli, Rhodococcus equi,* Equine herpesvirus, equine influenza virus, equine viral arteritis, entre otros muchos agentes **(Gilger, 2005; Dwyer et al, 1995).**

- Tratamiento médico.

La terapéutica inicial debe instaurarse de manera agresiva para contrarrestar lo más rápido posible la inflamación. Cuando los signos de la enfermedad empiecen a disminuir la frecuencia del tratamiento puede reducirse lentamente. El cese completo del tratamiento no se debe efectuar hasta que los signos clínicos lleven sin aparecer al menos un mes **(Curling, 2001).**

Se debe administrar de manera tópica Acetato de prednisolona 1% o dexametasona 0.1 % como potentes antiinflamatorios con buena penetración, aunque también se pueden administrar AINES como el diclofenaco 0,1% tópico o el flurbiprofen 0,03% que tienen menos poder de penetración pero no comprometen la inmunidad de la superficie ocular. En los casos de etiología desconocida se puede emplear Ciclosporina A tópica como inmunosupresor **(Gratzek et al, 1995)** y medicación sistémica como Flunixin de meglumine o Fenilbutazona. También se pueden utilizar corticoesteroides como Prednisolona y la

dexametasona con precaución para no desencadenar una laminitis **(Curling, 2001; Schwink, 1992).**

El pronóstico a largo plazo es a veces problemático puesto que la recidiva es frecuente en esta enfermedad y los cuadros inflamatorios sucesivos empeoran el daño ocular. Las secuelas de la uveítis son cicatriz corneal, formación de cataratas, glaucoma y degeneración de retina **(Gilger, 2003).**

- Tratamiento quirúrgico.

  Está recomendado en animales con uveítis recurrente equina (ERU) mediante la implantación de dispositivos subconjuntivales de lenta liberación de ciclosporina A, que pueden permanecer hasta 7 años **(Gilger et al, 2010).**

I.5. Examen oftalmológico.

La exploración ocular es realizada por el especialista, de manera bilateral, con una iluminación adecuada.

Se procede a la evaluación de la integridad de los pares craneales mediante las diferentes **pruebas de los reflejos.**

Reflejos visuales.

- La respuesta de amenaza, se realiza acercando de forma enérgica la mano al ojo de manera unilateral y con el ojo contralateral tapado. El animal debe cerrar el párpado o retirar la cabeza **(Gelatt, 1991).**
  Para descartar lesiones en la retina, córtex visual o en los nervios craneales II o VII ***(George, 1990).***

- Reflejo de deslumbramiento, una luz muy intensa dirigida hacia el ojo desencadena el cierre de los párpados. Corresponde a un reflejo subcortical, una falta de este reflejo puede indicar lesiones en la retina o el núcleo supra óptico del hipotálamo. También se puede relacionar con una inhabilitación funcional del párpado para cerrar secundario a una lesión en el par craneal II o VII, o el músculo orbicular **(Scagliotti, 1999).**

- Reflejo pupilar fotomotor: corresponde a la contracción de la pupila frente a una estimulación luminosa de la retina. Existen dos tipos el Reflejo Pupilar (RPF) directo y el consensual **(Crispin, 2000).**
  El directo se valora determinando la contracción de la pupilar del ojo sobre el que estamos haciendo la estimulación lumínica.
  El RPF consensual se valora determinando la contracción de la pupila del ojo contralateral.
  Se valora la vía aferente del III par craneal para la contracción de la pupila **(Scagliotti, 1999).**

Reflejos sensitivos.

- Reflejo palpebral: al tocar el ángulo nasal (n. oftálmico) o el temporal (n. maxilar) se produce el cierre del párpado **(Crispin, 2000).**
  Se altera cuando se producen lesiones en la rama del trigémino o en el tronco del encéfalo **(George, 1990).**
- Relejo corneal: al intentar tocar la superficie corneal debe haber una retracción del globo ocular y un cierre palpebral **(Brooks, 1999).**
  Este reflejo es a través de los nervios ciliares y ramas del nervio oftálmico.

Pruebas iniciales de exploración ocular.

Se deben llevar a cabo al principio puesto que el empleo de cualquier colirio o la estimulación-irritación del ojo pueden modificar sus resultados.

- Test de Schirmer: se usa para cuantificar la producción de lágrima. Con unas tiras de papel absorbente milimetradas o no en cuyo borde presentan una escotadura para fijarla al ángulo nasal. Se colocar durante 60 segundos y finalizado el tiempo se leen los milímetros humedecidos. Entre 23 mm/min **(Marts et al, 1977; Williams et al, 1979).**
  El déficit de lágrima da lugar a una patología denominada queratoconjuntivitis seca o enfermedad del ojo seco que desencadena un problema inflamatorio crónico en la córnea **(Brightmann et al, 1983).**

- Cultivo y citología corneo-conjuntival: Habitualmente se realizan cultivos de microorganismos, bacterias y de hongos, mediante hisopos estériles con medios de cultivo para transporte **(Gelatt, 1999).** El cultivo y el antibiograma sobre el crecimiento obtenido son determinantes en el

diagnóstico y la adecuada terapia antimicrobiana a emplear **(Da Silva et al, 1990; Massa et al, 1999).**

La citología es usada para el estudio de las células de la superficie ocular. Para la recogida de la muestra se puede emplear material específico (espátula de kimura) o con la parte trasera de la hoja de un bisturí evitando el sangrado **(Lavach et al, 1977; Gelatt, 1999).**
Se instila previamente unas gotas de anestésico y el raspado de realiza en un solo movimiento en la misma dirección.
Las células normales son células de los diferentes estratos epiteliales y células caliciformes, pueden presentarse células queratinizadas, neutrófilos, bacterias en función del agente etiológico y la respuesta inmune **(Wills et al, 1997).**

Examen de los anejos Oculares y Segmento Anterior.

Anejos oculares se le denomina a todas aquellas estructuras relacionadas directamente con el globo ocular como son los párpados (párpados y tercer párpado) y el sistema lagrimal. El segmento anterior está comprendido por las estructuras oculares que van desde la córnea hasta el cristalino incluido **(Gelatt, 1991).**

Se emplea una buena fuente de luz para la exploración, en este caso lámpara de hendidura para diagnóstico de alteraciones en la córnea, cámara anterior y cristalino **(Severin, 1995).**

Otras pruebas complementarias.

- Tinciones de colorantes vitales, utilizados para teñir tejidos vivos:

  - Fluoresceína: empleada en la superficie ocular para detectar la presencia de úlceras, es decir, zonas de continuidad del epitelio **(Da Silva et al, 1991).** Cuando existe una falta de epitelio la fluoresceína tiñe directamente en el estroma, el epitelio no deja pasar la fluoresceína.
    Para mejorar el diagnóstico se puede emplear una luz azul cobalto que potencia la fluorescencia del colorante **(Feenstra and Tseng, 1992; Kim, 2000).**

  - Rosa de Bengala: se usa para detectar la alteración de células epiteliales. En condiciones normales las células sanas no dejan pasar este colorante, cuando las células están dañadas se altera su permeabilidad y lo dejan pasar. Se emplea en el diagnóstico de

abscesos estromales y queratopatías secas **(Laroche and Campbell, 1988; Feenstra and Tseng, 1992; Kim, 2000).**

- Tonometría: técnica para medir la presión intraocular (PIO), existen diferentes tonómetros. Los más usados son el tonómetro de aplanación (necesita anestesia tópica) y el tonómetro de rebote **(Trim et al, 1985; Miller et al, 1990).**
  Es importante esta prueba en el diagnóstico diferencial del glaucoma y la uveítis **(Cohen and Reinke, 1970).**

Examen del Segmento Posterior.

Lo componen todas aquellas estructuras que se encuentran detrás del cristalino, concretamente vítreo y el fondo de ojo.

Para esta exploración se emplea un **Oftalmoscopio** puesto que el cristalino actúa como lente limitando la visualización directa del fondo de ojo. Previamente a realizar la oftalmoscopia es necesario realizar una midriasis, es decir, una dilatación pupilar, para poder ampliar el campo de visión.
Empleamos la tropicamida, un ciclopléjico de acción rápida **(Rubin, 1974; Gelatt, 1999).**

Mediante un oftalmoscopio directo observamos la imagen del fondo de ojo, realizando una exploración sistemática se evalúan la zona tapetal y no tapetal de la retina en la que se pueden valorar patologías como edemas de retina, desprendimientos, atrofias. Las otras dos estructuras a valorar son la papila del nervio óptico y los vasos sanguíneos los cuales disminuyen en grosor en las atrofias de retina **(Gelatt, 1971; Mathews, 1990).**

Otras patologías del fondo de ojo pueden ser la coroiditis, el glaucoma en el que la papila del nervio óptico se vuelve irregular y pierde coloración **(Cutler, 2002).**

II. OBJETIVOS

II. OBJETIVOS.

Acorde a la información proporcionada en las páginas anteriores, se expone que los objetivos que se pretenden conseguir en el presente estudio son:

- Determinar la prevalencia de las alteraciones oftalmológicas en équidos remitidos al Hospital Clínico Veterinario de la UEx desde el año 2008 hasta 2017.

- Comprobar si existe asociación entre la estación del año y la frecuencia de presentación de las diferentes patologías.

- Evaluar si existe influencia de las variables sexo, edad y raza sobre la prevalencia de cada grupo de patología.

- Verificar si hay correlación entre el tipo de patología y el pronóstico.

III. MATERIAL Y MÉTODOS.

III.MATERIALES Y MÉTODOS

Diseño del estudio.

I. Protocolo de estudio.

Se ha llevado a cabo un estudio de carácter retrospectivo en caballos atendiendo a los datos proporcionados por el Hospital Veterinario Clínico de la Universidad de Extremadura, en el departamento de cirugía y medicina interna de grandes animales.

Con un total de 56 casos clínicos recopilados durante un periodo de 9 años sucesivos, desde el año 2008 hasta 2017. El criterio de inclusión establecido para este estudio ha sido pertenecer a la especie equina y la presencia de alteraciones oftalmológicas junto con la correspondiente aplicación de un tratamiento ya fuera de tipo médico o quirúrgico. Como criterio de exclusión se establece la presencia de otras patologías y muerte en los días siguientes a la llegada al Hospital.

II. Recolección de datos.

Una vez remitido al hospital cada animal ha sido evaluado individualmente. Entre la información recabada: una anamnesis que incluye la historia clínica, signos clínicos presentes, causa atribuible al problema, fecha de presentación de la alteración ocular y cualquier tratamiento previo que haya sido aplicado. Tras la recogida de datos se procede al examen oftalmológico individual de cada paciente.

En la información recabada se incluye la historia clínica (edad, sexo, raza), ojo afectado, estación durante la que el caballo lo presentó; síntomas oftalmológicos, diagnóstico clínico emitido en el HCV UEx, resultados de cultivos, citologías y biopsias; tratamiento médico instaurado y el tipo de procedimiento quirúrgico en el caso de su aplicación.

El examen oftalmológico completo fue llevado a cabo en todos los caballos del estudio. Se realizó un rápido estudio neuro-oftálmico incluyendo: el reflejo de deslumbramiento, reflejo de amenaza, y reflejo pupilar fotomotor directo e indirecto. Una previa sedación fue aplicada en animales con mayor

temperamento El examen tras la sedación constaba de la tinción de fluoresceína y/o rosa de Bengala, visualización del fondo de ojo con un oftalmoscopio directo, medida de la presión intraocular con un tonómetro, ecografía ocular y recogida de muestras para citología, cultivo o biopsia.

Mediante el programa informático "File Maker" se ha obtenido el número de ficha del paciente y el diagnóstico final, y para obtener la información detallada del caso clínico se revisa el sistema de ficheros donde se almacenan físicamente el seguimiento hospitalario, instrucciones clínicas y pruebas diagnósticas de cada caso.

III. Análisis estadístico.

Para la realización del estudio estadístico se ha determinado la frecuencia de presentación de las patologías oculares, que fueron clasificadas en 3 grupos y sus respectivas tasas.

Los tres grupos centrales del estudio corresponden a: enfermedades infecciosas (I) que engloba las enfermedades corneales (queratitis ulcerativas, bacterianas y fúngicas) junto con los abscesos estromales, en segundo lugar traumatismos (T), aquí se incluyen laceraciones, traumatismos orbitales, obstrucción de conducto nasolacrimal, entre otros y, por último, el grupo de las enfermedades inmunomediadas (IM) que corresponde a las uveitis. Otra de las variables es la edad, que en los sujetos del estudio abarca un rango desde 3 meses hasta 30 años de edad, se ha agrupado en 3 subgrupos denominados; jóvenes (de 0 años a 3 años), adultos (de 4 años a 14 años) y de edad avanzada (mayores de 14 años). La raza ha sido analizada como variable entre las siguientes recopiladas; PRE (Pura Raza Español), PRá (Pura Raza Árabe), PSI (Pura Sangre Inglés), PSL (Pura Sangre Lusitano), Centro Europeo (Frisón, Holstainer, KWPN), CDE (Caballo de Deporte Español) y por último Cruzado (Há, Aá y otros). Ha sido incluido como dato temporal las estaciones del año citadas como primavera, verano, otoño e invierno. La última variable incluida corresponde a la evolución de cada caso clasificada en dos vertientes un buen pronóstico (BP) o en su defecto pérdida del ojo afectado (PO).

Tras hallar las tasas y la prevalencia de los tres grupos se ha aplicado un análisis descriptivo de los datos con ayuda de un programa estadístico comercial. El test chi-cuadrado se ha usado para determinar si existen diferencias significativas entre las prevalencias de las diferentes enfermedades

y sus formas de presentación, utilizando la frecuencia esperada y la observada. Los datos se han expresado como media y desviación. Los valores de $P<0.05$ han sido aceptados como estadísticamente significativos.

IV. RESULTADO Y DISCUSIÓN

IV. RESULTADO Y DISCUSIÓN.

En el siguiente apartado se exponen los resultados del estudio sobre alteraciones oftalmológicas en équidos (infecciosas, traumáticas e inmunomediadas), realizado en el Hospital Clínico Veterinario de la UEx, Cáceres (España)

Estudio de Población

Cincuenta y seis caballos cumplían el criterio de inclusión establecido en el estudio. La edad de los afectados abarcaba desde los 3 meses hasta los 30 años. Veintidós caballos eran hembras y los treinta y cuatro restantes eran machos. La raza más común fue la Pura Raza Española (18/56 [32%]) por debajo de los Cruzados (21/56 [37.5%]) con otras razas afectadas incluidas como los PRá (6/56 [10.7%]) PSI (2/56 [3.5%]), PSL (1/56 [1.8%]), CDE (3/56 [5.3%]) y Centro-Europeos (5/56 [9%]).

El número de caballos remitidos durante las diferentes estaciones desde el año 2008 hasta el 2017 fueron; 15 casos de 56 (26.8%) en los meses de primavera, 17 de 56 (30.3%) casos en los meses de verano, 16 casos de 56 (28,6%) en los meses de otoño y 8 casos de 56 (14.3%) en los meses de invierno. De los casos incluidos 33 de 56 (I [58.93%]) presentaban enfermedades infecciosas (queratitis ulcerativas, bacterianas, fúngicas y abscesos estromales), mientras 17 de 56 (T [30.36%]) casos presentaron enfermedades traumáticas (laceraciones corneales y palpebrales, traumas orbitales, obstrucción de conducto nasolacrimal entre otros), y 6 de 56 casos presentaban enfermedades inmunomediadas (IM [10.71%]) (Tabla 1 y 2)

Los resultados están expresados en tasas de cada enfermedad y sus diferentes variables.

	Nº de Casos	**Frecuencia (tasas)**
Enf. Infecciosas	33	58,93 %
Traumas	17	30,36 %
Enf. Inmunomediadas	6	10,71%
Total	56	100 %

Tabla 1. Número de casos recibidos al HCV de la UEx y sus frecuencias correspondientes.

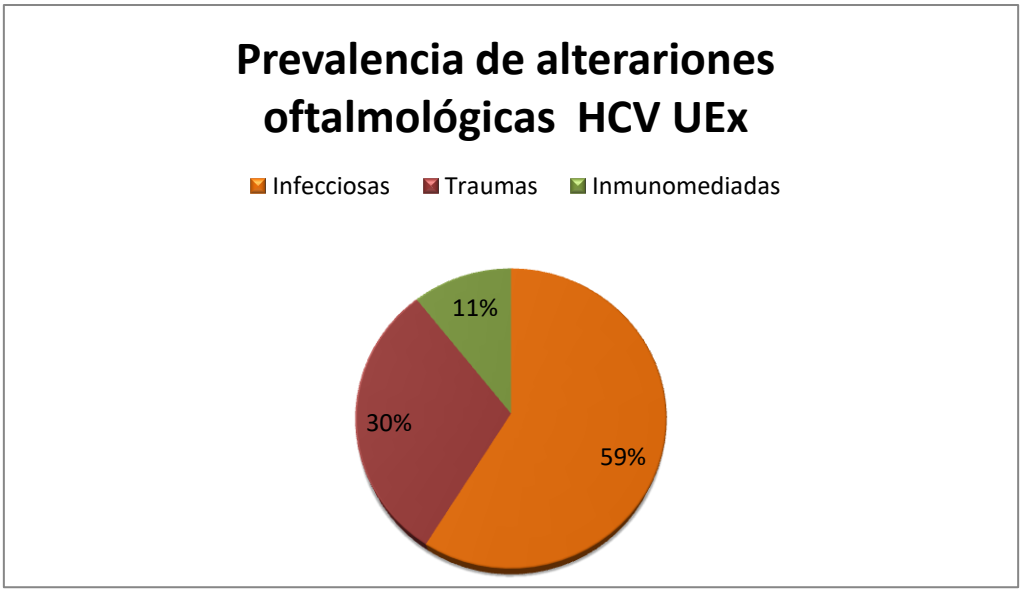

Tabla 2: Vista global de la prevalencia de las alteraciones oftalmológicas en el HCV de la UEx desde el año 2008 hasta 2017.

En un estudio de Hurn y Turner del 2006, la prevalencia de enfermedades oculares con pérdida potencial de visión fue del 5-10%, mientras un 57,4 % fueron sin pérdida potencial de la visión, en caballos de carrera Purasangre en Australia. En contraposición encontramos un trabajo realizado en caballos de tiro de Etiopía donde las enfermedades infecciosas representaron un 26 %, las traumáticas un 42 % y las enfermedades con pérdida de visión un 32% **(Scantlebury et al, 2013).** La prevalencia para la uveitis recurrente equina en Europa presenta unos valores de 8-10 % **(Spiess BM, 2010),** coincidiendo con los valores de nuestro estudio. La prevalencia de lesiones oculares en este estudio presenta diferencias matizadas con los anteriores, pudiendo estar explicado por localizaciones geográficas y climáticas diferentes o la aptitud específica de los animales afectados, que puede influir en la presentación de las diferentes enfermedades con respecto a nuestro estudio, el cual, presenta una amplia gama de aptitudes de trabajo en los casos remitidos. Se debe tener en cuenta también la limitación en zonas como Etiopia para realizar exploraciones oculares completas o los problemas con respecto al bienestar animal en los países subdesarrollados. De forma alternativa y más razonable, pueden existir y todavía por determinar componentes hereditarios, nutricionales o ambientales que contribuyen al desarrollo de estas patologías **(Hurn and Turner, 2006).**

Sí es destacable que el número de enfermedades oculares infecciosas remitidas al hospital ha incrementado en los últimos años. Las razones para estos hechos pueden ser variadas, por ejemplo el incremento del uso de antibióticos para el tratamiento de úlceras corneales superficiales por parte de los propietarios, que podría conducir a alteraciones en la microflora corneal y al desarrollo de resistencias bacterianas y fúngicas **(Hendrix et al, 1995).**

También puede estar relacionado con el hecho de que el hospital ha sufrido mejoras en el servicio de grandes animales, lo que ha causado que los veterinarios remitan más casos y en mejores condiciones.

Influencia del Sexo.

La distribución de las patologías en función del sexo se ha registrado de la siguiente manera. 18 machos de 34 (53%) presentaban enfermedades oculares infecciosas (I), 11 machos de 34 (32%) presentaban lesiones traumáticas (T), y 5 machos de 34 (15%) presentaban enfermedades oculares inmunomediadas (IM). De las hembras 15 de 22 (68%) presentaban enfermedades infecciosas (I), 6 de 22 (27%) presentaban lesiones traumáticas y por último 1 de 22 (5%) presentó enfermedad ocular inmunomediada, estos valores están representados en las tablas 3 y 4.

	MACHOS	**HEMBRAS**
Enf. Infecciosas	**18 (52,94%)**	**15 (68,18%)**
Traumas	**11 (32,35%)**	**6 (27,27%)**
Enf. Inmunomediadas	**5 (14,71%)**	**1 (4,55%)**
Total de casos	**34**	**22**

Tabla 3: Resultados de la distribución de las enfermedades infecciosas, traumáticas e inmunomediadas en función del sexo.

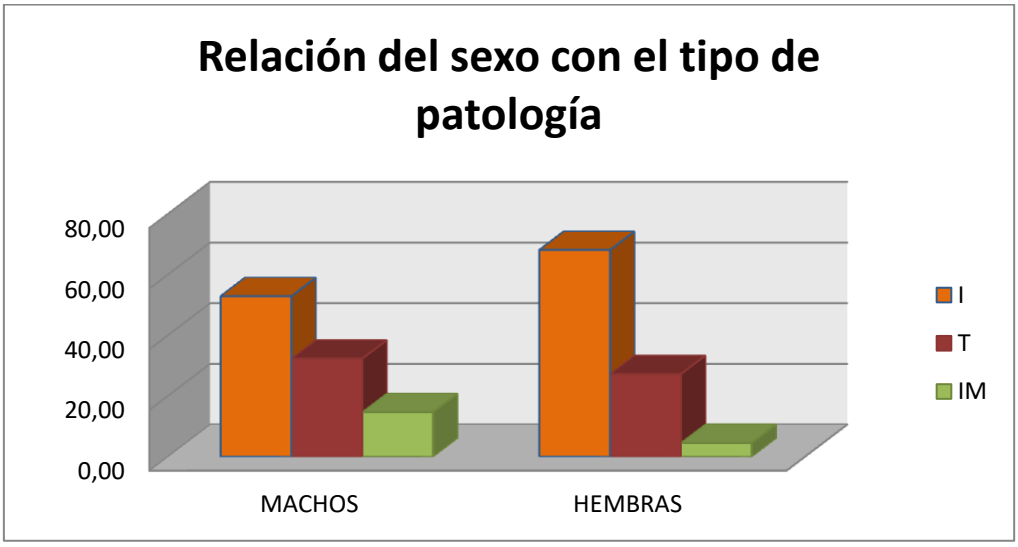

Tabla 4: Representación por columnas de las frecuencias de presentación de las diferentes enfermedades oculares en équidos remitidos al HCV de la UEx agrupadas por sexo.

Los resultados estadísticos al aplicar a estos datos la Prueba Chi-Cuadrado fueron de una **P<0,001**, que nos indica que existen diferencias estadísticamente significativas en cuanto a la distribución de las enfermedades oculares en función del sexo.

Hubo más machos (34) que hembras (22) en este estudio, presentando diferencias entre los sexos dentro de los diferentes grupos de patologías. Estos resultados coinciden con los obtenidos en otros estudios sobre enfermedades infecciosas oculares donde también hubo más machos (77) que hembras (31) aunque no existieron diferencias significativas entre los dos grupos y la presentación de la enfermedad **(Knickelbein et al, 2017).** Apenas hay estudios que correlacionen los sexos con las patologías o en su caso encuentren diferencias significativas, sin embargo en este estudio a pesar del reducido número de la muestra se presentan diferencias. El mayor número de machos puede deberse a que por su condiciones de trabajo y hallarse en boxes los propietarios suelen detectar antes la presencia de trastornos oculares por un cuidado más intenso, puesto que, las hembras en su mayoría suelen emplearse para cría más que para silla y están sueltas en cercas y prados donde se dificulta la monitorización diaria de los animales. Además los machos suelen tener más valor económico y se suelen emplear en competiciones o concursos morfológicos (especialmente los caballos PRE) y posiblemente por ello los propietarios remiten al Hospital en mayor número los machos que las hembras e inviertan más dedicación y dinero en los machos.

En los resultados del estudio los machos presentan un porcentaje mayor de enfermedades traumáticas que las hembras, esto puede estar explicado por un marcado temperamento en caso de sementales, y de edades tempranas, que trae consigo movimientos bruscos e incontrolados **(Gilger, 2003).** En el caso de las enfermedades infecciosas existe una mayor presentación en el grupo de las hembras, pudiendo estar explicado por la susceptibilidad por factores hormonales entre otros, más acusado en las hembras. Las enfermedades inmunomediadas aparecen más en los machos pero su frecuencia en el estudio es muy pequeña para encontrar valores significativos.

Relación de la estación con el tipo de patología.

El estudio recopiló los datos sobre la estación en la que tenía lugar la presentación de las patologías oculares. Las patologías infecciosas tuvieron mayor aparición durante los meses de verano con 12 casos de 33 (36%),

seguidas por los meses de Otoño y Primavera con 8 casos de 33 (24%) cada estación, y la menor prevalencia de casos tuvo lugar en Invierno con 5 casos de 33 (15,15%). Las patologías traumáticas tuvieron mayor presentación en los meses de Primavera y Verano de manera equivalente con 5 casos de 17 (29%) cada uno, seguidos de los meses de Verano con 4 casos de 17 (24%) y en los meses de Invierno 3 casos de 17 (18%). Las patologías oculares inmunomediadas tuvieron una mayor presentación en los meses de Otoño con 3 casos de 6 (50%), seguido de los meses de Primavera con 2 casos de 6 (33%) y en los meses de Verano 1 caso de 6 (17%), mientras que no hubo manifestación de esta patología de forma inicial en los meses de Invierno. Los resultados aquí expresados se encuentran esquematizados en las tabla 4 y 5.

	I	T	IM
Primavera	8 (24,25%)	5 (29,41%)	2 (33,33%)
Verano	12 (36,36%)	4 (23,53%)	1 (16,67%)
Otoño	8 (24,24%)	5 (29,41%)	3 (50%)
Invierno	5 (15,15%)	3 (17,64%)	0
Total de casos	33,00	17	6

Tabla 6: Número de casos presentados durante las estaciones del año de las patologías infecciosas (I), traumas (T) y las enfermedades inmunomediadas (IM) con sus respectivos valores de prevalencia.

Las pruebas estadísticas realizadas a estas variables mediante la prueba de Chi-Cuadrado obtuvieron los siguientes valores. Para las relaciones entre las **I-T** el valor fue de **P= 0.027** siendo ésta menor que P=0.05, estableciendo diferencias estadísticamente significativas. Para las relaciones de **I-IM** el valor fue de **P<0.001** siendo el resultado también estadísticamente significativo. Por último para las relaciones entre **T-IM** el valor fue de **P = 0.0082**, estableciendo también diferencias estadísticamente significativas entre ambos.

Existen numerosos artículos que buscan encontrar la estacionalidad en las diferentes patologías oculares como característica a tener en cuenta. En el grupo de las patologías oculares infecciosas, un estudio de caballos en Canadá sobre úlceras fúngicas y abscesos estromales fúngicos demostró predilección por el otoño **(Grahn et al, 1993).** Mientras otro estudio sobre queratitis fúngicas tuvo unos valores del 36 % en Otoño, 24 % en Primavera y Verano y 15 % en los meses de invierno **(Sherman et al, 2016),** resultados muy similares a nuestro estudio. Las ligeras diferencias se basan en que los estudios

anteriores tratan de infecciones oculares por organismos fúngicos únicamente, aun así los resultados son compatibles, ya que puede haber mayor propensión en general a las micosis en los meses Otoño por las condiciones de humedad durante ellos en España. Sumándose a estas conclusiones un estudio asemeja el clima de Córdoba (España) al de Carolina del Norte (Estados Unidos) y la elevada tasa de enfermedades oculares infecciosas, en concreto queratomicosis **(Reed Z et al 2012).** No existen patrones de presentación estacionales en otros estudios con respecto a las enfermedades traumáticas a pesar de existir diferencias dentro de nuestro estudio, el patrón de presentación es casi equitativo por estación, con valores superiores en Otoño y Primavera coincidiendo cuando los animales pueden pastar en los cercas en España, pudiendo verse más expuestos a situaciones que conduzcan a traumas en espacios abiertos. Hay estudios sobre las enfermedades inmunomediadas que establecen diferencias regionales en las presentaciones clínicas de las uveitis con mayor presencia en climas tropicales y templados, sin reflejar variaciones específicas **(Witkowski L. et al, 2016).** Sin embargo los meses cálidos y transicionales desde Abril a Noviembre fueron los de mayor incidencia de casos en un estudio en humanos sobre uveitis, que coincide con los resultados observados, donde no hay casos en la estación fría **(Paivonsalo-Hietanen et al, 1998).**

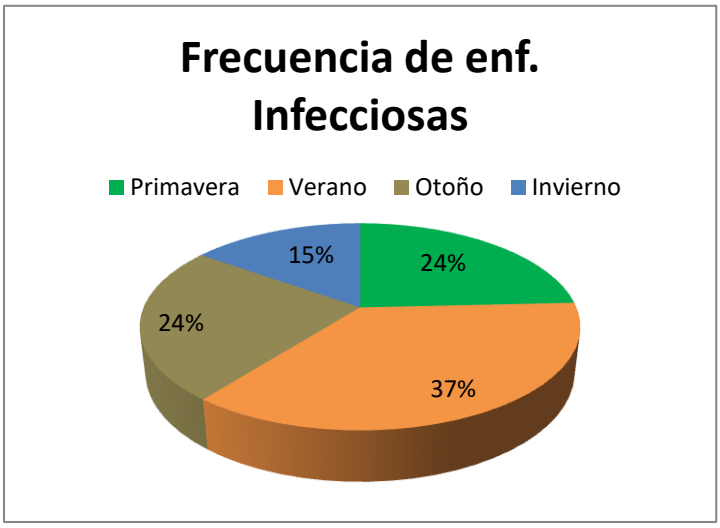

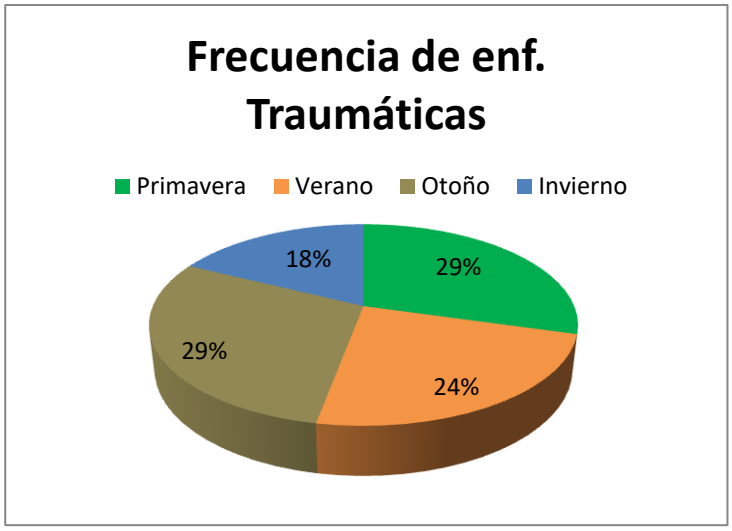

Tabla 6.1: Representación sectorial de la frecuencia de presentación de los casos por estación del año, en cada grupo de patologías, remitidos al HCV de la UEx. Valores de las patologías oculares infecciosas y traumáticas

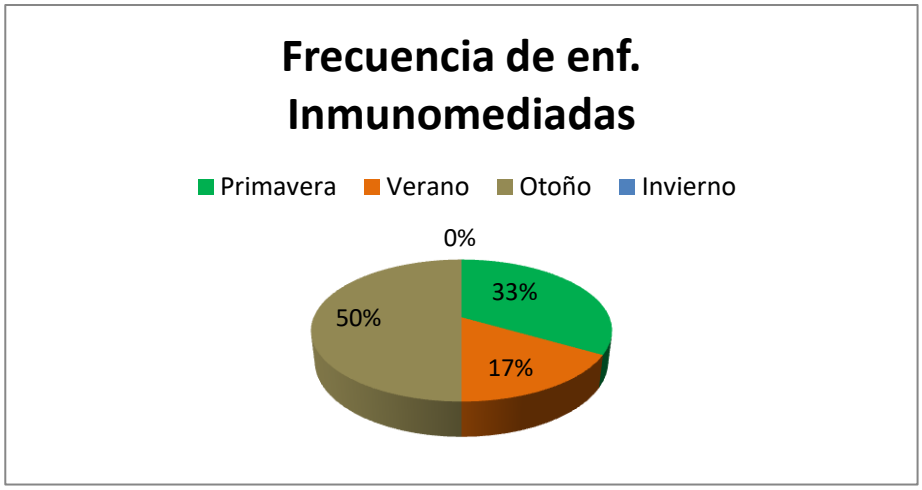

Tabla 6.2: Representación sectorial de la frecuencia de presentación de los casos por estación del año, en cada grupo de patología, remitidas al HCV de la UEx. En los valores de las patologías oculares inmunomediadas, se observa nula presentación de casos en los meses de invierno.

Relación de la edad y el tipo de patología.

Del rango de edades abarcado en el estudio (2 meses a 30 años), se obtuvieron los siguientes resultados: las enfermedades infecciosas tuvieron una mayor presentación en el grupo de los caballos adultos (4-12 años) con 18 casos de 33 (54%), el grupo de équidos jóvenes representó 12 casos de 33 (36%) mientras que en menor proporción el grupo de edad avanzada (> 14 años) tuvo 3 casos de 33 (9%). En los traumas el mayor número de casos presentados fue en los adultos con 7 casos de 17 (41%) y 5 casos de 17 (29,5%) en el caso de los jóvenes y de edad avanzada respectivamente. Las enfermedades inmunomediadas tuvieron el mismo número de presentación en el grupo joven como en el adulto 3 casos de 6 (50%) mientras que los équidos de edad avanzada no presentaron este tipo de patología. Los resultados aparecen expresados en la tabla y los gráficos 7 y 8.

	I	T	IM
Jóvenes	12 (36,36%)	5 (29,41%)	3 (50%)
Adultos	18 (54,44%)	7 (41,18%)	3 (50%)
Edad avanzada	3 (9,09%)	5 (29,41%)	0,00
Total de casos	33	17	6

Tabla 7: Número de casos presentados en cada patología ocular en función de la edad en la que se diagnostica.

La prueba estadística de Chi-Cuadrado realizada sobre la variable edad comparando las diferentes enfermedades obtuvo los siguientes resultados. Para la relación entre **I-T** el valor fue **P<0.001** que nos indica que existen diferencias estadísticamente significativas, las relaciones entre **I-IM** obtuvieron un valor de **P=0.126** que no establece diferencias significativas entre ambos parámetros, y por último los resultados entre la relación de de **T-IM** tuvieron un valor de **P=0.006** que sí es estadísticamente significativo.

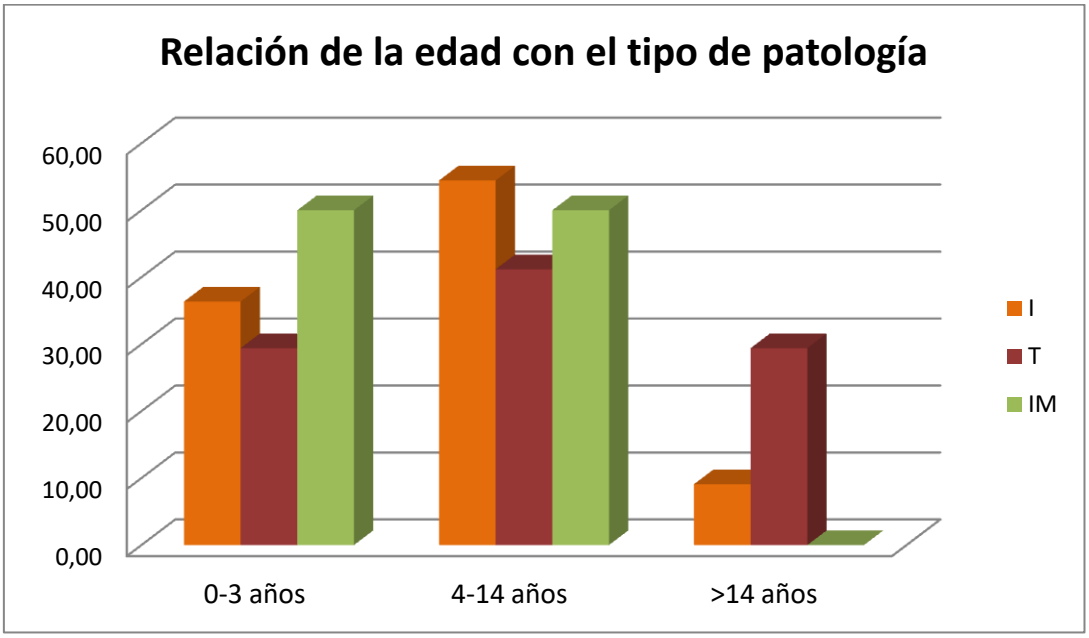

Tabla 8: Representación gráfica de la frecuencia de cada tipo de patología ocular en función del grupo de edad.

La relación de la edad con cada tipo de patología no está excesivamente documentada. En la población geriátrica la prevalencia de enfermedades infecciosas oculares es de 2,6 % **(Malanana F, 2016),** mientras la uveitis supone un 23,4 % en un estudio del Reino Unido **(Ireland J.L. et al, 2012),** los melanomas y masas tumorales (encuadradas en traumáticas) aumentan su prevalencia con la edad **(Malalana F., 2016).** En un estudio sobre lesiones oculares en Australia con un rango de edad entre los 2-9 años en caballos; los resultados fueron un 57,4% para patologías moderadas (correspondiente a infecciosas y traumáticas) y un 7,4 % para patologías graves para la visión (uveitis), **(Hurn and Turner, 2006).** Mientras que un estudio realizado en potros observó que un 32,9 % presentaban patologías oculares infecciosas, un 25,7 % uveitis y un 42,9 % traumas oculares **(Labelle A.L. et al, 2011).** Por último un estudio cita que las úlceras en caballo parecen ser una patología de pacientes de media edad, con un promedio de 14 años **(Lassaline-Utter, 2014)** mientras que otro propone como la edad de presentación de las uveitis en un rango de 2 a 30 años con una media de 11 años **(Gerding J.C. and Gilger B.C., 2015).**

Los resultados observados en otros estudios no se corresponden con los obtenidos en el nuestro y esto puede estar explicado por las limitaciones de este estudio con respecto a la pequeña muestra de casos. Además se debe resaltar que el grupo de las enfermedades inmunomediadas no tuvo diferencias estadísticamente significativas en relación con las enfermedades infecciosas, ya que el número de animales que presentó uveitis en este estudio fue muy reducido en comparación al tamaño de la muestra. También se deben tener en cuenta las diferentes localizaciones geográficas de los estudios ya que el de los animales geriátricos y el de los potros es un estudio realizado en América pudiendo variar los datos, por fluctuaciones en los diagnósticos, tratamientos o cuidado de los animales.

Relación de la raza con el tipo de patología.

Los caballos incluidos en el estudio fueron clasificados en siete razas diferentes, entre ellas las razas más comunes criadas en la Península. Los valores de cada raza en función de cada enfermedad fueron los siguientes: en las enfermedades oculares infecciosas los cruzados fueron los que presentaron un mayor número de casos con 13 de 33 (40%), los PRE tuvieron 10 casos de 33 (30%), los PRá tuvieron 4 casos de 33 (12%), mientras que los CDE y Centro-Europeos tuvieron 2 casos de 33 (6%) cada uno y la raza PSL no tuvo ningún caso. En las enfermedades traumáticas el mayor número de casos resultó en los PRE con 6 casos de 17 (35%), seguido de los cruzados con 5 de 17 casos (30%), los PRá y Centro-Europeos tuvieron 2 casos de 17 (12%) cada uno y por último los PSL y CDE 1 caso de 17 (6%) cada uno también. En las enfermedades oculares inmunomediadas se presentó un mayor número de casos en los cruzados con 3 casos de 6 (50%) y el resto de casos fueron representados por PRE con 2 de 6 casos (33%) y Centro-Europeos 1 caso de 6 (17%). El resto de razas PSL, PRá. PSI y CDE no presentaron ningún caso de esta enfermedad. Los resultados citados en este aparto se encuentran expresados en las tablas 9 y 10.

	I	T	IM
PSI	2 (6,06%)	0	0
PSL	0	1 (5,88%)	0
PRE	10 (30,3%)	6 (35,29%)	2 (33,33%)
PRá	4 (12,12%)	2 (11,76%)	0
Centro- europeo	2 (6,07%)	2 (11,76%)	1 (16,67%)
Cruzado	13 (39,39%)	5 (29,43%)	3 (50%)
CDE	2 (6,06%)	1 (5,88%)	0

Total de casos	33	17	6

Tabla 9: Número de casos por razas incluidas en el estudio en función del tipo de enfermedad ocular que presentaron: infecciosa (I), traumas (T) e inmunomediada (IM), con sus respectivos valores de frecuencia.

Los resultados de la prueba estadística Chi-Cuadrado realizada fueron los siguientes: para las relaciones entre **I-T** el valor obtenido fue de **P=0.047** indicando que existen diferencias estadísticamente significativas entre las razas y estas dos patologías, para la relación entre **I-IM** el valor fue de **P=0.123** que descarta diferencias significativas entre ambos y por último las relaciones entre **T-IM** tuvieron un valor de **P=0.158** que tampoco presentaba diferencias estadísticamente significativas entre estas dos patologías.

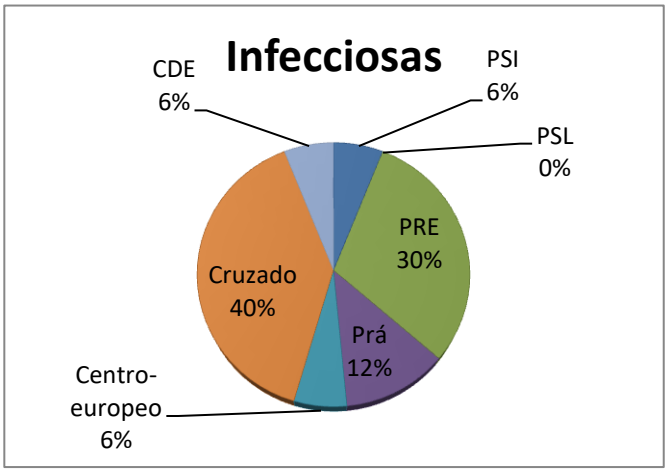

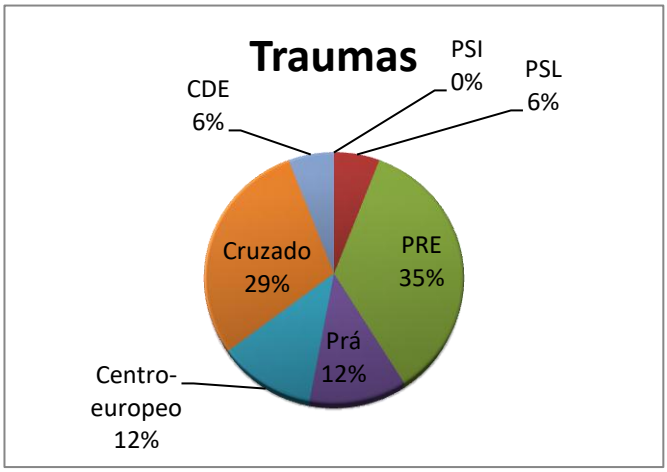

Tabla 10 (1): Representación por sectores de la distribución de las razas en cada tipo de patología ocular, remitidos al HCV de la UEx.

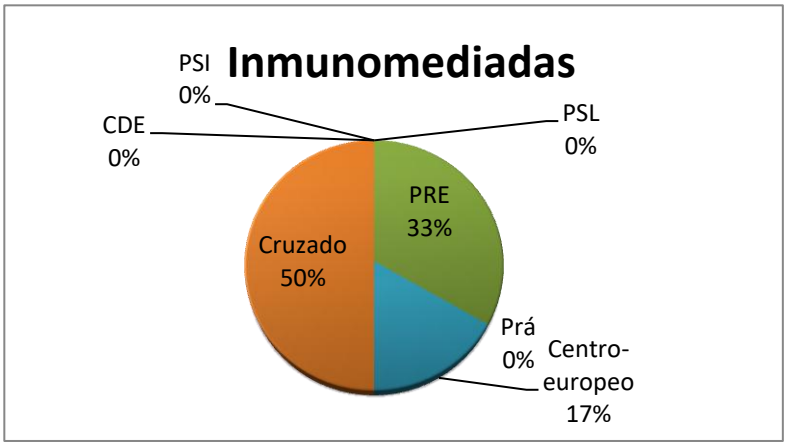

Tabla 10 (2): Representación por sectores de la distribución de las razas equinas en cada tipo de patología ocular, remitidos al HCV de la UEx.

Los estudios realizados con las razas más comunes criadas en España son escasos. La limitación principal de esta determinación fue la pequeña muestra del estudio, que no abarca de forma representativa las diferentes razas, siendo

la más remitida la Pura Raza Española y los caballos cruzados considerando los Hispanoárabes y los Angloárabes. En estudios similares sobre enfermedades infecciosas las razas incluidas fueron caballos Cuarto de milla 38%, de carrera con 11,23 %, Paint 4,9% y árabes 4,9% junto con otras razas cruzadas y poneys **(Reed Z. et al, 2013).** Está descrito la posible presencia de un componente genético en caballos Frisones donde los machos presentan muy frecuentemente un síndrome de pérdida estromal de la córnea (**Lassaline M. and Wilkie., 2015).** En un estudio sobre traumas oculares en caballos las razas más afectadas fueron 38,9% Cuarto de milla, 22,2% caballos de carreras, 11,1 % Paints, 11,1 % Fox Trotters y 5,6% Purasangres, Irish Hunter y silla estadounidense (Saddlebred) cada uno **(Gerding J.C. et al, 2014).** En cuanto a las patologías inmunomediadas existen numerosos estudios que hablan de la predisposición de ciertas razas de caballos. La raza Appalousa está ocho veces más predispuesta a desarrollar uveitis comparada con otras razas y además se ha identificado la existencia de un locus como factor de riesgo en el desarrollo de la uveitis recurrente equina en caballos de raza Holstainer, como un probable indicativo de componente genético en esta raza **(Gerding J.C. and Gilger B.C., 2015).** La causa del aumento de la incidencia de enfermedades inmunomediadas en caballos Pura Raza Español en este estudio es desconocida y podría presentar simplemente un sesgo del muestreo del hospital, ya que es una de las razas predominantes en nuestra población, junto con los PSL. En cuanto al resto de patologías oculares es necesario realizar más estudios en Hospitales tanto españoles como a nivel europeo para tener datos de referencia y poder establecer correlaciones con las diferentes razas predominantes en Europa.

Relación del pronóstico con el tipo de patología ocular.

Los datos recopilados de cada caso, se clasificaron en dos categorías: buen pronóstico (BP) y pérdida del ojo afectado (PO), los valores de cada grupo de patologías fueron los siguientes: en las enfermedades infecciosas 28 casos de 33 (85%) tuvieron una buena evolución, mientras que 5 casos de 33 (15%) perdieron el ojo afectado. De los traumas 16 casos de 17 (94%) tuvieron un buen pronóstico y 1 caso de 17 (6%) perdió el ojo afectado. Por último de las patologías inmunomediadas 4 casos de 6 (67%) tuvieron un buen pronóstico y los 2 casos restantes (33%) perdieron el ojo. Estos resultados vienen expresados de forma esquemática y representada en las tablas 11 y 12.

	I	T	IM
Buen Pronóstico	28 (84,85%)	16 (94,12%)	4 (66,67%)
Pérdida ojo	5 (15,15%)	1 (5,88%)	2 (33,33%)
Total de casos	33	17	6

Tabla 11: Resultados obtenidos de los casos del estudio en función del pronóstico y el tipo de patología ocular, en el HCV de la UEx.

Los resultados de la prueba estadística Chi- Cuadrado realizada a esta variable fueron los siguientes; para las relaciones de pronóstico entre **I-T** se obtuvo un valor de **P=0.018** indicando que existen diferencias estadísticamente significativas entre ambos, con respecto a las relaciones entre **I-IM** el resultado fue de **P=0.0028** que es estadísticamente significativo y por último las relaciones entre **T-IM** resultaron en un valor de **P<0.001** que también es estadísticamente significativo.

Tabla 12: Representación sectorial de cada grupo de enfermedad en función del pronóstico, de los casos recibidos al HCV de la UEx.

El pronóstico para los abscesos estromales, encuadrado dentro de las patologías inflamatorias, fue de 95,8% de tasa de éxito en los pacientes que conservaron la visión y un 4 % perdió la visión del ojo afectado que fue enucleado **(Hendrix et al, 1995).** En un estudio sobre queratomicosis en California se observó un 77 % de tasas de buen pronóstico y un 23 % de enucleaciones **(Reed Z. et al, 2012).** Ambos resultados de los anteriores estudios son similares a los obtenidos en nuestro estudio en el grupo de las enfermedades infecciosas, hay un alto porcentaje de tasa de éxito en este grupo de enfermedades, se deben mencionar que, no hemos tenido en cuenta si el tratamiento fue únicamente médico, quirúrgico o ambos de manera conjunta. El pronóstico en traumas orbitales se describe con un buen pronóstico para el 88.9 % de los casos, mientras que la enucleación se llevó a cabo en el 11,1% en un estudio de caballos en Carolina del Norte **(Gerding J.C. et al 2014).** En un estudio sobre la uveitis recurrente equina el 46,9% perdieron la visión, mientras el 12,9% fue eutanasiados y un 46,42 % mantuvieron la visión **(Gerding J.C. and Gilger B.C., 2015).** Otros estudios estiman que en torno a la mitad de los caballos afectados por uveitis experimentan diferentes grados de pérdida de visión como resultado de la enfermedad. **(Deeg C.A. et al 2008; Spiess B.M., 2010).** Los resultados obtenidos en estos trabajos son compatibles con los obtenidos en nuestro estudio, sugiriendo que la mayoría de los animales con traumas oculares tienen un pronóstico favorable con curaciones adecuadas y mantenimiento de la visión, en contraposición a la uveitis que es una de las causas más comunes de ceguera en caballos.

Las limitaciones de este trabajo son las inherentes a un estudio retrospectivo, además del bajo número de animales incluidos. Hay que tener en cuenta que se han excluido del trabajo aquellos caballos que desarrollaron problemas oculares durante la hospitalización y aquéllos que fueron remitidos por otras patologías no relacionadas aunque también tuvieran problemas oculares. En futuros estudios, sería interesante valorar cuantos caballos con uveítis son serológicamente positivos a Leptospira, ya que la prevalencia estacional de uveítis en nuestro hospital coincide con la época de mayor prevalencia de esta bacteria.

V. CONCLUSIONES

V. CONCLUSIONES

Ahora ya expuestos y analizados los resultados obtenidos en este estudio, se puede concluir que:

- De los problemas oculares, la patología más prevalente en el HCV de la UEx fue de carácter infeccioso por detrás de los traumatismos orbitarios y las enfermedades inmunomediadas.

- Se ha demostrado que existe una estacionalidad en las patologías oculares infecciosas, predispuestas en los meses cálidos y húmedos mayoritariamente en otoño y primavera, lo cual es un dato clave a la hora de establecer medidas de prevención para estas patologías.

- No se ha demostrado un patrón climático para las patologías traumáticas que tiene una distribución más o menos equitativa a lo largo de todo el año.

- Las patologías inmunomediadas han demostrado tener predisposición por los meses húmedos de otoño, pudiendo estar relacionado con épocas de mayor incidencia de Leptospirosis.

- Los machos han resultado más propensos a los traumas orbitales y las hembras más propensas a las patologías infecciosas.

- La tasa de éxito en las enfermedades infecciosas y traumáticas ha sido de 85% y 94% respectivamente, mientras que en las inmunomediadas supera la mitad de los casos con un 67%.

VI. BIBLIOGRAFÍA

VI. Bibliografía

1. **Aarestrup F.M., Scott N.L., Sordillo L.M., (1994).** Ability of *Staphylococcus aureus* coagulase genotypes to resist neutrophil bactericidal activity and phagocytosis, *Infectious Immunology* 62:5679-5682.
2. **Afonso E.C., Rosa R.H., Jr (1997).** Fungal keratitis. In Krachmer JH, Mannis MJ, Holland EH, editors Cornea, vol II, Cornea and external disease. Clinical *diagnosis and management*, St Louis, Mosby, pp 1253-1265.
3. **Alcamo I.E., (1991).** Fundaments of microbiology. In Torsora GS, Funke BR, Case CL, editors: *Microbiology: an introduction*, Menlo Park, Calif, Benjamin Cummings.
4. **Alexandrakis G., Haimovici R., Miller D., Alfonso E.C., (2000).** Corneal biopsy in the management of progressive microbial keratitis, *American Journal Ophthalmology 129:571-576*.
5. **Alexopoulos C.J., Mins C.W., Blackwell M., (1996).** In Alexopoulos CJ, Mim CW, Blackwell M, editors: *Introductory mycology*, ed 4, New York, John Wiley & Sons, pp 20-60.
6. **Andrew S.E., (1999).** Corneal stromal abscess in a horse, *Veterinary Ophthalmology* 2:207-211.
7. **Andrew S.E., Brooks D.E., Biros D.J., Denis H.M., Cutler T.J., Gelatt KN., (2000).** Posterior lamellar keratoplasty for treatment of deep stromal abscesses in nine horses, *Veterinary Ophthalmology* 3:99-103.
8. **Andrew S.E., Brooks D.E., Smith P.J., Gelatt K.N., Chmielewski N.T., Whittaker C.J.,(1998).** Equine ulcerative keratomycosis: visual outcome and ocular survival in 39 cases (1987-1996), *Equine Veterinary Journal* 30:109-116.
9. **Andrew S.E., Ramsey D.T., Hauptman J.G., Brooks D.E., (2001).** Density of corneal endothelial cells and corneal thickness in eyes of euthanatized horses, *American Journal Veterinary Resource 62:479-482, 2001*.
10. **Bachman J.A., Gabriel H., (2002).** A 10.year case report and current clinical review of chronic beta-hemolytic streptococcal keratoconjuntivitis, *Optometry* 73:303-310.
11. **Ball M.A., Rebhun W.C., Gaarder J.E., Patten V., (1997).** Evaluation of itraconazole-dimethyl sulfoxide ointment for treatment of keratomycosis in nine horses, *Journal American Veterinary Medical Association* 211:199-203.
12. **Barton M.H., (1992).** Equine Keratomycosis, *Compendium Continuing Education Practising (Veterinary)* 14:936-944.

13. **Beech J., Sweeney C.R., (1983**). Keratomycosis in 11 horses, *Equine Veterinary Journal Supplements* 2:39-44.
14. **Brightmann A.H., Manning J.P., Benson G.J., Musselman E.E., (1983).** Decreased tear production associated with general anesthesia in the horse, *Journal American Veterinary Medical Association* 182:243-244.
15. **Brooks D.B., (2002).** Ophthalmology for the equine practitioner, In Brooks DB, editor: *Equine ophthalmology for the equine practitioner*, Jacksonm Wyo., Teton NewMedia.
16. **Brooks D.E., (1999).** Equine ophthalmology. In Gelatt KN, editor: *Veterinary ophthalmology*, Ed 3, Philadelphia, Lippincott Williams & Wilkings, pp 1052-1116.
17. **Brooks D.E., (2004**). Inflammatory stromal keratopathies: medical management of stromal keratomalacia, stromal abscesses, eosinophilic keratitis, and band keratopaty in the horse. *Veterinary Clinic, Equine Practice*, 20(2), 345-60.
18. **Brooks D.E., Andrew S.E., Biros D.J., Denis H.M., Cutler T.J., Strubbe D.T., Gelatt K.N., (2000).** Ulcerative keratitis caused by beta-hemolytic *Streptococcus* equi in 11 horses, *Veterinary Ophthalmology* 3:121-125.
19. **Brooks D.E., Andrew S.E., Denis H., Strubbe D.T., Biros D.J., Cutler T.J., Samuelson D.A., Gelatt K.N., (2000).** Rose Bengal positive epithelial microerosions as a manifestation of equine keratomycosis, *Veterinary Ophthalmology* 3:83-86.
20. **Brooks D.E., Andrew S.E., Dillavou C.L., Ellie G., Kubilis P.S., (1998).** Antimicrobial susceptibility patterns of fungi isolated from horses with ulcerative keratomycosis, *American Journal Veterinary Research* 59:138-142.
21. **Callegan M.C., Engel L.S., Hill J.M., O'Callaghan R.J., (1994).** Corneal Virulence of *Staphylococcus aureus*: roles of alpha-toxin and protein-A in pathogenesis, *Infection and Immunity* 62:2478-2482.
22. **Chmielewski N.T., Brooks D.E., Smith P.J., Hendrix D.V., Whittaker C., Gelatt K.N., (1997).** Visual outcome and ocular survival following iris prolapsed in the horse: a review of 32 cases, *Equine Veterinary Journal* 29:31-39.
23. **Clark C.K., Brooks D.E., Lester G.D., (1996).** Corneal sensitivity and tear production in hospitalized neonatal foals. *Pro American College Veterinary Ophthalmology* 23:134-136.
24. **Coad C.T., Robinson N.M., Wilhelmus K.R., (1985).** Antifungal sensitivity testing for equine keratomycosis, *American Journal Veterinary Research* 46:676-678.
25. **Cohen C.M., Reinke D.A., (1970).** Equine tonometry, *Journal American Veterinary Medical Association* 156:1884.

26. **Collin M.B., Ethell M.T., Hodgson D.R., (1994).** Management of mycotic keratitis in a horse using a conjunctival pedicle graft, *Australian Veterinary Journal* 71:298-299.
27. **Cooley P.L., (1992).** Normal equine ocular anatomy and eye examination, *Veterinary Clinics North America Equine Practice* 8:427-449.
28. **Crispin S., Mathews A., Parker J., (1990).** The equine fundus: examination, embryology, structure, and function, *Equine Veterinary Journal* 10 (Suppl): 42-49.
29. **Crispin S.M., (2000).** Developmental anomalies and abnormalities of the equine iris, *Veterinary Ophthalmology* 3:93-98.
30. **Crispin S.M., (2000).** Tear-deficient and evaporative dry eye syndrome of the horse**,** *Veterinary Ophthalmology* 3:87-92.
31. **Cutler T.J., (2002).** Ophthalmic findings in the geriatric horse, *Veterinary Clinics North America Equine Practice* 18:545-574.
32. **Da Silva Curiel J.M., Murphy C.J., Jang S.S., Bellhorn R.W., (1990).** Nutritionally variant streptococci associated with corneal ulcers in horses, *Journal American Veterinary Medical Association* 107:624-626.
33. **Da Silva Curiel J.M., Nasisse M.P., Hook R.R.JR., Wilson H.H., Collins B.K., Mandell C.P., (1991).** Topical fluorescein dye: effects on immunofluorescent antibody test for feline herpesvirus keratoconjuntivis, *Program Veterinary Compendium Ophthalmology* 1:99-104.
34. **Deeg C.A., Hauck S.M., Amann B., Pompetzki D., Atlmann F., Raith A., Schmalz T., Stangassinger M., Ueffing M., (2008),** Equine recurrent uveitis—a spontaneous horse model of uveitis, *Ophthalmic Research* 40(3-4):151-3.
35. **Drivers T.J., George L.W., (1982).** Hypopyon and descemetocele associated with *Pseudomonas* ulcerative keratitis in a horse: a case report and review, *Equine Veterinary Science*: 2:104.
36. **Dwyer, A.E., (2012).** Ophthalmology in equine ambulatory practice. *Veterinary Clinic North Am Equine Practice*, 28(11*)*, 155-74.
37. **Feenstra R.P.G., Tseng S.C.G., (1992).** Comparison of fluorescein and rose Bengal staining, *Ophthalmology* 99:605-617.
38. **Feenstra R.P.G., Tseng S.C.G., (1992).** What is actually stained by rose Bengal? , *Archive Ophthalmology* 10:241-247.

39. **Feenstra R.P.G., Tseng S.C.G., (1992).**Comparison of fluorescein and rose Bengal staining, *Ophthalmology* 99:605-617.
40. **Ferrer C., Muñoz G., L Alió J., L Abad J., Colomm F., (2002).** Polymerase chain reaction diagnosis in fungal keratitis caused by *Alternaria alternate*, *American Journal Ophthalmology* 133:398-399.
41. **Foster C.S., Stefanyszyn M., (1979).** Intraocular penetration of miconazole in rabbits, *Archive Ophthalmol*ogy 97:1703-1706.
42. **Gaarder J.E., Rebhun W.C., Ball M.A., Patten V., Shin S., Erb H., (1998).** Clinical appearance, healing patterns, risk factors, and outcomes of horse with fungal keratitis: 53 cases (1978-1996), *Journal American Medical Association* 213:105-112.
43. **Gaudio P.A., Gopinathan U., Sangwan V., Hughes T.E., (2002).** Polymerase chain reaction based detection of fungi in infected corneas, *British Journal Ophthalmology* 86:755-760.
44. **Gelatt K.N., (1971).** Ophthalmoscopic studies in the normal and diseases ocular fundi of horses, *Journal American Animal Hospital Association* 7:158-162.
45. **Gelatt K.N., (1972).** Vital staining of the canine cornea and conjunctiva with rose Bengal, *Journal American Animal Hospital Association* 8:17-22.
46. **Gelatt K.N., (1974).** *Pseudomonas* ulcerative keratitis and abscess in a horse, *Veterinary Medicine Small Animal Clinics* 69:1309-1310.
47. **Gelatt K.N., (1991).** Ophthalmic examination and diagnostic procedures. In Gelatt, editor: *Veterinary ophthalmology*, Ed 2, Philadelphia, Lea & Febiger, pp 195-235.
48. **Gelatt K.N., (1999).** Ophthalmic examination and diagnostic procedures. In Gelatt KN, editor: *Veterinary ophthalmology*, Ed 3, Philadelphia, Lippincott Williams & Wilkins, pp 427-466.
49. **Gelatt K.N., Gelatt J.P., (1994).** *Handbook of small animal ophthalmic surgery vol 1, Extraocular procedures*, New York, Pergamon, p 165-188.
50. **George L.W., (1990).** Localization and differentiation of neurologic diseases. In Smith BP, editor: *Large animal internal medicine*, St Louis, Mosby pp 147-170.
51. **Gerding J.C., Clode A., Gilger B.C., Montgomery K.W., (2014).** Equine orbital fractures: a review of 18 cases (2006-2013*), Veterinary Ophthalmology* Suppl 1:97-106.

52. **Gerding J.C., Gilger B.C., (2016).** Prognosis and impact of equine recurrent uveitis, *Equine Veterinary Journal* 48(3):290-8.
53. **Grahn B., Wolfer J., Keller C., Wilcock B., (1993).** Equine keratomycosis: clinical and laboratory findings in 23 cases, *Veterinary Compendium Ophthalmology* 3:2-7.
54. **Gratzek A.T., Kaswan R.L., Martin C.L., Champagne E.S., White S.L., (1995).** Ophthalmic cyclosporine in equine keratitis and keratouveitis: 11 cases, *Equine Veterinary Journal* 27:327-333.
55. **Halbert S.P., Swick L., Sonn C., (1953).** Characteristics of antibiotic-producing strains of the ocular surface bacterial flora, *Journal Immunology* 70:400-413.
56. **Hamilton H.L., McLaughlin S.A., Whitley E.M., Gilger B.C., Whitley R.D., (1994).** Histological findings in corneal stromal abscesses of 11 horses correlation with cultures and cytology, *Equine Veterinary Journal* 26:448-453.
57. **Hardee M.M., Moore J.N., Hardee G.E., (1986).** Effects of flunixin meglumine, phenylbutazone and selective thromboxane sinthetase inhibitor (UK-38, 485) on thromboxane and prostacyclin production in healthy horses, *Research Veterinary Science* 40:152-156.
58. **Hemady R.K., Chu W., Foster C.S., (1992).** Intraocular penetration of ketoconazole in rabbits, *Cornea* 11:329-333.
59. **Hendrix D.V., Brooks, D.E., Smith P.J., Miller T.R., Whittaker C., Pellicane C., Chmielewski K., (1995).** Corneal stromal abscesses in the horse: a review of 24 cases. *Equine Veterinary Journal*, 27(6), 440-7.
60. **Hendrix D.V.H., Brooks D.E., Smith P.J., Gelatt K.N., Miller T.R., Whittaker C., Pellicane C., Chmielewski N., (1995).** Corneal stromal abscesses in the horse: a review of 24 cases, *Equine Veterinary Journal* 27:440-447.
61. **Holmberg D.L., (1981).** Conjunctival pedicle grafts used to repair corneal perforations in the horse, *Canadian Veterinary Journal* 22:86-89.
62. **Hurn S.D., Turner A.G., (2006).** Ophthalmic examination findings of Thoroughbred racehorses in Australia, *Veterinary Ophthalmology* 9(2):95-100.
63. **Ireland J.L., Clegg P.D., McGowan C.M., McKane S.A., Chandler K.J., Pinchbeck G.L., (2012).** Disease prevalence in geriatric horses in the United Kingdom: *veterinary clinical assessment of 200 cases, Equine Veterinary Journal* 44(1): 101-6.

64. **Jacob P., Gopinathan U., Sharma S., Rao G.N., (1995).** Calcium alginate swab versus Baird Parker blade in the diagnosis of microbial keratitis, *Cornea* 14:360-364.
65. **Jones B.R., (1975).** Principles in the management of oculomycosis. XXXI Edward Jackson Memorial Lecture, *American Journal Ophthalmology* 79:719-751.
66. **Kainer R.A., (1993).** Clinical anatomy of the equine head, *Veterinary Clinics North America Equine Practice* 9:1-23.
67. **Kappe R., (1999).** Antifungal activity of the new azole UK-109,496 (voriconazole*), Mycoses 42 (Supplement 2);* 83-86.
68. **Kercher L., Wardwell S.A., Wilhelmus K.R., Mitchell B.M., (2001).** Molecular screening of donor corneas for fungi before excision, *Investigative Ophthalmology Visual Science* 42:2578.
69. **Kim J., (2000).** The use of vital dyes in corneal disease, *Current Opinion Ophthalmology* 11:241-247.
70. **Knickelbein K.E., Scherrer N.M., Lassaline M., (2017).** Corneal sensitivity and tear production in 108 horses with ocular disease, *Veterinary Ophthalmology*.
71. **Kuonen V.J., Colitz C.M., Wilkie A.J., (2003).** A PCR-based assay for the diagnosis of equine fungal ketatitis, *Veterinary Ophthalmology* 6:364.
72. **Labelle A.L., Hamor R.E., Townsend W.M., Mitchell M.A., Zarfoss M.K., Breaux C.B., Thomasy S.M., Hall T., (2011).** Ophthalmic lesions in neonatal foals evaluated for nonophtalmic diseases at a referral hospital, *Journal American Veterinary Medical Association* 239(4):489-92.
73. **Lassaline M., Wilkie D.A., (2015).** Clinical equine ophthalmology: The current state of art, *Equine Veterinary Journal* 47(3):215-3.
74. **Lassaline M.E., Andrew S.E., Brooks D.E., (2002).** Histologic analysis of keratectomy specimens from horses undergoing corneal transplantation for stromal abscess, *Veterinary Ophthalmology* 5:286.
75. **Lassaline-Utler M., Cutler T.J., Michau, T.M., Nunnery C.M. (2014).** Treatment of nonhealing corneal ulcers in 60 horses with diamond burr debridement, *Veterinary Ophthalmology* 1, 76-81.
76. **Lavach J.D., (1987).** *Handbook of equine ophthalmology,* Fort Collins, Colo, Gilddings Studio Publishing.
77. **Lavach J.D., Severin G.A., Robert S.M., (1984).** Lacerations of the equine eye: a review of 48 cases, *Journal American Veterinary Association* 184:1243-1248.
78. **Lavach J.D., Thrall M.A., Benjamin M.M., Severin G.A., (1977).** Cytology of normal and inflamed conjunctivas in dogs

and cats, *Journal American Veterinary Medical Association* 170:722-727.

79. **Malalana F., (2016).** Ophthalmologic Disorders in Aged Horses, *Veterinary Clinics American Equine Practice* 32 (2): 249-61.

80. **Mann I., (1967).** *Developmental abnormalities of the eye,* London, JB Lippincott, p 352.

81. **Martin C.L.; Anderson B.G., (1981).** Ocular anatomy, In Gelatt KN, editor: *Veterinary ophthalmology*, Philadelphia, Lea & Febiger, pp 18-22.

82. **Marts B.S., Bryan G.M., Prieur D.J., (1977).** Schirmer tear test measurement and lysozyme concentration of equine tears, *Journal Equine Medical Surgery* 1:427-430.

83. **Massa K.L., Murphy C.J., Hartmann F.A., Miller P.E., Korsower C.S., Young K.M., (1999).** Usefulness of aerobic microbial culture and cytologic evaluation of corneal specimens in the diagnosis of infectious ulcerative keratitis in animals, *Journal American Veterinary Medical Association* 215:1671-1674.

84. **Mathews A., Crispin S., Parker J., (1990).** The equine fundus. II. Normal anatomical variants and colobomata, *Equine Veterinary Journal* 10 (Supplement):50-54.

85. **Mathews A.G., (2014).** Clinical ophthalmic challenges in the horse: a retrospective view forward, *Veterinary Ophthalmology* 1:2-5.

86. **Mayhew I.G., (1989).** *Large animal neurology: a handbook for veterinary clinicians*, Philadelphia, Lea & Febiger.

87. **McGregor M.L.K., (1994).** Anticholinergic drugs (parasympatholytics). In Mauger TF, Craig EL, editors: *Havener's ocular pharmacology,* Ed 6 St Louis, Mosby, pp 140-159.

88. **Miller P.E., Pickett J.P., Major L.J., (1990).** Evaluation of two applanation tonometers in horses, *American Journal Veterinary Research* 51:935-937.

89. **Miller T.L., Willis A.M., Wilkie D.A., Hoshaw-Woodard S., Stanley J.R., (2001).** Description of ciliary body anatomy and identification of sites for transcleral cyclophotocoagulation in the equine eye, *Veterinary Ophthalmology 4:183-190.*

90. **Miller T.R., (1992).** Principles of therapeutics, *Veterinary Clinics North America Equine Practice* 8:479-497.

91. **Mondino B.J., (1988).** Inflammatory diseases of the peripheral cornea, *Ophthalmology* 95:577-590.

92. **Moore C.P., Collins B.K., Fales W.H., (1995).** Antibacterial susceptibility patterns for microbial isolates associated with infectious keratitis in horses: 63 cases (1986-1994), Journal *American Veterinary Medical Association* 207:928-933.
93. **Moore C.P., Fales W.H., Whittington P., Bauer L., (1983).** Bacterial and fungal isolates from Equidae with ulcerative keratitis, *Journal American Veterinary Medical Association* 182:600-603.
94. **Moore C.P., Halenda R.M., Grevan V.L., Collins B.K., (1998).** Post traumatic keratouveitis in horses, *Equine Veterinary Journal* 30:366-372.
95. **Moore C.P., Heller N., Majors L.J., Whitley R.D., Burgess E.C., Weber J., (1988).** Prevalence of ocular microorganisms in hospitalized and stabled horses, *American Journal Veterinary Research* 49:773-777.
96. **Nasisse M.P., (1997).** Principles of microsurgery, *Veterinary Clinics North American Small Animal Practice* 27:987-1010.
97. **Nasisse M.P., Nelms S., (1992).** Equine ulcerative keratitis, *Veterinary Clinics North America Equine Practice* 8:537-555.
98. **Neary et al, (2003).** Diagnosis of equine fungal keratitis using polymerase chain reaction, *Veterinary Ophthalmology* 6:363.
99. **O´Conner R.G., (1983).** Basic mechanism responsible for the initiation and recurrence of uveitis, *American Journal Ophthalmology* 96:577-599.
100. **O´Day D.M. et al, (1984).** Efficacy of antifungal agents in the cornea. II. Influence of corticosteroids, *Investigative Ophthalmology Visual Science* 25:331-335.
101. **O'Day D.M., Ray W.A., Head W.S., Robinson R.D., (1984).** Influence of the corneal epithelium on the efficacy of topical antifungal agents, *Investigative Ophthalmology Visual Science* 25:855.
102. **Paivonsalo-Hietanen T., Tuominen J., Saari K.M., (1998).** Seasonal variation of endogenous uveitis in south-western Finland, *Acta Ophthalmologica Scandinavica* 76(5):599-602.
103. **Prince J.H. et al, (1960).** *Anatomy and history of the eye and orbit in domestic animals,* Springfield, III, Charles C.Thomas, pp 128-153.
104. **Rao N.A. et al, (1985).** Adherence of *Candida* to corneal surface, *Current Eye Research* 4: 851-856.
105. **Raus J., Love D.N., (1983).** Characterization of coagulase-positive Staphylococcus intermedius and *Staphylococcus*

aureus isolated from veterinary clinical specimens, *Journal Clinics Microbiology* 18:789-792.

106. **Rebhun W.C., (1982).** Corneal stromal abscesses in the horse, *Journal American Veterinary Medical Association*, 181:677-679.

107. **Rebhun W.C., (1983).** Chronic corneal epithelial erosions in horses, *Veterinary Medicine Small Animals Clinics* 78:1635-1638.

108. **Rebhun W.C., (1992).** Corneal stromal infections in horses, *Compendium Continuing Educating Practice (Veterinary)* 14:363-371.

109. **Reed Z., Thomasy S.M., Good K.L., Maggs D.J., Magdesian K.G., Pusterla N., Hollingsworth S.R., (2013).** Equine keratomycosis in California from 1987 to 2010 (47 cases), *Equine Veterinary Journal* 45(3):361-6.

110. **Riis R.C., (1981).** Equine Ophthalmology. In Gelatt KN, editor: *Veterinary ophthalmology,* Philadelphia, Lea & Febiger, pp 569-605.

111. **Robert P.Y., Adenis J.P., (2001).** Comparative review of topical ophthalmic antibacterial preparations, *Drugs* 61:175-185.

112. **Robert S.M., Severin G.A., Lavach J.D., (1986**). Antibacterial activity of dilue povidone iodine solutions used for ocular surface disinfection, *American Journal Veterinary Research* 47:1207-1210.

113. **Rubin L., (1974).** *Atlas of veterinary ophthalmoscopy*, Philadelphia, Lea & Febiger.

114. **Salmuelson D.A., Andersen T.L., Gwin R.M., (1984).** Conjunctival fungal flora in horse, cattle, dogs, and cats, *Journal Americane Medical Association* 184:1240-1242.

115. **Scagliotti R.H., (1999).** Comparative neuro-ophthalmology. In Gelatt KN, editor: *Veterinary ophthalmology*, ed 3, Philadelphia, Lippincott Williams & Wilkins, pp 1307-1400.

116. **Scantlebury C.E., Aklilu N., Knottenbelt D.C., Gebreab F., Pinchbeck G.L., (2013).** Ocular disease in working horses in Ethiopia: a cross-sectional study, *Veterinary Record* 172:99.

117. **Schaer B.D, (2007).** Ophthalmic emergencies in horses, *Veterinary Clinics North America Equine Practice* 23:49-65.

118. **Schaer, B.D., (2007).** Ophthalmic emergencies in horses. *Veterinary clinics, Equine Practice,* 23(1), 49-65.

119. **Schmotzer W.B., Riebold T., Holland J., (1985).** Corneal stromal abscess in a horse, *Modern Veterinary Practice Journal* 66:967-968.

120. **Schoster J.V., (1992).** The assembly and placement of ocular lavage system in horses, *Veterinary Medicine* 87:460-471.
121. **Scott W.R., Lloyd W.C., Benedict J.V., Meredith R., (2000).** Ocular injures due to projectile impacts, *Annual Proceedings Association Advancement Automotive Medicine* 44:205-217.
122. **Severin G.A., (1995).** *Veterinary ophthalmology notes*, Ed 3, Fort Collins, Colo, College of Veterinary Medicine and Biomedical Sciences, Colorado State University.
123. **Sherman, A.B., Clode, A.B., & Gilger, B.C. (2016).** Impact of fungal species cultured on outcome in horses with fungal keratitis. *Veterinary Ophthalmology*, *20*(2), 140-146.
124. **Sloop G.D., Moreau J.M., Conerly L.L., Dajcs J.J., O'Callaghan R.J., (1999).** Acute inflammation of the eyelid and cornea in *Staphylococcus* keratitis in the rabbit, *Invest Ophthalmology Visual Science* 40:385-391.
125. **Spiess B.M., (2010).** Equine recurrent uveitis: the European viewpoint, *Equine Veterinary Journal Supplement* 37: 50-6.
126. **Stern G.A., (1985).** Lubniewski A, Allen C: The interaction between *Pseudomonas aeruginosa* and the corneal epithelium: an electron microscopic study, *Archives Ophthalmology* 103:1221-1225.
127. **Sweeney C.R., Irby N.L., (1996).** Topical treatment of *Pseudomonas* sp-infected corneal ulcers in horses 70 cases (1977-1994*)*, *Journal American Veterinary Medical Association* 209:954-957.
128. **Sweeney C.R., Russell G.E., (1997).** Complications associated with the use of a one-hole subpalpebral lavage system in horses: 150 cases (1977-1996*)*, *Journal American Veterinary Medical Association* 211:1271-1274.
129. **Trim C.M., Colbern G.T., Martin C.L., (1985).** Effect of xylazine and ketamine on intraocular pressure in horses, *Veterinary Record* 117:442-443.
130. **Twining S.S., Kirschner S.E., Mahnke L.A., Frank D.W., (2003).** Effect of *Pseudomonas aeruginosa* elastase, alkaline protease, and exotoxin A on corneal proteinases and proteins, Investigative *Ophthalmology Visual Sci*ence 34:2699-2712.
131. ***Veterinary Medical Database* (VMDB),** W. Lafayette, Ind, Purdue University.
132. **Welch P.M., Gabal M., Betts D.M., Whelan N.C., Studer M.E., (2000).** In vitro analysis of antiangiogenic activity of fungi isolated from clinical cases of equine keratomycosis, *Veterinary Ophthalmology* 3: 145-151.

133. **Whittaker C.J.G., Smith P.J., Brooks D.E., Hendrix D.V., Chmielewski N.T., Andrew S.E., (1997).** Therapeutic penetrating keratoplasty for deep corneal stromal abscesses in eight horses, *Veterinary Compendium Ophthalmology* 7:19-28.
134. **Wilkie D.A., Whittaker C., (1997).** Surgery of the cornea, *Veterinary Clinics North America Small Animal Practice* 27:1067-1107.
135. **Williams R.D., Manning J.P., Peiffer R.L., (1979).** The Schirmer tear test in the equine normal values and de contribution of the gland nictitating membrane, *Journal Equine Medicine Surgery* 3:117-119.
136. **Wills M., Bounous D.I., Hirsh S., Kaswan R., (1997).** Conjunctival brush cytology: evaluation of a new cytological collection technique in dogs and cats with comparison to conjunctival scraping, *Veterinary Compendium Ophthalmology* 7:74-81.
137. **Witkowski L., Cywinska A., Paschalis-Trela K., Crisman M., Kita J., (2016).** Multiple etiologies of equine recurrent uveitis—A natural model for human autoimmune uveitis: A brief review, *Comparative immunology, macrobiology and infectious diseases* 44:14-20.
138. **Wolfer J., Grahn B., (1994).** Diagnostic ophthalmology, *Canadian Veterinary Journal* 35:450-451.
139. **Yee R.W., Cheng C.J., Meenakshi S., Ludden TM, Wallace J.E., Rinaldi M.G., (1999**). Ocular penetration and pharmakocinetics of topical fluconazole, *Cornea* 16:64-71.
140. **Zhu W.S., Wojdyla K., Donlon K., Thomas P.A., Eberle H.I., (1990).** Extracellular proteases of *Aspergillus flavus*: fungal keratitis, proteases, and pathogenesis, *Diagnostic Microbiology Infectious Disease* 13:491-497.