14-7-2018

Anatomía Comparada del Suborden *Odontoceti*

Martín Díaz, Noelia

UNIVERSIDAD DE EXTREMADURA-
FACULTAD DE VETERINARIA

Nos autodeclaramos "la especie más inteligente" pero envenenamos nuestra fuente de vida.

Nos autodeclaramos "seres sociables" pero no somos capaces de ver las miradas de sufrimiento de aquellos seres que nos rodean.

Agradecimientos

Me gustaría agradecer a mi familia, que siempre me ha apoyado y ayudado a perseguir mi sueño de ser veterinaria de animales silvestres, a pesar de tener que dejar todo “patas arriba” para poder conseguirlo. Y a pesar de no querer que me vaya lejos de casa, aquí siguen, apoyándome y ayudándome a organizar todo para irme mucho más que lejos y conseguir mi sueño.

Por supuesto, quiero agradecer a mis amigos, que ha tirado polvos de magia en estos 5 años, desvaneciendo las dificultades, y haciendo aparecer los mejores momentos. Porque me han ayudado, sujetado y levantado. Especialmente Carmen Gema Linares, que ha conseguido que disfrutara cada segundo de esta aventura, incluso en las épocas más difíciles, y a pesar de separarnos el océano Atlántico.

Pero por supuesto, este trabajo no tendría forma alguna sin mi tutora Ana Isabel Mayoral Calzada. Que desde que le propuse la idea de esta revisión bibliográfica, me ha estado ayudando y contestando mis infinitas preguntas. Me ha entregado toda su disponibilidad, paciencia y ayuda, con la dificultad añadida de tener que ser todo por correo electrónico, debido a la imposibilidad de encontrarnos físicamente.

Y por último, no puedo dejar de mencionar a Nuria Vicenta Alemañ Posadas, profesora de la facultad de Veterinaria de Lugo, que gracias a sus clases de anatomía de cetáceos, inspiró mi trabajo, y, aun dos años después, me ofreció material para la realización de este proyecto.

Índice

Resumen 7
Palabras clave 7
Summary 8
Key words 8
Introducción 9
1.- Generalidades y evolución 10
1.1- Adaptaciones al medio acuático 11
1.2- Odontocetos 14
2.- Piel 18
3.- Aparato locomotor 22
3.1- Aparato locomotor pasivo 22
3.2- Aparato locomotor activo 33
4.- Aparato digestivo y glándulas anejas 38
4.1- La cavidad bucal 38
4.2- La faringe y el esófago 41
4.3- El estómago 42
4.4- El intestino 45
4.5- El hígado 45
4.6- El páncreas 47
5.- Aparato respiratorio 47
5.1- El espiráculo y las vías aéreas altas 48
5.2- La laringe 51
5.3- La tráquea y los bronquios 52
5.4- Los pulmones 53
6.- Aparato urinario 54
6.1- Los riñones 54
6.2- Los uréteres y la vejiga urinaria 55
7.- Aparato reproductor 55
7.1- Aparato reproductor femenino 56
7.2- Aparato reproductor masculino 58
8.- Ecolocalización 59
Conclusiones 61
Bibliografía 62

Resumen

La vida acuática ha dirigido la evolución de los odontocetos generando animales con grandes diferencias con respecto a los animales terrestres o aéreos. De esta forma, han adquirido una un gran tamaño corporal y sistemas sofisticados de vasos sanguíneos para poder mantener la temperatura corporal; han desarrollado aletas, una forma ahusada y musculatura especializada en la locomoción en el medio acuático; sus sentidos se han adaptado al medio acuático, a veces comprometiendo estructuras óseas, y han desarrollado el sistema de ecolocalización; han modificado el aparato locomotor pasivo para conseguir la estabilización necesaria en el agua; el aparato respiratorio se ha adaptado a los grandes tiempo de sumersión y a las altas presiones a que es sometido; el aparato urinario ha sufrido modificaciones para poder mantener concentraciones electrolíticas viables; el aparato digestivo se ha especializado para poder adquirir alimentos dentro del agua; y finalmente, el aparato reproductor, tanto masculino, como femenino, también ha sufrido alteraciones, que mantienen la forma ahusada del cuerpo de los odontocetos, y que evita la entrada de agua útero.

Palabras clave:

Odontoceto – cetáceo – telescopaje - pan bone – grasa de ballena – pico de pato – espiráculos – sacos aéreos – labios fónicos – ecolocalización – melón.

Summary

Aquatic life has directed the evolution of odontocetes, generating animals with great differences with respect to terrestrial or aerial animals. In this way, they have acquired a large body size and sophisticated blood vessel systems to maintain the body temperature; have developed fins, a tapered shape and musculature specialized in locomotion in the aquatic environment. Their senses have adapted to the aquatic environment, sometimes compromising bony structures, and have developed the echolocation system. The passive locomotor apparatus has been modified to achieve the necessary stabilization in water. The respiratory system has adapted to the long time of submersion and the high pressures they suffer. The urinary system has undergone modifications in order to maintain viable electrolyte concentrations. The digestive system has specialized to acquire food in water; and finally, the reproductive system, both male and female, has also undergone alterations, which maintain the tapered shape of the body of the odontocetes, and which prevent the entry of water into the uterus.

Key words

Odontocete – cetacean – telescoping – pan bone – blubber – beak-blowhole – nasal sacs – phonic lips – echolocation – melón.

Introducción

La anatomía de los cetáceos es un tema muy amplio y diverso, ya que el orden *Cetácea* engloba dos subórdenes, *Mysticeti* o cetáceos con barbas, y *Odontoceti* o cetáceos con dientes.

Como ambos subórdenes poseen una evolución conjunta, tanto misticetos como odontocetos, tienen muchas similitudes anatómicas derivadas de su vida acuática. Sin embargo, también poseen grandes diferencias que, evidentemente, han servido para diferenciarlos en dos subórdenes distintos. Así, algunas de las grandes diferencias son la presencia de dientes en odontocetos y barbas en misticetos (y por tanto diferencias en su alimentación), un espiráculo en los odontocetos o dos en misticetos, la presencia del melón u órgano de ecolocalización en odontocetos y otras muchas más diferencias.

Por ello enfocaré mi trabajo a uno de los dos subórdenes. He preferido realizar la revisión bibliográfica en odontocetos porque la mayoría de especies que incluye son más pequeñas que las especies que abarcan los misticetos. Debido a esto, serán los odontocetos los que con mayor frecuencia se encuentran en zoológicos. Además, en cuanto a los vareamientos, si el animal varado es muy grande no se puede salvar su vida, ya que es imposible conseguir devolverlo al mar, ni mantenerlo con vida debido a la práctica imposibilidad de realizar cualquier tratamiento quirúrgico o médico en animales de tan gran tamaño. Así, es más probable que los casos que requieran actuaciones veterinarias, sean de odontocetos.

Por otro lado, en pocas facultades de veterinaria se imparte la enseñanza de cetáceos. Como es de suponer, es imposible impartir la anatomía de todas las especies, y es comprensible que en el grado de veterinaria se muestren las especies que más abundan en las áreas que colindan las facultades, ya que son las que mayor número de actuaciones veterinarias van a necesitar.

No obstante, y aunque en menor media, también existen casos en que se requiere la actuación veterinaria hacia estos animales, tanto en zoológicos, como en vida libre. Los veterinarios también debemos velar por el medio ambiente y las especies que en él habitan.

Por esto, he considerado importante realizar una revisión bibliográfica sobre estos animales a fin de aprender su anatomía, que es la base para entender las necesidades de los odontocetos, así como su manejo y la resolución de vareamientos o patologías. Además es la base para seguir estudiándolos.

Dado que las mayores diferencias que hay entre odontocetos y las especies que son de estudio en el grado de veterinaria (perros, gatos, caballos y animales de abasto) son debidas a su hábitat acuático, este trabajo consistirá en el estudio de la anatomía comparada de odontocetos, centrándonos en dichas adaptaciones.

1.- Generalidades y evolución

Según Cozzi et al. (2016 y 2017), los cetáceos junto con los manatíes son los únicos mamíferos completamente adaptados a la vida acuática. Para ello, han tenido lugar numerosas adaptaciones, de forma tal, que son animales con alto nivel de evolución (Laitman, 2007; Reidenberg, 2007), así afirman también otros autores (Berta et al, 2015).

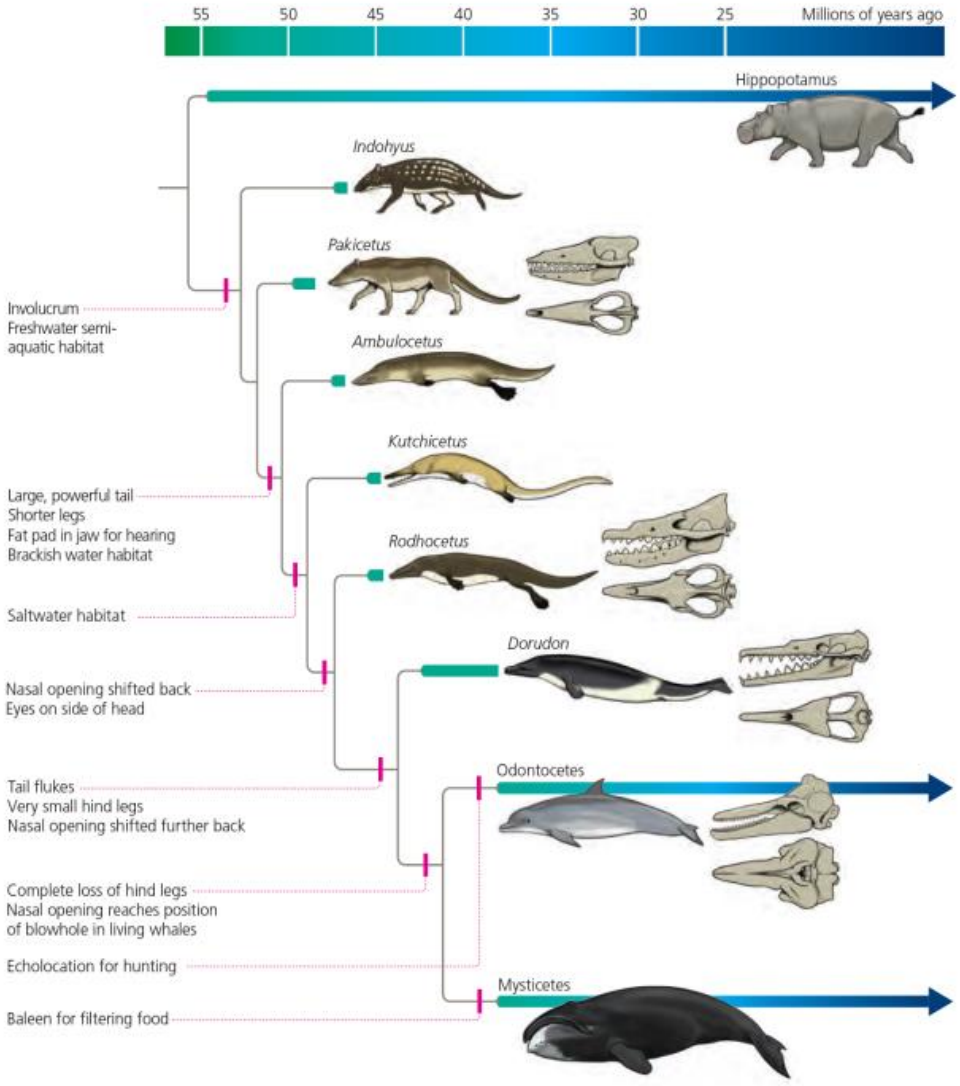

Figura 1.1 Evolución de los cetáceos. Fuente: www.drneurosaurus.com, 30/05/2018, Dr. Eugenia Gold.

Han evolucionado, continúan Cozzi et al., (2016) a partir de ungulados terrestres que vivieron hace 60 millones de años (Figura 1.1). Así, estudios moleculares revelan su estrecho parentesco con los hipopótamos. De hecho,

actualmente los órdenes *Cetacea* y *Artiodactyla*, se denominan conjuntamente como *Cetartiodactyla* (Price et al., 2005). Esqueletos fósiles encontrados han revelado varias similitudes con los esqueletos de ungulados. Además los miembros anteriores y el pene de tipo fibroelástico con flexura sigmoidea proximal son muy parecidos. Asimismo, el estómago policavitario, la piel desprovista de pelo y la estructura de la entrada de la laringe, reafirman el parentesco con los hipopótamos (Frey et al., 2015).

Los odontocetos, según Hooker (2009), aparecen en el Oligoceno, hace 25 millones de años. Surgen a partir de los archeocetos, que aparecen en el Eoceno, hace 50 millones de años, a partir de la familia *Mesonychidae*, que son un grupo de ungulados del Paleoceno. Así los archeocetos fueron los primeros animales completamente adaptados a la vida acuática, ya que su sistema de sangre caliente les permite habitar cualquier parte del océano, sin importar la temperatura a la que se encuentren. Además la respiración a través de los pulmones es más efectiva que mediante las branquias, ya que el aire posee una mayor concentración de oxígeno que el agua. También fueron fundamentales el corazón dividido en cuatro cámaras separadas, los glóbulos rojos anucleados, la placenta y protección de los embriones, así como los cuidados paternales y comportamiento social y, por supuesto, la ecolocalización (Cozzi et al., 2016 y 2017)

1.1- Adaptaciones al medio acuático

En este apartado trataré las adaptaciones de los cetáceos en general, ya que estas características las adquirieron los antepasados comunes a los dos grupos de cetáceos.

Carrillo y Paredes (gobiernodecanarias.org, 09/11/2017) reúnen las principales adaptaciones que los cetáceos primitivos tuvieron que adquirir para poder vivir en el medio acuático:

- **Forma del cuerpo:** El cuerpo de estos animales es completamente hidrodinámico para poder desplazarse en un medio 800 veces más denso que el aire, como es el medio acuático. Así, la cabeza tiene forma de huso, la boca se alarga, en forma de pico; los hombros y el cuello son imperceptibles. Los miembros anteriores se han transformado en aletas, los posteriores, se han reducido a unos pequeños huesos vestigiales y la columna vertebral se ha alargado. Los orificios nasales se han desplazado hacia el dorso. Carecen de pabellón auditivo externo. El pene queda oculto por pliegues musculares y las mamas, en las hembras, se alojan en unas hendiduras, a ambos lados de la zona genital.

- **Pérdida de temperatura:** En el agua, los animales de sangre caliente sufren una constante pérdida de temperatura, por ello, suelen tener un tamaño tan grande (así disminuye la relación superficie/volumen). Por este mismo motivo, posen una gruesa capa de grasa bajo la piel. Además, las aletas

pectorales (desprovistas de grasa) poseen un sistema de intercambio a contracorriente arterio-venoso donde la arteria (Figura 1.2), con sangre caliente, está rodeada de un plexo venoso, con sangre más fría. Así, la sangre se enfría según va llegando a las aletas, pero se calienta según se aleja de ellas. Esto también nos va a permitir refrigerar su cuerpo en caso de varamiento, ya que el principal problema, es que en el medio aéreo, al no haber tanta pérdida de temperatura, se sobrecalientan y mueren.

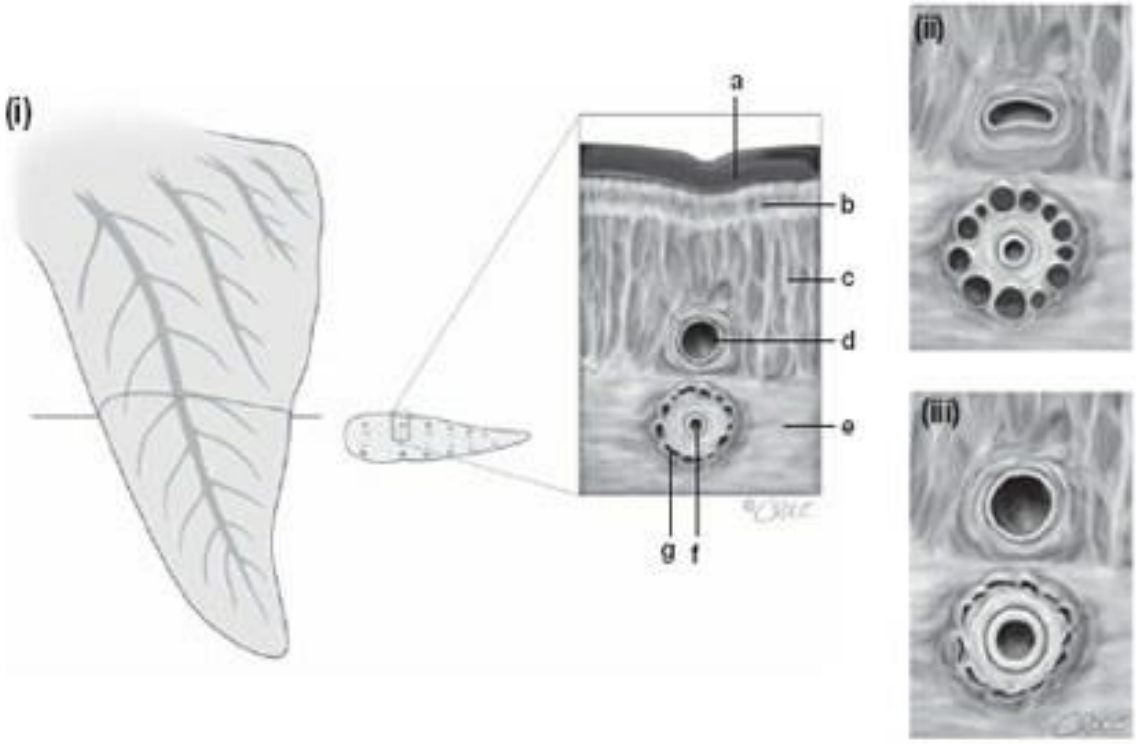

Figura 1.2. Sistema de intercambio a contracorriente arteriovenoso. D) Vena superficial; F) arteria central; G) Red venosa periarterial. Fuente: veteriankey.com, 30/05/2018

- **Buceo:** Aunque, proporcionalmente, los pulmones de los cetáceos presenten la misma capacidad que en el resto de mamíferos, estas animales acuáticos, son capaces de permanecer largos períodos de tiempo sin respirar. Esto se debe a varios sistemas que han desarrollado.

  - El primero de ellos es la respiración voluntaria, además del gran aprovechamiento del oxígeno, 8-12% (mamíferos terrestres, 4%).
  - Por otro lado, poseen el doble de eritrocitos ue los mamíferos terrestres (7-11 millones/mm^3) y de 2-9 veces más hemoglobina en los músculos.
  - Por último, al sumergirse, presentan bradicardia, así como una redistribución del flujo sanguíneo, de forma que la sangre oxigenada solo llega a los órganos más importantes.

Así mismo, los cetáceos son capaces de sumergirse a grandes profundidades, presentando un gran aumento de presión. Esto, en cualquier animal terrestre, se traduce en la enfermedad descompresiva, por la cual, el nitrógeno disuelto en sangre (por las altas presiones) se elimina rápidamente, de forma tal que al volver a la superficie, la descompresión provoca burbujas que

acaban en embolias. Sin embargo, en los cetáceos no se observa este proceso. Aunque aún no se sabe el por qué, existen dos teorías:

- La primera, se basa en que el aumento de presión colapsa los pulmones, de forma que el aire se expulsa hacia las ramificaciones de la tráquea y hacia los grandes senos nasales, que impiden el intercambio de nitrógeno con la sangre.

- La segunda teoría intenta relacionar este hecho con una compleja red venosa que poseen en la parte interna de las vértebras cervicales y torácicas, *retia mirabilia*, sin embargo, se desconoce aún su función.

● **Los sentidos**: Evidentemente, las características del medio acuático no son las mismas que las del medio aéreo. Los cetáceos han tenido que desarrollar órganos de los sentidos que les permitan comunicarse en ambos medios.

- **La vista:** Para poder ver nítidamente en ambos medios, poseen una musculatura ocular potente, así pueden modificar la forma del cristalino según estén en un medio u otro. Además, para compensar la oscuridad de las profundidades marítimas, disponen de una gran pupila.

- **El tacto:** Los cetáceos han desarrollado un sistema de terminaciones nerviosas en la piel de todo el cuerpo, que actúa como un sensor de presión. Algunas zonas, posen más terminaciones nerviosas, como en el espiráculo, para saber cuándo la fosa nasal está en el medio aéreo e inspirar. También pueden detectar donde se producen turbulencias en el flujo de agua por su cuerpo, y así modificar la forma del cuerpo para eliminarlas, y mantener el flujo laminar (permite nadar con mayor facilidad).

- **El oído:** Lo más notable, visualmente, es la ausencia de pabellón auricular, comentado anteriormente. No obstante, existe la presencia de un orificio pequeño, el oído externo. Aun así, el uso de éste es controvertido, aunque hay estudios que demuestran que los odontocetos pueden oír tanto fuera como dentro del agua, de forma

que el canal auditivo se llena de agua, para la audición acuática, y se vacía, para la audición aérea. Pero hay expertos que opinan que la audición se lleva a cabo mediante los huesos craneales, los acúmulos de grasa de la mandíbula inferior y con las zonas del hueso mandibular que son más finas, ya que dentro del agua, el sonido en el medio acuático se propaga más lento que en el medio aéreo, por lo que llega al mismo tiempo a los dos oídos, perdiéndose la direccionalidad. Además, el complejo timpánico periótico de los odontocetos no está unido al cráneo y está aislado acústicamente por senos peribullares, de forma que se evita la conducción ósea del sonido a través del complejo timpánico periótico.

- **El gusto y el olfato:** Apenas poseen receptores olfativos y no hay constancia de que posean una forma de oler bajo el agua. En cuanto al gusto, éste está muy desarrollado, existiendo en su lengua papilas gustativas. Sin embargo, otros autores (Cozzi et al., 2016 y 2017 y Marigo y Groch, 2014) defienden la ausencia de papilas gustativas, aunque también describen la preferencia que tienen los odontocetos por unas u otras presas.

- **Ecolocalización:** Exclusiva de los odontocetos. Es una forma especial de comunicación acústica, mediante la cual, el animal emite información y detecta la modificación que produce el medio (Scano et al., 2005). Para ello se basa en la producción de chasquidos en las fosas nasales que son enfocados hacia un cuerpo céreo en el interior de un órgano denominado melón. En cualquier caso, me centraré en la ecolocalización más adelante.

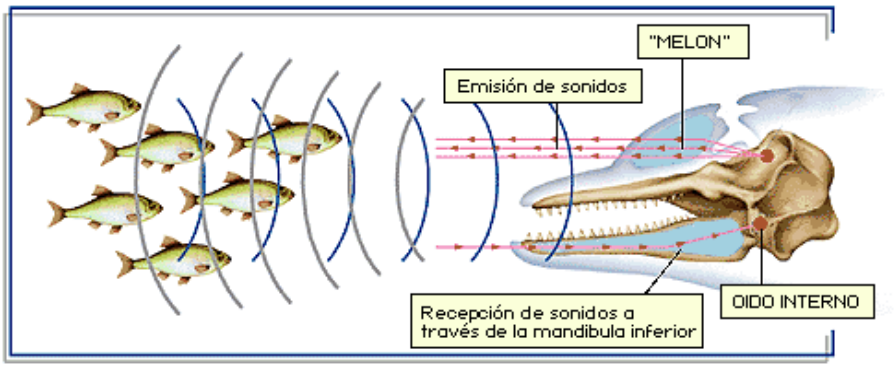

Figura 1.3 Ecolocalización. Fuente :alojoptico.us.es, 30/05/2018, Sandra Gómez Anglés

1.2- Odontocetos

El nombre de *Odontoceti*, según Hooker (2009), proviene del griego *odous* u *odontus* que significa “dientes” y *ketos* que significa “monstruo marino” (Rice, 1998), de la misma forma refieren otros autores (Berta et al, 2006).

Según indican Cozzi et al. (2016 y 2017) los odontocetos se dividen en cuatro grupos (Huggenberger and Klima, 2015):

- *Physeteroidea*: Formado por la familia *Physeteridae* (incluye al cachalote) y la familia *Kogiidae* (cachalote enano). (Cagnolaro et al., 2015). Sólo la arcada inferior posee dientes (Figura 1.4)

Figura 1.4 Physeter macrocephalus *(Cachalote). Fuente: www.nrdc.org, 30/05/2018, Michael Jasny.*

- *Ziphioidea* (zifios): Su aleta dorsal es de reducido tamaño y se sitúa en su tercio posterior. Poseen un pico curvado con pocos dientes, algunos, de hecho, solo presentan un par en la mandíbula, e incluso, otros no poseen dientes. (Wilson and Reeder, 2005) (Figura 1.5)

Figura 1.5 Mesoplodon peruvianus *(Zifio menor). Fuente: http://grupoportuguesa.blogspot.com, 30/05/2018, Ricardo Fernandez Barrueco.*

- Delfines de río: Es un grupo artificial es decir, que su única relación es que su hábitat es el rio, no pertenecen a una única familia, orden o género. Incluye pequeños odontocetos con picos largos, aletas dorsales pequeñas y aletas pectorales anchas. Abarca el grupo *Platanistoidea* (ríos del sur de Asia) e *Inioidea* (América del sur) (Wilson and Reeder, 2005) (Figura 1.6)

Figura 1.6 Sousa chinesis *(Delfín rosado). Fuente: www.lavanguardia.com, 30/05/2018.*

- *Delphinoidea*: incluye las familias *Mondontidae* (el narval y la beluga), de cabeza redondeada y sin aleta dorsal. (Figura 1.7); *Phocoenidae* (marsopas), de pequeño tamaño y sin pico. (Figura 1.8); *Delphinidae* (delfines, entre otros, la orca), con una aleta dorsal grande. (Figura 1.9)

Figura 1.7 Monoceros Monodon *(Narval). Fuente: www.ballenaswiki.com, 30/05/2018.*

Figura 1.8 Phocoena phocoena *(Marsopa común). Fuente: www.wind-watch.org, 30/05/2018, Müller, Sabine et al.*

Figura 1.9 Orcinus orca *(Orca). Fuente conexaoplaneta.com.br, 30/05/2018, Suzana Camargo*

No obstante, como Berta et al (2015), nos indica, otros autores (Cassens et al. 2000; Nikaido et al. 2001; Geisler et al. 2011) apoyan la existencia de sólo dos taxones: *Physeteroidea* (*Physeteridae* + *Ziphiidae*) y *Delphinoidea* (*Delphinidae* + *Phocoenidae* + *Monodontidae*). Así *Platanistoidea* que abarca todos los delfines de río no es apoyado por recientes análisis morfológicos o moleculares.

2.- Piel

La piel de los odontocetos y de los misticetos presenta gran similitud. La termorregulación, la protección y el sentido del tacto son funciones comunes a otros animales, sin embargo, como Cozzi et al, (2016), nos sugieren, los cetáceos deben poder solventar otro problema tal como reducir la fricción con el agua y maximizar la agilidad. Esto lo consiguen gracias a la excelente amortiguación que la estructura elástica de su piel les proporciona.

La piel de los cetáceos, al igual que otros mamíferos, también está formada por epidermis, dermis e hipodermis, apuntan Berta et al, 2015.

- **Epidermis:** en los cetáceos, de acuerdo con Berta et al (2015), y Cozzi et al, (2016), es lisa y da la sensación de gomosidad. Presenta estrato córneo, espinoso y basal y tiene gran cantidad de queratina. En el estrato córneo, encontramos "crestas cutáneas". Se cree que están relacionadas con el sentido del tacto y/o la hidrodinamia (Shoemaker and Ridgway, 1991). Otra característica particular es la "cresta rete", en la parte más profunda de la epidermis, orientada en sentido axial. Ésta consiste en proyecciones en forma de colgajos, entre los cuales se sitúan papilas dérmicas (Figura 2.1), lo que permite una gran renovación celular, 12 veces al día o cada dos horas (Bergstresser and Taylor, 1977). La piel de los cetáceos es 10-20 veces más gruesa que en mamíferos terrestres (Harrison and Thurley, 1974).

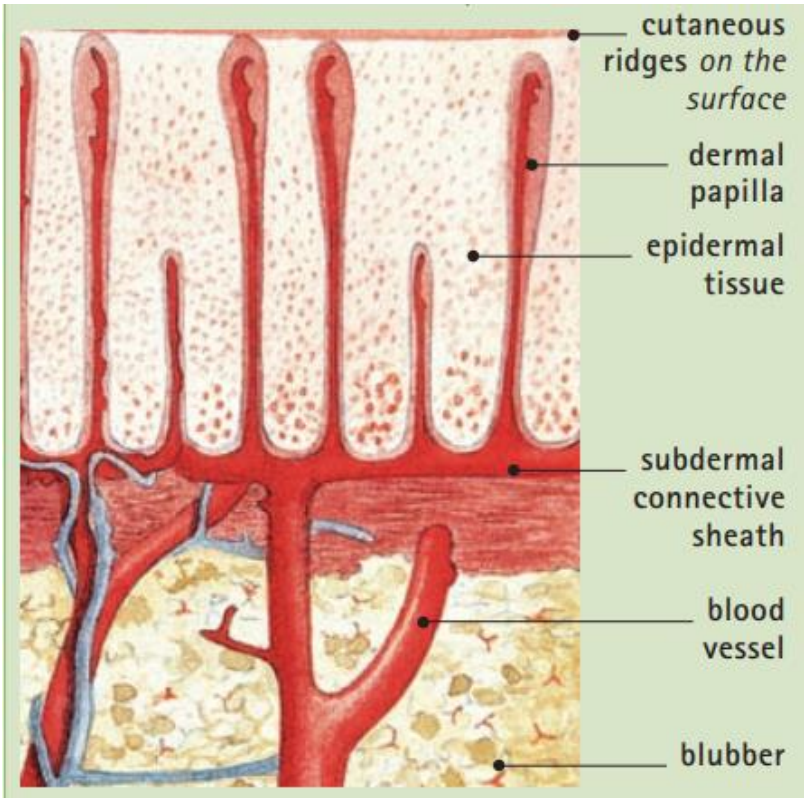

Figura 2.1 Papilas dérmica entre "creste rete" de la epidermis. Fuente: Trevor day, 2010.

- **Dermis** (Figura 2.2)**:** formada por tejido conectivo irregular y denso, bien vascularizado y con muchas células adiposas que se continúan con la hipodermis (Berta B. et al, 2015).

La grasa presente en la piel se denomina "grasa de ballena". La dermis carece de folículos pilosos y adiposos, así como de glándulas sudoríparas (Ling, 1974). El pelo solo sirve de aislante térmico en un medio aéreo, por ello estos animales, cuya vida es completamente acuática, no lo necesitan, y de hecho, dificulta la hidrodinamia. Sin embargo, apuntan Cozzi et al., 2016 y 2017, los delfines recién nacidos poseen una línea de pelos a ambos lados de la cara (Figura 2.4). No están asociados a ninguna glándula accesoria. Se cree que están relacionados con el sentido del tacto (Reidenberg and Laitman, 2009). En cualquier caso, desaparecen al poco tiempo tras el nacimiento. Algunas especies sí poseen algunos pelos faciales (Figura2.3).

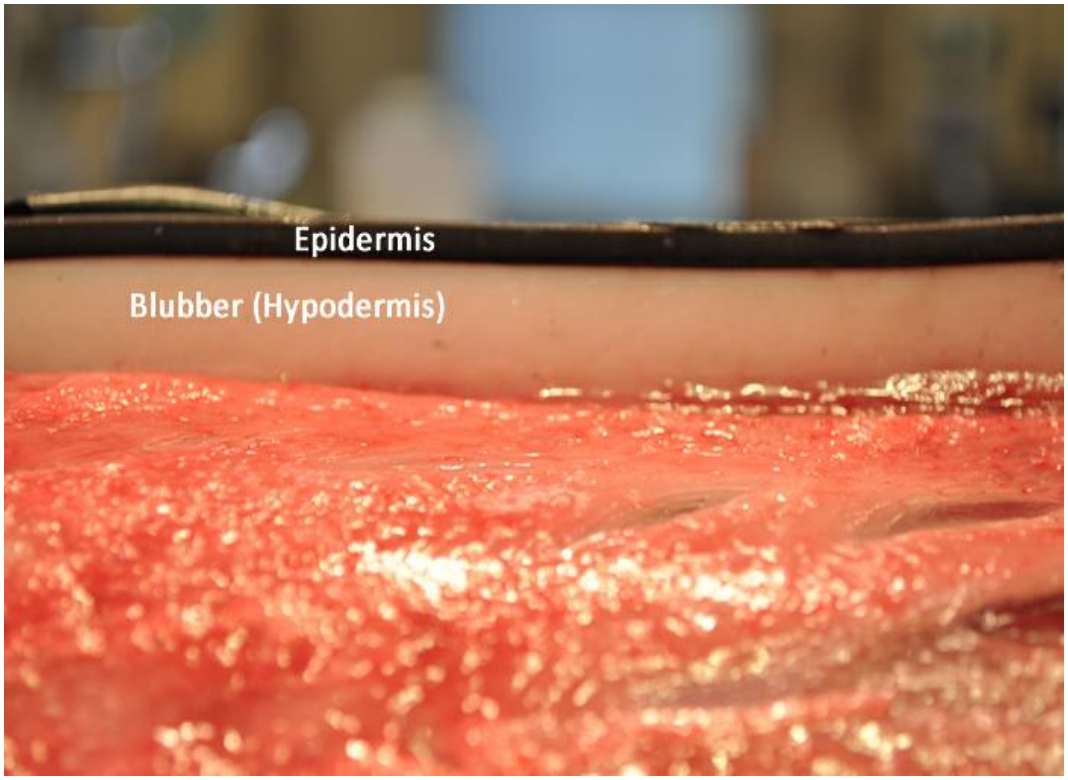

Figura 2.2 Epidermis e hypodermis. Fuente: www.mmapl.ucsc.edu 30/05/2018.

Figura 2.3 Pelos faciales en Inia*. Fuente: chicoterra.com, 30/05/2018.*

Figura 2.4 Línea de pelos de neonato de delfín. Fuente: ceibal.elpais.com.uy, 05/30/2018.

- **Hipodermis:** Como Berta A. et al, 2015, nos indica, está compuesta de gran cantidad de grasa de ballena con haces de colágeno (Figura 2.2) Es una gran reserva de energía y un gran aislante térmico. Aunque esta grasa es común a muchos mamíferos marinos, los cetáceos la poseen en mayor cantidad, llegando a ser, en algunos odontocetos el 80-90% del integumento cutáneo (Meyer et al, 1995).

- **Grasa de ballena:** Cozzy et al, 2016 escriben que es multifuncional, de esta forma ayuda al aislamiento térmico y es la principal reserva de energía, como ya se ha indicado, pero además también contribuye en la flotabilidad (Struntz et al, 2004). Otra función es la formación de estructuras especializadas como las aletas dorsal y caudal y la quilla caudal (craneal a la aleta caudal). De hecho no solo contiene lípidos, sino también colágeno y elastina. También, puntualizan Berta, et al (2015), tendrá un papel importante en la ecolocalización, ya que recubren el "pan bone", situado en la mandíbula y encargado en la recepción del sonido, y forma parte del melón, estructura encargada de enviar los sonidos de la ecolocalización (Koopman et al, 2003; Koopman, 2007). El grosor varía entre especies según la zona geográfica, el estado de salud, el estado reproductivo, alimentación, pero también varía según la zona anatómica del animal, así en las aletas pectorales, dorsal y caudal es más delgada que en el abdomen y en la espalda, ya que las aletas constituyen las denominadas ventanas térmicas, que permiten refrigerar la sangre (Cozzi et al., 2016 y 2017).

Como ya se ha mencionado anteriormente, la piel juega un papel muy importante en la termorregulación. Para ello, no solo se vale de la grasa de ballena, si no de otro sistema bastante sofisticado. Cozzi et al, (2016) describen que hay numerosas venas superficiales que discurren paralelas a la superficie de la dermis (Sokolov, 1982). Por otro lado, como ya se ha explicado en el apartado 1.1, disponen de un sistema a contracorriente para evitar el sobrecalentamiento de la sangre.

En cuanto a la sensibilidad de la piel, en el caso de los odontocetos es muy alta, ya que está muy inervada, sobretodo la región de las mandíbulas, vulva y perineo. Se han encontrado potentes mecano-receptores en las interdigitaciones de la epidermis, con las papilas dermales. Se considera que estas terminaciones nerviosas están involucradas en la propiocepción. Los pelos faciales también están inervados y se encargan de la electro-recepción. (Cozzi et al., 2016 y 2017)

3.- Aparato locomotor

La evolución de los cetáceos fue ligada a la adaptación al medio acuático, esto implica el aumento del tamaño corporal, para evitar la pérdida de calor, ya que la relación entre superficie y volumen es inversamente proporcional. Además, la forma ahusada es la más eficiente para desplazarse en el medio acuático, de esta forma, el proceso evolutivo ha dirigido a estos animales hacia dicha forma, lo cual les diferencia de los animales terrestres. Pero para poder conseguir dicha forma ahusada sufrieron cambios musculoesqueléticos.

3.1- Aparato locomotor pasivo

3.1-1 Cráneo

En búsqueda de obtener una forma ahusada, el cráneo de los odontocetos ha sufrido un proceso denominado "telescopaje" (figura 3.1.2), el cual consiste en la elongación de los huesos faciales (Cozzi et al., 2016 y 2017; Berta, et al 2015; Rommel et al, 2009). Por el contrario, matiza, Berta et al., (2015), los huesos posteriores del cráneo, se han acortado.

Además, en estos animales, es característica la asimetría bilateral en el cráneo (figura 3.1.1) (Cozzi et al., 2016 y 2017), de forma que el lado derecho está más desarrollado que el lado izquierdo (Berta et al, 2015). Berta et al., (2015) continúan y sugiere que este hecho es así porque el lado derecho está especializado en la producción de sonidos, y el izquierdo en la respiración (Norris, 1964; Wood, 1964; Mead, 1975). Otra teoría que explica Berta et al., (2015) es la de MacLeod et al., (2007) según la cual, esta asimetría está relacionada con el reposicionamiento de la laringe (que adopta la forma de "pico de pato", de forma que el aparato respiratorio y el aparato digestivo carecen de comunicación entre ellos) de esta forma pueden deglutir sus grandes presas y mantener protegido su tracto respiratorio.

Figura 3.1.1 Cráneos de odontocetos

En los maxilares alargados podemos encontrar hileras de dientes en forma de cono. La elongación de los maxilares (figura 3.1.1), puede deberse al espacio necesario para el melón; o bien para permitir la presencia de un mayor número de dientes, para facilitar la captura de la presa (Cozzi et al., 2016 y 2017). La dentición bien puede ser homogénea en ambos maxilares (como es el caso del género *Stenella*) o heterogénea en el maxilar inferior y homogénea en el superior (Uhen, 2009).

Además, la mandíbula, carece de la rama mandibular presente en los mamíferos terrestres (figura 3.1.2). El agujero mandibular, dispuesto en la cara interna, da alojamiento al ramo mandibular del nervio trigémino y está relleno por tejido adiposo (Cozzi et al., 2016 y 2017), denominado cuerpo graso, el cual recubre, no solo al agujero mandibular, sino también a la parte caudal de la mandíbula, que es más delgada que en el resto de mamíferos y recibe el nombre de “pan bone”. De esta forma, el agujero mandibular, el pan bone y el cuerpo graso, participan en la recepción de sonidos, al estar, los tres, en estrecho contacto con el oído interno.

Figura 3.1.2 Cráneo y mandíbula de odontoceto. Fuente: naturalhistory.si.edu, 08/07/2018.

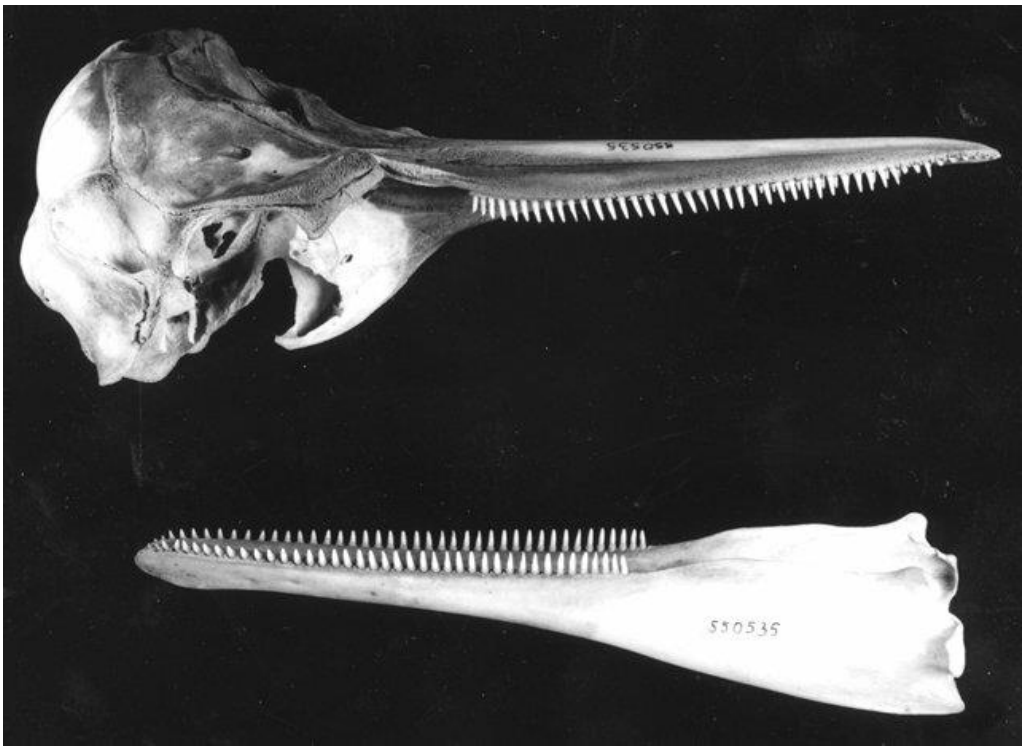

El cóndilo mandibular de los odontocetos está alojado en el margen posterior de la mandíbula (Cozzi et al., 2016 y 2017) y según matiza Berta (2015), su tamaño es más reducido que en otros mamíferos (figura 3.1.2). La unión temporomandibular es una sindesmosis, es decir, una articulación fibrosa que une los huesos, en lugar de una condilartrosis, donde la superficie cóncava de uno de los huesos que conforma la articulación encaja con la superficie convexa del otro hueso que conforma la articulación, que es lo que sucede en mamíferos terrestres. En cetáceos, el proceso condilar y el hueso temporal están unidos solo por un disco fibroso, y, a diferencia de otros mamíferos, carecen de una cápsula articular con líquido sinovial, de forma que los movimientos son distintos que en aquellos mamíferos que lo poseen (cánidos, félidos, équidos, rumiantes…). Los cetáceos, explican Cozzi et al. (2016 y 2017) y Berta et al. (2015), no necesitan movimientos rítmicos de las mandíbulas, al no masticar, ya que los misticetos succionan el alimentos y los odontocetos sujetan su presa y la degluten sin masticar (Cozzi et al., 2016 y 2017). Así mismo, Cozzi et al (2016), sugieren que el disco fibroso entre el proceso condilar y el hueso temporal, está relacionado con la ecolocalización, ya que está presente tejido adiposo y lo atraviesan vasos sanguíneos y nervios (Mc Donald et al, 2015), así, las vibraciones recogidas en el Pan bone son transmitidas por la articulación temporomandibular para dirigirse al oído interno.

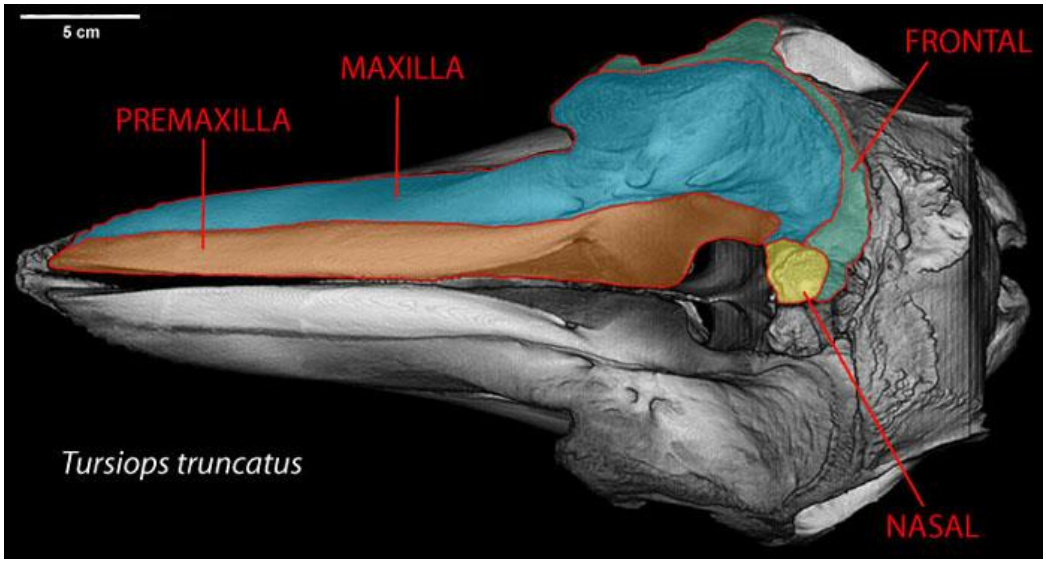

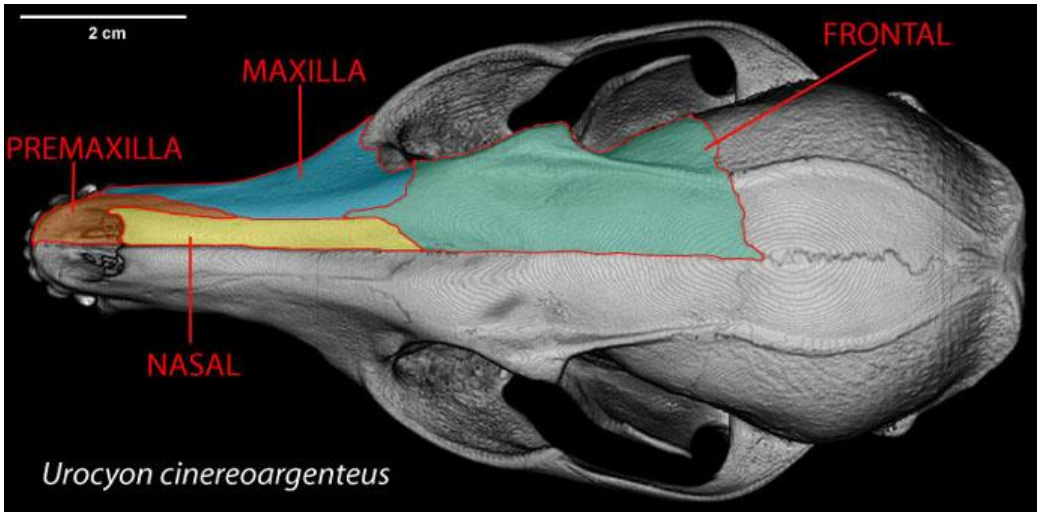

Figura 3.1.3 En la imagen superior, cráneo de Tursiops truncatus *(Delfín mular); en la imagen inferior, cráneo de* Urocyon cinereoargenteus *(Zorro gris). Fuente: geol.umd.edu, 20/05/2018*

En cuanto al aparato hioideo, en los odontocetos, los huesos que lo componen son más robustos que en otros mamíferos marinos, ya que la musculatura relacionada con dichos huesos es muy potente (Rommel et al., 2009). Por otro lado, no todos los huesos que lo componen se osifican, manteniéndose como cartílago el epihioides y el queratohioides (Cozzi et al., 2016 y 2017).



Figura 3.1.4 Aparato hioideo. Timpanohioideo, epihioideo y queratohioideo representados como estructura cartilaginosas. Funte: thepinsta.com, Cetacea.ca, 08/07/2018.

El proceso de telescopaje se refleja en el número y posición de nervios asociados a la musculatura facial. En los odontocetos los huesos y la musculatura faciales han sido remodelados para albergar el melón, y los nervios asociados a esta musculatura están enfocados en la producción de pulsos del sonar.

3.1-2 Columna vertebral

Cuando observamos la columna vertebral de los cetáceos, según Cozzi et al (2015), es destacable que presenta menos curvatura que en los mamíferos terrestres. Berta et al 2015 nos ofrecen una fórmula general del número de vértebras de los cetáceos:

7 vértebras cervicales,

11-12 vértebras torácicas,

9-24 vértebras lumbares,

14-45 vértebras caudales (Yablokov et al., 1972).



Figura 3.1.5 Columna vertebral de Delphinus delphis (delfín común)

Cozzi et al (2016) y Berta et al (2015) explican las características de los distintos grupos vertebrales (Figura 3.1.5):

- Vértebras cervicales: los cuerpos de las vértebras están fusionados, siendo variable el número de vértebras implicadas. Berta et al (2015) (Rommel, 1990) señalan que aquellos odontocetos cuyas vértebras cervicales no están fusionadas, presentan movilidad en el cuello.
- Vértebras torácicas: están unidas a las costillas, que según matizan Berta et al (2015) suelen ser 11-12 costillas.
- Vértebras lumbares: Al igual que en mamíferos terrestres, la primera vértebra lumbar es aquella que no está unida a una costilla, pero a diferencia de estos, la última vértebra lumbar es aquella anterior a la primera vértebra con huesos hemales.
- Vértebras sacras: Carecen de ellas, así como también carecen de los huesos asociados a ellas como el fémur, o poseen meramente huesos vestigiales, como es el caso de los husos de la pelvis.
- Vértebras caudales: Son las últimas vertebras, ya que no existen vertebras sacras. Se diferencian de las vértebras lumbares en la disminución progresiva de las apófisis espinosas y transversas. Además presenta una hendidura en la parte ventral del cuerpo vertebral. Esta hendidura está relacionada con los huesos hemales, los cuales tienen forma de "Y", que se articulan con la zona ventral del cuerpo vertebral, constituyendo el llamado arco de sangre, que se encarga de proteger los vasos arteriales que se dirigen hacia la aleta caudal. Además la primera vértebra que presenta huesos hemales, explican Berta et al (2015), constituye el inicio de la cola de los cetáceos.

En cuanto a las articulaciones vertebrales, Cozzi et al. (2016 y 2017) explican que los cóndilos occipitales de los odontocetos son hemisféricos (a diferencia de los mamífero terrestres, donde son elípticos), lo que permite que la unión con el axis sea muy móvil, de forma que todos los movimientos de la cabeza, respecto de la columna vertebral, son permitidos gracias a esta unión (Rommel, 1990), ya que el resto del tramo cervical es más corto que en otros mamíferos terrestres y está fusionado en distintos grados según la especie, de forma que es muy rígido, impidiendo cualquier movimiento entre las vértebras cervicales, sin embargo, permite sujetar el cráneo y la mandíbula tan alargados. El resto de la columna vertebral, continúa Cozzi en al. (2016) presenta discos intervertebrales, de forma que la unión entre las vértebras es una sínfisis, al igual que ocurre en mamíferos terrestres.

3.1-3 Tórax

A diferencia de los mamíferos terrestres, en los cuales las costillas se articulan con la columna vertebral mediante una cabeza y un tubérculo, en el caso de los odontocetos, solo las costillas anteriores poseen ambas estructuras (Figura 3.1.6), mientras que las costillas más caudales solo articulan con las vértebras mediante el tubérculo, ya que carecen de cabeza (Cozzi et al., 2016 y 2017).

Además, las costillas de los odontocetos están constituidas por dos segmentos óseos, el segmento proximal, unido a la columna vertebral, y el segmento distal, unido al esternón. Sin embargo, las costillas más caudales carecen del segmento distal, de forma que no están unidas al esternón y, por tanto, quedan libres, ya que las costillas de los odontocetos carecen de unión cada una de ellas, con la costilla anterior (Cozzi et al., 2016 y 2017), de esta forma pueden soportar las altas presiones a las que son sometidos los cuerpos de los odontocetos.

Cozzi et al. (2016 y 2017) explica que la unión entre las costillas y las vértebras es, en la porción craneal del tórax, de tipo sinovial, y en la porción caudal del tórax, de tipo fibroso. Esto permite una gran rotación de las mismas, de forma que cuando los odontocetos se sumergen, las costillas pueden acomodarse al aumentar la presión (Rommel, 1990).

Figura 3.1.6 A la izquierda, vista frontal del segmento proximal de la 2ª costilla de Inia geoffrensis *(delfín del Amazonas); A la derecha, 11ª costilla de* Inia geoffrensis *(delfín del Amazonas). Fuente: thevirtualmuseumoflife.com. 11/07/2018*

3.1-4 Miembros torácicos

Los miembros torácicos de los cetáceos reciben el nombre de aletas pectorales. En la mayoría de odontocetos son pequeños y delgados, sin embargo, en el caso de las orcas (*Orcinus orca*), las aletas son más gruesas y anchas, además en el caso de las orcas macho, son proporcionalmente más grandes, en comparación con las hembras. Los cachalotes (*Physeter macrocephalus*), presentan un par de hendiduras, situadas, cada hendidura, a cada lado del cuerpo detrás de las aletas pectorales, así, pliegan sus aletas pectorales en las hendiduras durante sus inmersiones (Cooper, 2009).

Las aletas sirven, explica Cooper (2009), para estabilizar el cuerpo, y lo realizan en turnos, es decir primero se mueve una y luego la otra, según el lado desestabilizado, así consiguen corregir las constantes desestabilizaciones (Woodward et al, 2006).

El hueso más proximal de los miembros torácicos de los odontocetos, al igual que en el resto de mamíferos, es la **escápula** (Figura 3.1.7). Sin embargo, presenta algunas características que la hacen diferente del resto. Según describen Cozzi et al. (2016 y 2017), y Berta et al. (2016) la escápula de los odontocetos es plana y alargada, sin presencia de espina en la cara lateral, aunque si puede presentar algunas crestas verticales. En algunas especies puede ser cóncava en la cara lateral. La presencia del acromion, en la cara lateral, y de la apófisis coracoides, en la cara medial y distalmente al acromion, es común en todas las especies. Originándose ambos en la región craneal de la escápula, mientras que en los mamíferos terrestres, el acromion tiene su origen en la espina de la cara lateral. La fosa supraespinosa es vestigial en odontocetos.

Figura 3.1.7 Escápula de Inia geoffrensis (delfín del Amazonas). Fuente: thevirtualmuseumoflife.com. 11/07/2018

La escápula se articula con el húmero mediante la cavidad glenoidea. Los odontocetos carecen de clavícula (Cozzi et al., 2016 y 2017). Esta articulación es una unión sinovial, y es la única articulación móvil del miembro torácico, que permite realizar cambios en la inclinación de la aleta pectoral.

El **húmero**, al igual que el resto de huesos del miembro torácico, se encuentra alojado dentro de la aleta pectoral (Figura 3.1.8). Es corto y robusto y los tubérculos mayor y menor están fusionados en uno solo (Cozzi et al., 2016 y 2017; Berta et al., 2015; Cooper, 2009, haciendo referencia a lo descrito por Howell, 1930)

El húmero articula con el **cúbito** y el **radio** (Figura 3.1.8). Estos dos últimos huesos están unidos por tejido conectivo denso y rígido, que impide la movilidad entre ambos. Ambos huesos son planos. El cúbito presenta en el extremo proximal el olécranon, que se continúa con una curvatura muy marcada en el margen caudal. El radio se ensancha distalmente (Cozzi et al., 2016 y 2017; Berta et al., 2015).

El cúbito y el radio, continúan Cozzi et al. (2016 y 2017), se articulan, distalmente, con los huesos del **carpo**. Éste está constituido por dos filas, la más proximal formada por los huesos 1-3 y la más distal por los huesos 4-5. Cooper (2009), señala que los huesos del carpo están rodeados por un bloque de cartílago.

El carpo a su vez se continúa con los cinco huesos que constituyen el **metacarpo** y éste con las **falanges**, que constituyen los dedos. El metacarpiano I puede no tener continuación con ninguna falange. Los metacarpianos II y III se continúan con un número variable de falanges, normalmente entre tres y ocho, lo que se conoce como *hiperfalange* (Cozzi et al. 2015; Berta et al. 2015, Cooper, 2009)

Tanto la unión del cúbito y radio con el carpo, como la de éste con el metacarpo y, a su vez, éste con las falanges, presentan una unión mediante tejido conectivo denso y rígido, de la misma forma que en la unión entre el húmero y el cúbito y radio. Así, ninguna de estas uniones permite el movimiento (Cozzi et al, 2015)., formando una estructura rígida encargada de equilibrar el cuerpo de los cetáceos, ya que si se articulara, una desviación en la alineación de las articulaciones, bien por movimiento voluntario del animal, bien por la resistencia ejercida por el agua impediría una correcta estabilización.

Figura 3.1.8 Huesos de la aleta pectoral de odontoceto

3.1-5 Miembros pelvianos

Los miembros pelvianos de los delfines se han reducido a un par de huesos vestigiales, correspondientes al hueso coxal en los mamíferos terrestres, y en el caso del cachalote (*Physeter macrocephalus*), presentan además los vestigios del fémur. Reciben el nombre de **huesos pelvianos** y están embebidos por la musculatura ventral del abdomen, dispuestos de forma paralela el uno del otro. Su única función reside en permitir la inserción de los músculos relacionados con el aparato genital (Cozzi et al, 2015; Berta et al., 2015; Adam 2004). Adam (2004) señala que en los machos estos huesos suelen ser más largos que en las hembras. Además, matizan Berta et al (2015) y Adam (2004), los huesos pelvianos de los cetáceos no están unidos a la columna vertebral.

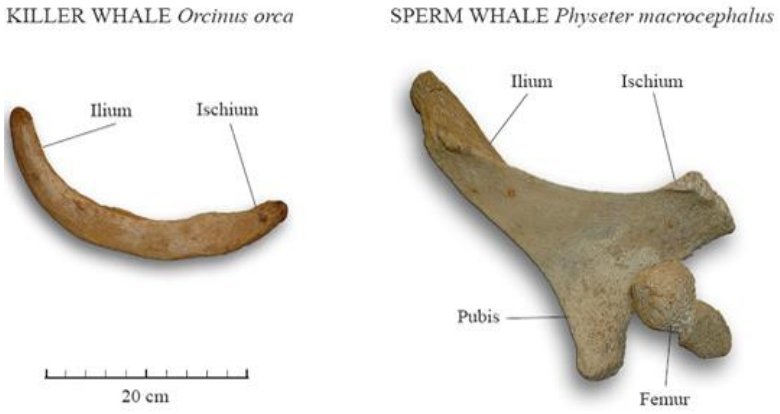

Figura 3.1.9 Miembros pelvianos de Orcinus orca *(Orca) y de* Physeter macrocephalus *(Cachalote). Fuente: http://um.*uib*.no. 12/07/2018*

La presencia de otros huesos de los miembros pelvianos en odontocetos postnatales es teratológica, ya que durante el desarrollo embriológico, existe el esbozo de estos miembros, pero según avanza el desarrollo del embrión, éste desaparece (Cozzi et al, 2015; Berta et al, 2015; Adam P. J., 2004).

3.2- Aparato locomotor activo

A diferencia de los animales terrestres, la principal función de la musculatura de los cetáceos, no es sostener el cuerpo, si no la locomoción (Cozzi et al., 2016 y 2017 y 2017. Así, los miembros torácicos están limitados a realizar cambios en la dirección del flujo del agua a lo largo del cuerpo y, como mencionamos antes en el apartado 3.1-4, se encargan de mantener el equilibro del cuerpo. Esta limitación de movimientos se debe a la pérdida, durante la evolución de estos animales, de casi toda la masa muscular correspondiente a los miembros anteriores, así como los tejidos blandos, de hecho, los músculos, relacionados con el metacarpo y las falanges, en la mayoría de cetáceos, están ausentes (Cooper, 2009). Sin embargo, mantienen la musculatura del hombro lo que permite que esta articulación realice los mismos movimientos que en los mamíferos terrestres. Por tanto, el hombro es la única articulación móvil, mientras que el resto de articulaciones carecen de movimiento.

La musculatura relacionada con los miembros posteriores, continúan Cozzi et al. (2016 y 2017) ha desaparecido, debido a la desaparición de los miembros posteriores, en favor de la aleta caudal, que es la encargada de realizar la función de propulsión para realizar el desplazamiento, que en el caso de los animales cuadrúpedos, esta función la realizan los miembros posteriores, ayudada, por los miembros anteriores. En cambio, la musculatura alrededor de la columna vertebral es muy potente, siendo el eje principal en la locomoción de los cetáceos.

Además, los músculos de los cetáceos son oscuros, debido a la cantidad de mioglobina, como se explicó anteriormente en el apartado 1.1, para facilitar el aporte de oxígeno durante las sumersiones.

3.2.1- Musculatura de la cabeza y cuello

En este apartado vamos a estudiar la musculatura de la cabeza y cuello y para comenzar, lo haremos con la musculatura facial, la cual varía mucho con respecto a la de los mamíferos terrestres (Cozzi et al., 2016 y 2017 y 2017. Así, carecen de expresión facial y de movimientos labiales. De hecho, la musculatura que en mamíferos terrestres se encarga de la expresión facial y movimientos de los labios, y la encargada de la movilidad del pabellón auricular (ya que los odontocetos carecen de pabellón auricular) se ha transformado de forma que es difícil de reconocer como tal. Sin embargo, los músculos relacionados con los párpados y con el espiráculo, mantienen similitud con los correspondientes a los mamíferos terrestres.

No obstante, en los odontocetos cobran gran importancia los sacos laríngeos, los labios fónicos y el melón, de forma que la musculatura facial se centra en estas estructuras, dedicados a la producción y recepción de sonidos.

La musculatura dedicada a la masticación varía también, respecto a otros mamíferos, ya que los odontocetos atrapan la presa, pero no mastican (Cozzi et al., 2016 y 2017 y 2017. Por ello, los músculos relacionados con el cierre de la mandíbula y su bloqueo, se han desarrollado mucho (por ejemplo, el músculo temporal). Por el contrario, los músculos encargados de la masticación han involucionado (como es el caso de los músculos maseteros).

Según Cozzi et al. (2016 y 2017), los músculos que conforman la lengua y los que conectan la mandíbula y aparato hioideo a la misma están poco desarrollados, ya que los odontocetos no mastican. Por el contrario, de acuerdo con Berta et al. (2015), Cozzi et al. (2016 y 2017) y Rommel et al. (2009) (refiriéndose a Reidenberg and Laitman, 1994), los músculos encargados de retraer el aparato hioideo y los que controlan la lengua están muy desarrollados, ya que participan activamente en la succión del alimento, deprimiendo rápidamente y con fuerza el aparato hioideo y el suelo de la cavidad bucal, provocando una presión negativa, que provoca la entrada del agua y el alimento. Así, los músculos encargados de mover el aparto hioideo hacia arriba y hacia delante son los músculos que conectan la lengua al basihioideo, mientras que los músculos que conectan el esternón con el basihioideo, mueven el aparto hioideo hacia abajo y hacia atrás (Rommel et al., 2009). La lengua, probablemente expulsa el agua que ha entrado a la cavidad bucal junto con el alimento.

En cuanto a la musculatura del cuello, debido al acortamiento y fusión de las vértebras cervicales, es difícil distinguir los músculos dorsales del cuello, que han involucionado, así el cuello ha perdido movilidad (Cozzi et al., 2016 y 2017 y 2017, en favor de aumentar la estabilidad durante la propulsión del animal, ya que de lo contrario, si el cuello poseyera movilidad, la fuerza que impulsa el cuerpo del animal hacia delante, en contra de la resistencia que genera

el agua, provocaría que la cabeza se desviara en la dirección hacia donde hubiera menos resistencia, desequilibrando el cuerpo del animal, así como desviando la trayectoria y comprometiendo a las articulaciones de las vértebras torácicas ya que se verían sometidas a una gran fuerza de compresión (resultado de la fuerza de propulsión en contra de la resistencia que ejerce el medio acuático) .

En cuanto a la musculatura ventral del cuello, se ha visto influenciada por la desaparición de la clavícula. Así, la musculatura que en mamíferos terrestres se origina en la clavícula, en los odontocetos se origina en el húmero y en el esternón y se insertan en el cráneo participando en la flexión y rotación de la cabeza (Cozzi et al., 2016 y 2017 y 2017.

3.2.2- Musculatura espinal

El cuerpo de los cetáceos está cubierto por un grueso músculo subcutáneo que les permite mantener la forma hidrodinámica característica de los cetáceos (Figura 3.2.1), y contribuye a asegurar la uniformidad de la superficie corporal, de esta forma, ambas características permite a estos animales disminuir el gasto energético al desplazarse en el medio (Cozzi et al, 2015).

Figura 3.2.1 - Músculo subcutáneo. Fuente: www.mmapl.ucsc.edu. 10/06/2018.

En los odontocetos, la musculatura espinal está muy desarrollada, ya que es la encargada de generar la potencia necesaria para mover el tercio posterior verticalmente y propulsar al animal (Cozzi et al., 2016 y 2017 y 2017.

La musculatura de la espalda de los odontocetos, está cubierta por tejido conectivo y la denominada grasa de ballena, lo que permite una robusta y rígida separación de los músculos. Los músculos erector de la columna vertebral y transversoespinal son los más potentes que poseen los odontocetos (Cozzi et al., 2016 y 2017, refiriéndose al resumen realizado por Pabst A., 1990 de Slijper, 1936, 1946 y otros muchos autores). Berta et al. (2015), también confirma que

la acción de los músculos largos de la espalda se extiende a través de tendones, hasta la aleta caudal, de esta forma en los odontocetos los músculos extensor medial caudal y el extensor lateral caudal sustituyen los músculos sacrocaudales de los cuadrúpedos y son la continuación de los músculos erectores de la columna y de los transversoespinales (figura 3.2.2).

Figura 3.2.2 - Músculos erector de la columna vertebral, extensor medial caudal y extensor lateral caudal. Fuente: www.mmapl.ucsc.edu. 10/06/2018.

3.2.3- Musculatura del tórax y abdomen

La musculatura del tórax es muy similar a la presente en mamíferos terrestres (Cozzi et al., 2016 y 2017 y 2017, pues al igual que en ellos, participa activamente en la respiración. Si bien, se describen algunas diferencias como es el caso del músculo serrato ventral, que resulta ser más largo y potente en odontocetos, ya que su función de estabilizar el tórax, en estos animales, se lleva a cabo en el medio acuático que somete al tórax a la presión hidrostática. Otra diferencia con respeto a los mamíferos terrestres es la marcada convexidad que presenta el diafragma de los cetáceos de forma que su cúpula es más profunda.

En cuanto a los músculos que conforman la pared del abdomen (figura 3.2.3), explica Cozzi et al. (2016 y 2017), ventralmente se sitúa el músculo recto del abdomen que se origina en la porción distal de las costillas y consta de dos áreas de inserción, así los huesos pélvicos constituyen una de ellas, mientras que otras fibras se continúan con las vértebras caudales. Además, éste músculo también participa en la respiración y en la flexión dorsoventral del cuerpo. Los tres músculos restantes del abdomen son el músculo oblicuo externo del abdomen, el músculo oblicuo interno del abdomen y el músculo transverso, que constituyen la pared ventrolateral muscular, así, junto con el músculo recto del abdomen forman la prensa abdominal, participando así mismo en la respiración, ya que cuando la cola desciende en los movimientos de avance se facilita la inspiración.

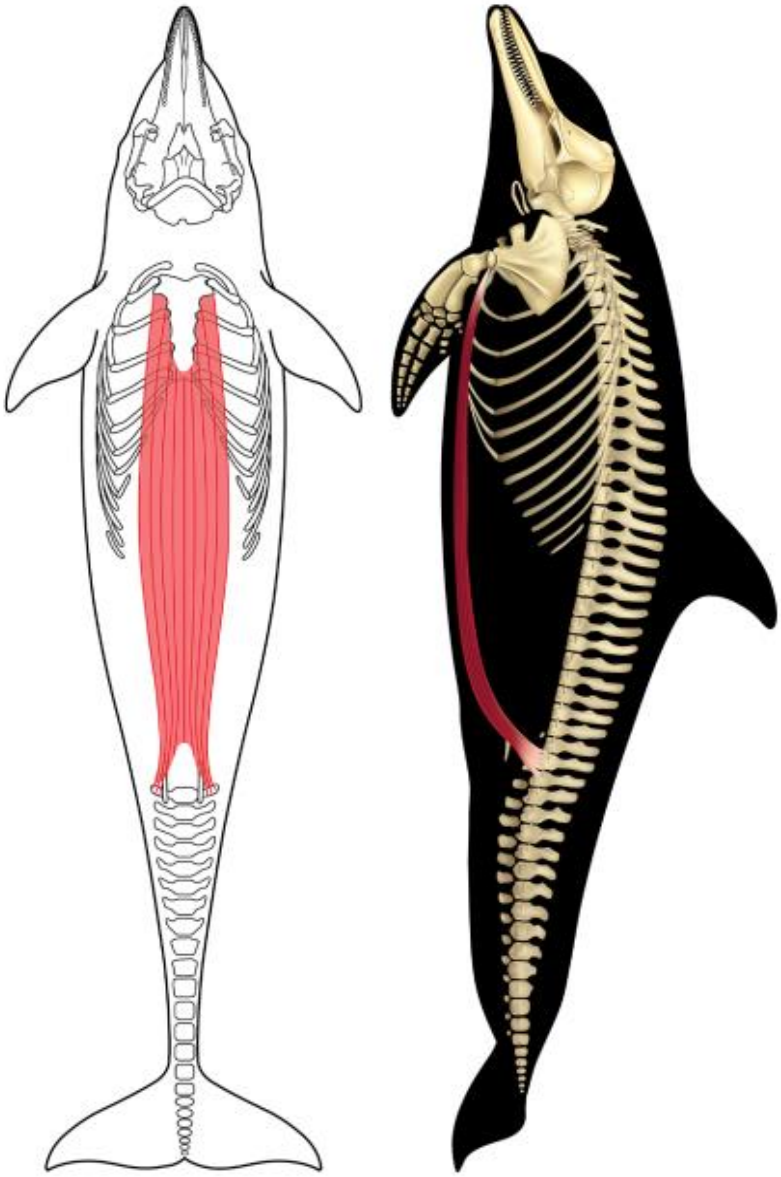

Figura 3.2.3 - Músculo recto del abdomen. Fuente: Cozzi et al., 2016 y 2017.

4.- Aparato digestivo y glándulas anejas

La alimentación de los odontocetos se basa en la captura o succión de peces y cefalópodos. Esto ha requerido ciertos cambios anatómicos en todo el tracto digestivo. Además, el hecho de alimentarse en el agua conlleva la separación del aparato respiratorio y del aparato digestivo en dos conductos distintos, sin ninguna comunicación. Y hay que tener en cuenta que junto al alimento entra, en la cavidad oral, agua salada (Cozzi et al., 2016 y 2017 y 2017.

4.1- La cavidad bucal

Los huesos que componen la cavidad bucal se han visto más o menos alargados por el proceso de telescopaje. Esto permite que los odontocetos, en general, posean un mayor número de dientes (Figura 4.1). Sin embargo, aquellas especies cuya dieta se basa en calamares, carecen de diente en la arcada superior, como bien explican Cozzi et al. (2016 y 2017).



Figura 4.1 Cráneo de delfín listado (Stenella coeruleoalba).

Los labios, continúan Cozzi et al. (2016 y 2017) no son móviles, están altamente queratinizados y son muy largos, de forma que los odontocetos presentan un gran ángulo de apertura bucal (Figura 4.2). En cuanto al epitelio que recubre la cavidad oral, es muy similar al que recubre el cuerpo entero, ya que ambos están en contacto con altas concentraciones de sal, es decir, está formado por epitelio altamente queratinizado.

Como describen Cozzi et al. (2016 y 2017) y Loch et al. (2013) los odontocetos son homodontos (todos los dientes presentan las misma morfología)

y monofidontos (una sola erupción dental). Tienen forma cónica o espatulada (Figura 4.2), continúan Loch et al. (2015) y la dentina que constituye sus dientes crece conforme avanza la edad del individuo (Cozzi et al., 2016 y 2017 y 2017.

Figura 4.2 Cavidad bucal de cachalote (Physeter macrocephalus). *Fuente: www.mirror.co.uk, 01/06/2018, John Aron*

La lengua es corta y ancha, con movimiento limitado y, en el caso de algunos odontocetos jóvenes, presenta papilas anterolaterales (figura 4.3), que según Cozzi et al. (2016 y 2017), pueden ayudar a la succión del alimento, ya que crean un sello hermético entre la lengua y el techo de la cavidad oral (Fernando et al., 2010). Es rica en colágeno, pero presenta poca elastina, por lo que es poco flexible.

Figura 4.3- Papilas linguales en neonatal. Fuente: www.mmapl.ucsc.edu. 10/06/2018.

Según Cozzi et al. (2016 y 2017) y Marigo y Groch (2014), estos animales carecen de papilas gustativas, aunque aún no se sabe a qué puede deberse esta desaparición (Sokolov and Volkova, 1973; Donaldson, 1977; Pfeiffer et al., 2001). Aunque, en contraposición, como ya se mencionó anteriormente, en el apartado 1.1, Carrillo y Paredes defienden la existencia de papilas gustativas. Sin embargo, todos los autores anteriores concuerdan en que presentan predilección por unas presas, debido a la falta del sentido del olfato y a la carencia de papilas gustativas, no se sabe muy bien a qué se debe el desarrollo de estas preferencias (Cozzi et al., 2016 y 2017 y 2017 y Marigo y Groch, 2014)

Por último, presentan glándulas salivares, continúan Cozzi et al. (2016 y 2017).

4.2- La faringe y el esófago

Al final de la cavidad bucal podemos encontrar el istmo de las fauces, que según Cozzi et al. (2016 y 2017), permite el paso de la presa, pero limita la cantidad de agua ingerida. Se continúa, añaden, Cozzie et al. (2015), con la faringe, que, a diferencia de lo observado en mamíferos terrestres, se divide en dos conductos que rodea la laringe, y que se vuelven a unir para desembocar en el esófago (Figura 4.3) (Lawrence and Schevill, 1965), de igual forma lo describen Marigo y Groch (2014).

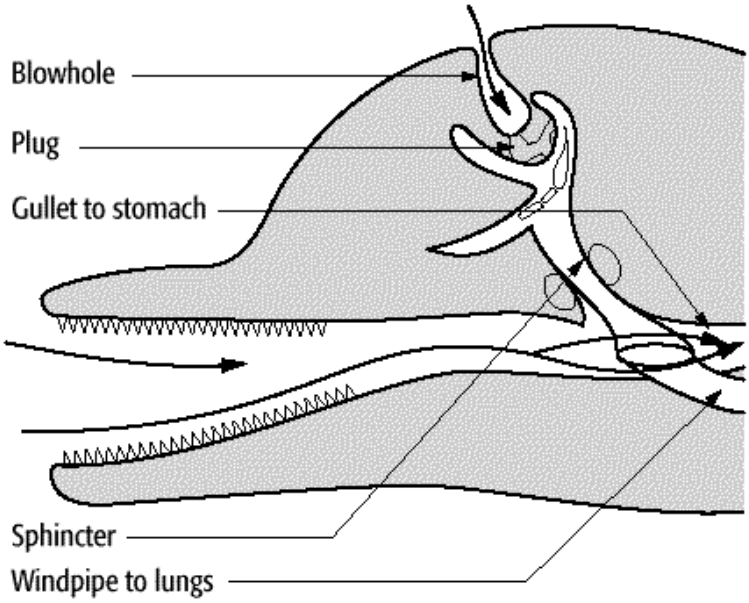

Figura 4.3 Esófago de odontocetos. Fuente: wildpro.twycrosszoo.org, 01/06/2018, British divers marine life rescue

El esófago, presenta fibras musculares estriadas en la primera mitad, y musculatura lisa en la segunda mitad. Hay que tener en cuenta que la presa es ingerida prácticamente viva, por lo que el esófago debe adaptarse a grandes volúmenes de comida introducida a la fuerza, aunque el límite está marcado por el istmo y la faringe (Harrison et al., 1970).

4.3- El estómago

Según Cozzi et al. (2016 y 2017), Reynolds et al. (2009) y Marigo y Groch (2014), el estómago de los odontocetos es similar al de los rumiantes, ya que es policavitario, no obstante está constituido por tres cámaras con funciones distintas a las de los rumiantes. Las cámaras que constituyen el estómago de los odontocetos son: anterior, principal y pilórica. Gracias al paso por dichas cámaras se puede sustituir la falta de masticación del alimento. El estómago se continúa con la ampolla duodenal.

Cada cámara (Cozzi et al. (2016 y 2017) las denominan "estómago", pero debido a que es un solo estómago con distintos compartimentos, similar al estómago de rumiantes, en esta revisión bibliográfica serán nombradas como "cámaras") tiene unas propiedades características (Figuras 4.4, 4.5 y 4.6), que Cozzi et al. (2016 y 2017) describe:

Cámara anterior: Carece de esfínter que lo separe del esófago. Es la cámara más grande y tiene forma cónica. Su pared gástrica presenta pliegues longitudinales, carece de glándulas y presenta musculatura bien desarrollada para realizar la digestión mecánica (Harrison et al., 1970). Marigo y Groch (2014) señalan la presencia de epitelio escamoso estratificado aglandular y defienden, junto con Reynolds et al. (2009), la función de almacenamiento de esta cámara. No existe un esfínter aparente entre ésta cámara y la principal, de forma que el jugo gástrico pude circular por ambas, ayudando, en ésta cámara, a la digestión mecánica.

Cámara principal: Es muy parecida al estómago de los mamíferos monocavitarios. La mucosa presenta pliegues que suelen estar cubiertos por mucus, secretado por las células parietales. De acuerdo con Marigo y Groch (2014) y Reynolds et al. (2009), también hay glándulas secretoras de ácido clorhídrico y pepsina. Se continúa con la cámara pilórica mediante unas cámaras estrechas, separadas entre ellas por válvulas (Harrison et al, 1970). La estructura de estas cámaras es la misma que la de la cámara pilórica. No obstante, Marigo y Groch (2014) describen la comunicación entre las cámaras principal y pilórica mediante dos tubos contiguos, reservándose las cámaras estrechas para algunos zifios.

Cámara pilórica: Es un tubo alargado y presenta menos musculatura que las anteriores. Presenta células mucosas y argentafines (secretan serotonina). Marigo y Groch (2014) añaden que secreta mucus y prepara el alimento para la digestión intestinal.

Marigo y Groch (2014) indican que algunas especies de odontocetos, como los delfines de río, carecen de cámara anterior y en su lugar, la cámara principal está dividida en dos o tres compartimentos separados por septos.

Ampolla duodenal: De acuerdo con Reynolds et al. (2009), es la continuación de la cámara pilórica y es un esfínter que regula el paso del contenido gástrico al duodeno. Cozzi et al. (2016 y 2017) señala que es una ampliación inicial del duodeno, de hecho, presenta su misma estructura. Está separa del resto del duodeno por el septo duodenal que presenta un esfínter. En algunos odontocetos, en la ampolla duodenal, desemboca la unión del conducto pancreático y el hepático; en otros, desembocan caudalmente al esfínter duodenal (Cave, 1982).

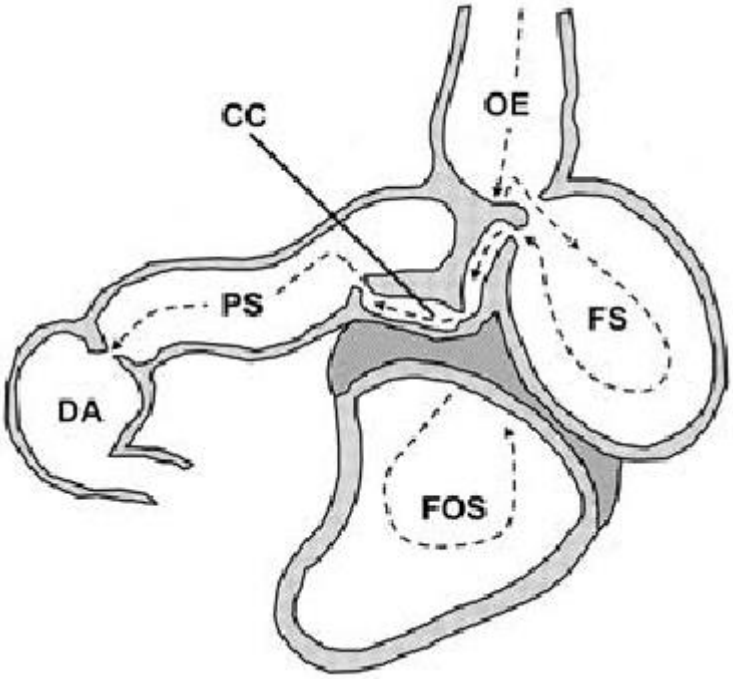

Figura 4.4 Oe: Esófago; FOS: Cámara anterior; FS: Cámara principal; CC: cámaras de unión; PS: Cámara pilórica; DA: Ampolla duodenal. Fuente: .researchgate.net, 01/06/2018, Azanar, F.J.

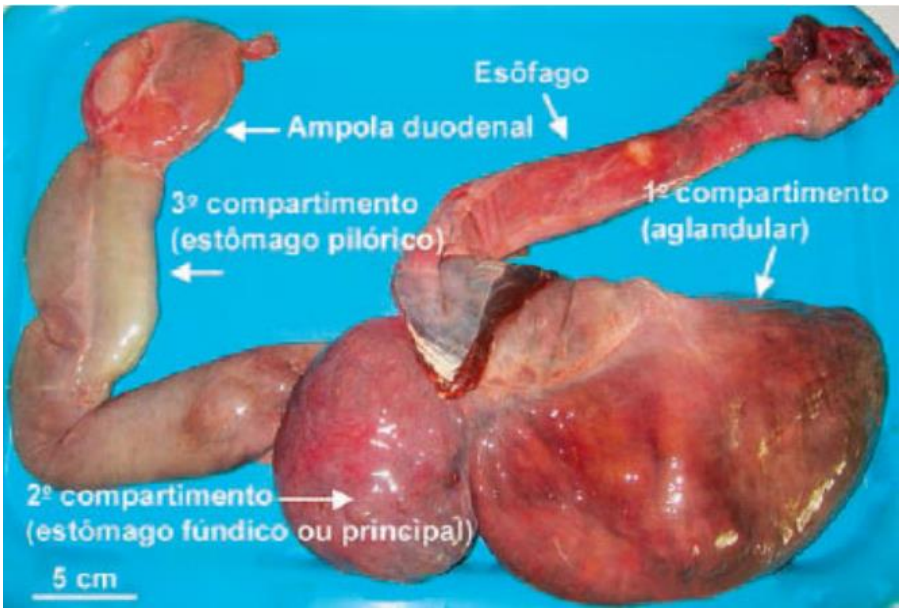

*Figura 4.5 Esófago, estómago y ampolla duodenal en delfín costero (*Sotalia guianensis*). Fuente: Marigo y Groch., 2014.*

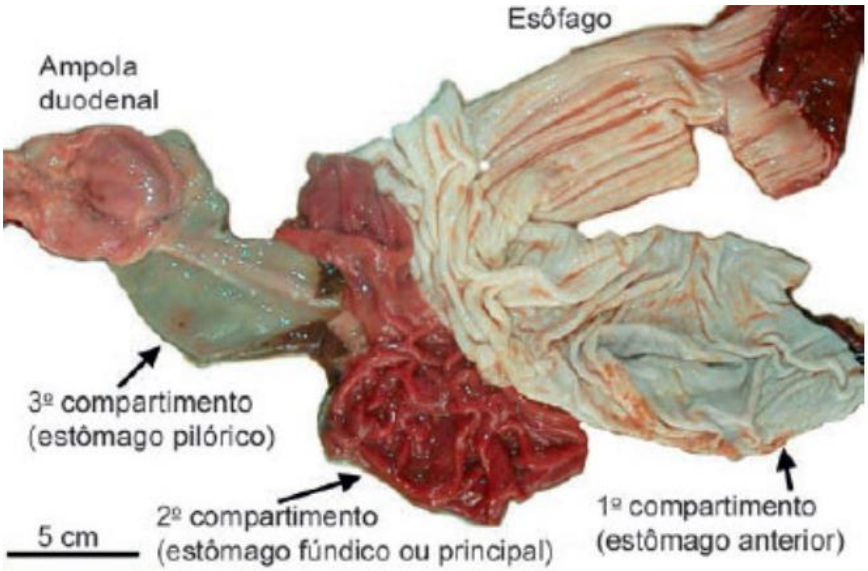

*Figura 4.6 Mucosas de esófago, estómago y ampolla duodenal en delfín costero (*Sotalia guianensis*). Fuente: Marigo y Groch., 2014.*

4.4- El intestino

El intestino de los odontocetos, es muy largo y sin diferencias entre intestino delgado y grueso, solo hay diferencias con el duodeno y el recto (Cozzi et al., 2016 y 2017; Marigo y Groch, 2014, Reynolds et al., 2009). Carecen de ciego y de apéndice cecal. De hecho, Según Cozzi et al. (2016 y 2017), la mucosa de todo el intestino de los odontocetos es similar a la mucosa del intestino delgado humano (Simpson and Garner, 1972). Esta falta de complejidad puede deberse a que la mayoría de la dieta es proteína animal.

La mucosa, describen Cozzi et al. (2016 y 2017) presenta pliegues y las vellosidades no están bien desarrolladas (Harrison et al., 1977), aunque si se pueden distinguir microvellosidades. Existe un plexo mioentérico, entre las capas de musculatura externa (plexo de Auerbach) y un plexo submucoso en la cara interna de la musculatura externa (plexo de Meissner) y un plexo mucoso, en la musculatura de la mucosa.

El último tramo de intestino presenta aumento de grosor y está asociado a estructuras linfáticas (Cozzi et al., 2016 y 2017 y 2017.

Cozzi et al. (2016 y 2017) sugieren, que las características que presenta el intestino no permiten el almacenamiento de material sin digerir ni la absorción de agua, por lo que, las heces de los odontocetos son muy líquidas (Simpson and Garner, 1972).

4.5- El hígado

El hígado de los odontocetos, indican Cozzi et al. (2016 y 2017), es más grande, proporcionalmente, que el de los mamíferos terrestres (Slijper, 1979). Está situado en la porción intratorácica del abdomen.

En cuanto a su morfología, existe la presencia de una hendidura en el borde ventral que divide el hígado en dos lóbulos. Debido la marcada convexidad del diafragma, la cara diafragmática del hígado también presenta esta forma (Figura 4.7) (Marigo y Groch, 2014) y Cozzi et al., 2016 y 2017 y 2017.

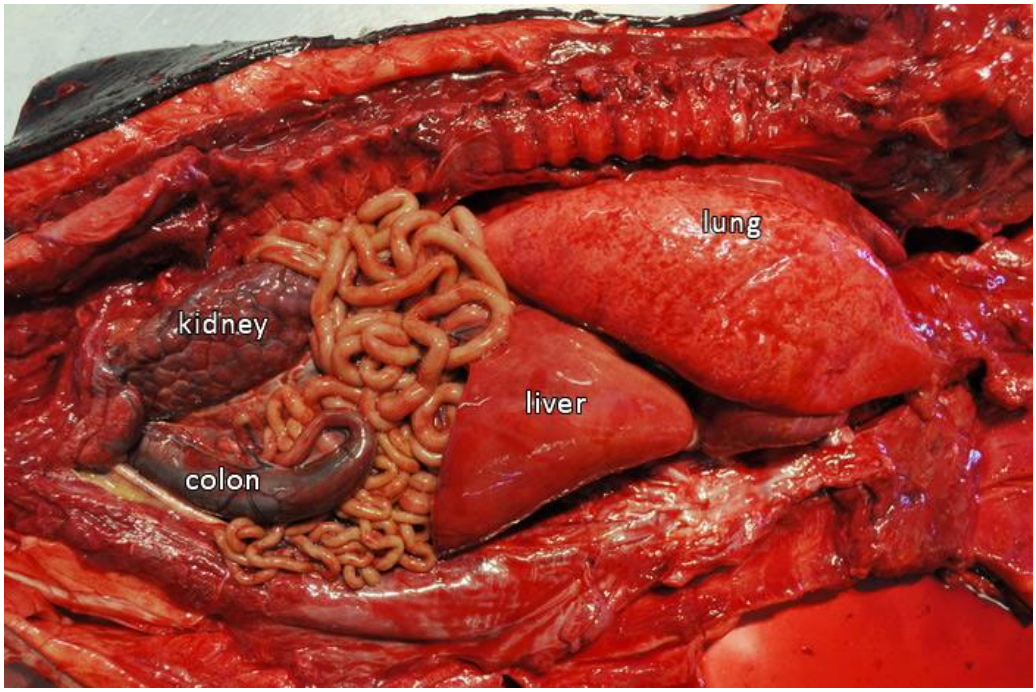

Figura 4.7 Cavidad abdominal de odontoceto. Nótese la marcada convexidad del hígado. Fuente: www.mmapl.ucsc.edu. 10/06/2018.

La vena cava caudal, profundizan Cozzi et al. (2016 y 2017), se adhiere al parénquima hepático, que junto a dos grandes senos situados en el parénquima hepático, reciben las venas hepáticas (Figura 4.8) (Richard and Neuville, 1896).

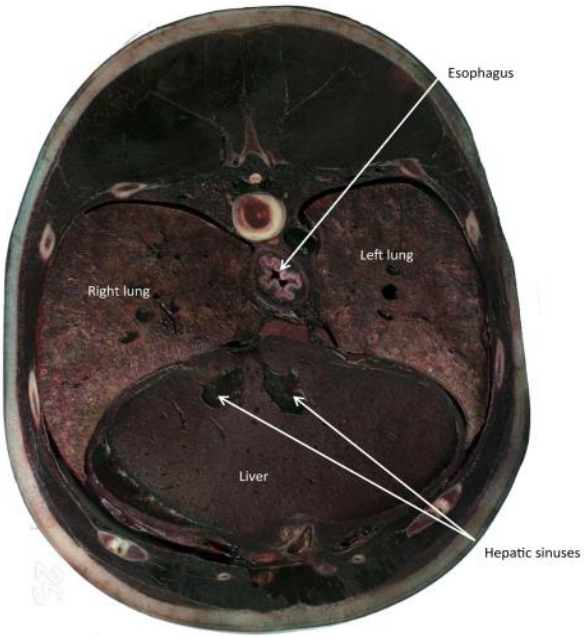

*Figura 4.8 Sección transversal del cuerpo de adulto de delfín mular (*T. truncatus*). Senos hepáticos. Fuente: Cozzi et al, 2015.*

La bilis se produce en el estroma hepático y carecen de vesícula biliar, seguramente porque se alimentan constantemente, de esta forma el intestino

siempre requiere recibir la bilis producida, para digerir el alimento al mismo ritmo que el alimento llega al intestino, por lo que no existe un excedente de bilis que deba almacenarse (Cozzi et al., 2016 y 2017; Marigo y Groch, 2014).

4.6- El páncreas

El páncreas se encuentra en la región intratorácica del abdomen, situado en la flexura craneal del duodeno (Cozzi et al., 2016 y 2017; Marigo y Groch 2014; Reynolds et al., 2009).

Los jugos pancreáticos desembocan, tal como explican Cozzi et al. (2016 y 2017) y Marigo y Groch (2014), en el duodeno mediante el conducto pancreático, que en la mayoría de odontocetos, es individual, pero en algunos odontocetos, se une al conducto hepático, desembocando así en lo que se denomina en la ampolla hepatopancreática, similar, en este aspecto, a los equinos (Slijper 1979).

5.- Aparato respiratorio

La respiración de los cetáceos, explican Cozzi et al. (2016 y 2017), se lleva a cabo cuando el espiráculo esta fuera del agua, que es cuando se abre el orificio. Así mismo, dicho orificio se cierra durante la inmersión quedando sellado el tracto respiratorio, evitando la pérdida del aire y la entrada del agua. Además, estos animales son capaces de realizar el intercambio gaseoso en menos de un segundo (Fahlman et al., 2015), tanto la expiración como la inspiración, ya que durante la sumersión no expulsan el aire. De hecho, en 0.3 segundos realizan la oxigenación completa de la sangre en el alveolo, con un 75-90% del volumen de los pulmones intercambiado en la denominada ventilación explosiva (Kooyman, 1973; Fahlman et al., 2015).

Cuando los cetáceos se sumergen, continúan Cozzi et al. (2016 y 2017), la temperatura inferior del agua y la activación de receptores respiratorios por mantener la respiración, desencadenan el reflejo de vasoconstricción periférica, de forma que se incrementa el volumen de sangre del tórax (Scholander, 1940; Ponganis et al., 2003; Terasawa et al., 2010). Cuando profundizan, el aumento de la presión hidrostática externa provoca la compresión del gas alveolar, y a su vez provocan la disminución del volumen del tórax y de los pulmones, (Costa, 2007), hasta que colapsan (Ridgway and Howard, 1979). El flujo sanguíneo, siguen Cozzi et al. (2016 y 2017), se reserva para el cerebro y el corazón (Elsner, 1990) y se mantiene la temperatura corporal. En esta fase, parte de la sangre puede ir a la *rete mirabile* (figura5.1) que según Marigo y Groch (2014), está situada en la región dorsal del tórax, así, mediante el sistema de vasos sanguíneos a contracorriente que constituyen la *rete mirabile*, se consigue el intercambio de calor necesario para mantener la temperatura corporal.

Para evitar el retroceso del aire hacia las estructuras rígidas, que no se comprimen y que no permiten el intercambio gaseoso, los esfínteres

bronquiolares se cierran (Cozzi et al., 2016 y 2017 y 2017. El aire que queda en dichas estructuras, es decir, laringe, tráquea y grandes bronquios, se utiliza para la producción de sonidos. El oxígeno aportado al cerebro, explican Cozzi et al. (2016 y 2017) se mantiene gracias a la *rete mirabile* (Ponganis et al., 2003), aunque aún no se conoce muy bien el mecanismo de este proceso, ni como se evita la anaerobiosis en las neuronas en largas inmersiones.

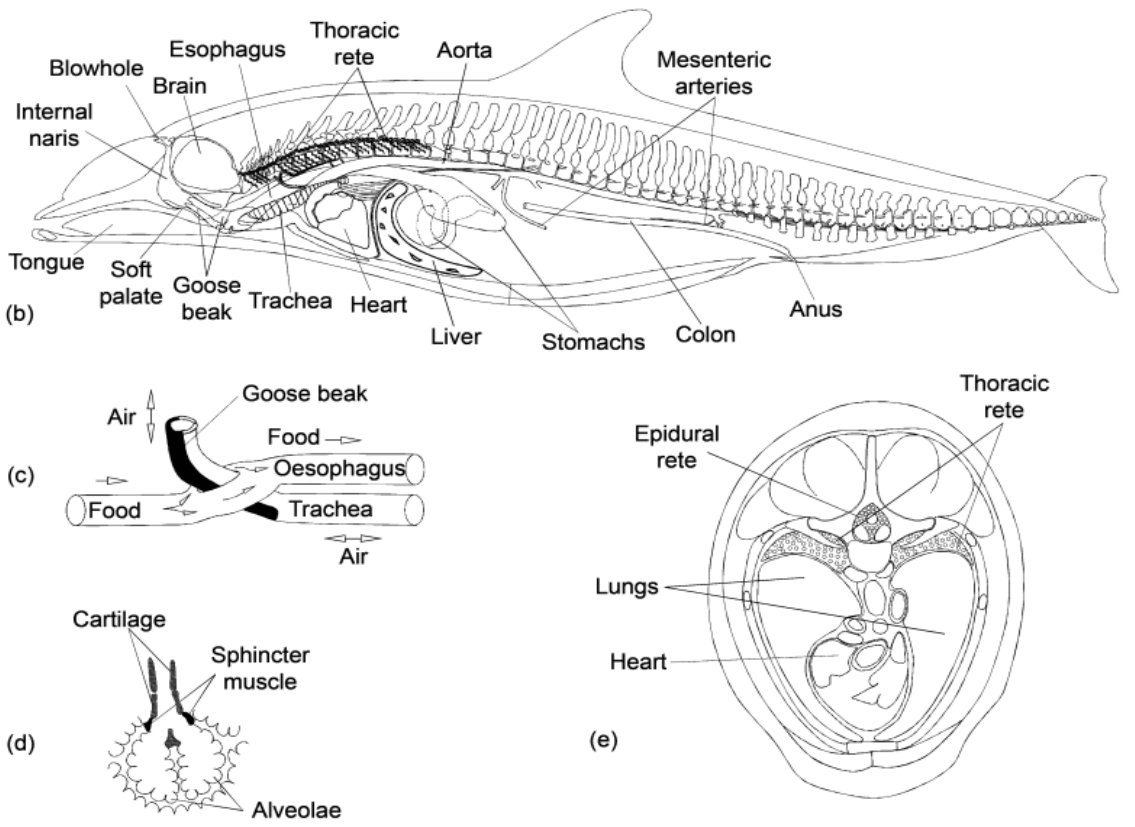

Figura 5.1 Aparato respiratorio de odontocetos. B) Espiráculo (blowhole) y rete mirabile torácica; C) Laringe y faringe; D) Esfinter musculoso de los bronquiolos; E) Rete mirabile torácica y rpulmones. Fuente: Rommel et al, 2006.

5.1- El espiráculo y las vías aéreas altas

El espiráculo es la abertura nasal de los cetáceos, situada en la zona más dorsal de la cabeza, que en odontocetos es un único orificio (Figura5.2) (Marigo y Groch, 2014). Carecen del olfato, por lo que no presentan las estructuras

necesarias para albergar la mucosa y neuronas respiratorias (Cozzi et al., 2016 y 2017 y 2017.

Figura 5.2 Espiráculo de odontocetos. Fuente: lifeder.com, 03/06/2018, Catherine Martínez.

Después del espiráculo encontramos el vestíbulo, una cámara que puede expandirse a un tamaño relativamente grande (Cozzi et al., 2016 y 2017). Los músculos del espiráculo (músculos maxilonasolabiales) retraen rostralmente el labio anterior del espiráculo y la pared anterior del vestíbulo. Debajo del vestíbulo, encontramos el denominado tracto nasal, que en todos los odontocetos es único, excepto en el cachalote (*Physeter macrocephalus*), que presenta dos tractos nasales, que se unen para dar lugar al espiráculo, que al igual que el resto de odontocetos, es solo uno (Figura 5.4). Dicho tracto nasal (en el caso de *Physeter macrocephalus*, sólo en el tracto nasal derecho), presenta tres pares de aberturas horizontales, (Cozzi et al., 2016 y 2017 y 2017, comunicadas con tres pares de sacos aéreos (Figura 5.3) (Cozzi et al., 2016 y 2017, refiriéndose a Cranford et al., 1996). Reciben el nombre de sacos vestibulares, nasofrontales y premaxilares. Además, dorsalmente a los sacos aéreos encontramos unas estructuras valvulares, los labios fónicos, implicadas en la ecolocalización.

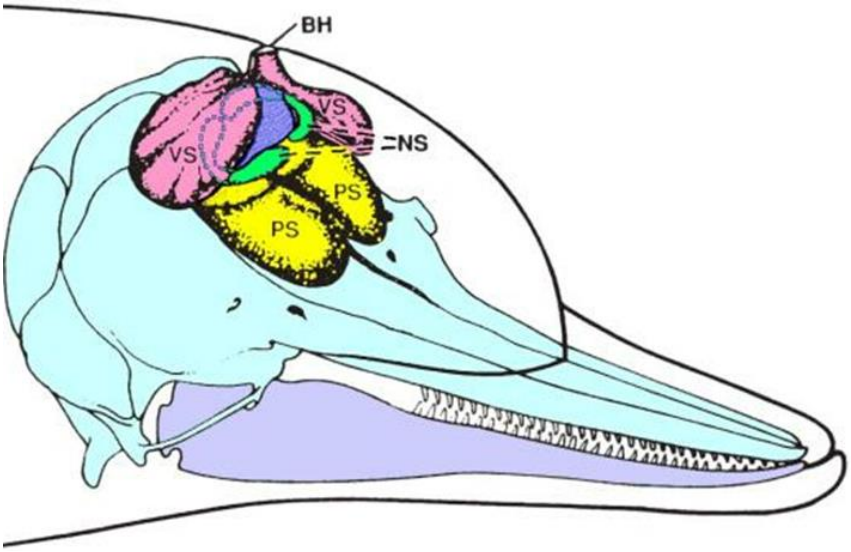

Figura 5.3 Sistema de sacos aéreos: VS = Sacos vestibulares; NS = Sacos nasofrontales; PS = Sacos premaxilares. BH = Espiráculo. Fuente: cruzio.com, 03/06/2018, James L. Aroyan

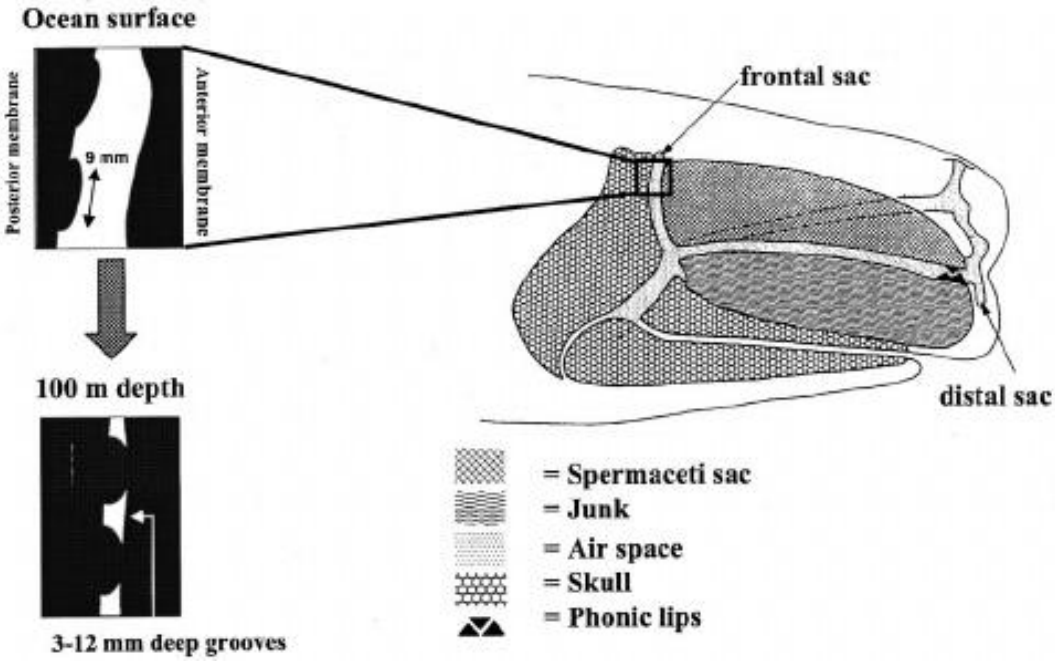

*Figura 5.4 Tracto nasal del cachalote (*Physeter macrocephalus*), con los labios fónicos únicamente en el conducto derecho. Fuente: Thode A. et al, 2002.*

Los cetáceos carecen de senos paranasales, ya que no podrían soportar las altas presiones a las que son sometidos estos animales (Cozzi et al., 2016 y 2017 y 2017.

5.2- La laringe

En los cetáceos, no existe comunicación entre el aparato digestivo y respiratorio, de este modo pueden comer y respirar simultáneamente (Brzica et al., 2015). En comparación a los mamíferos terrestres, en odontocetos, la laringe se sitúa rostralmente (Cozzi et al., 2016 y 2017 y Brzica et al., 2015). Los cartílagos epiglotis y aritenoides conforman el denominado "pico de pato" (Figura 5.5), ya que están alargados y se proyectan sobre el suelo de la faringe, además alrededor del extremo dorsal de la laringe se localiza el músculo palatofaríngeo, que al contraerse cierra el conducto nasal (Figura 5.6). El extremo dorsal se sitúa justo debajo de las coanas, mientras que la zona caudal se sitúa ventral a la base del cráneo (Brzica et al., 2015).

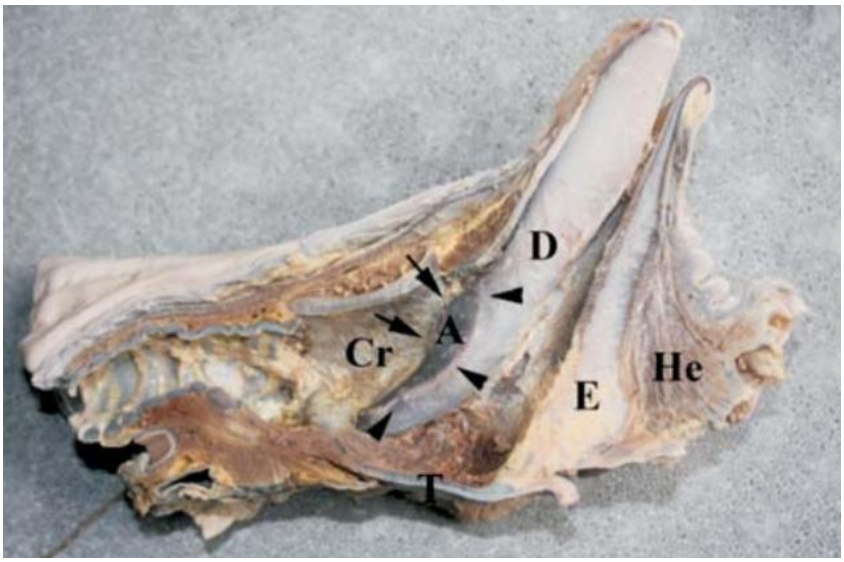

Figura 5.5 "Pico de pato" formado por el cartílago aritenoides (A) y el cartílago epigloides (E). Cr = cartílago cricoides; D = Cartílago cuneiforme. Cozzie et al, 2015.

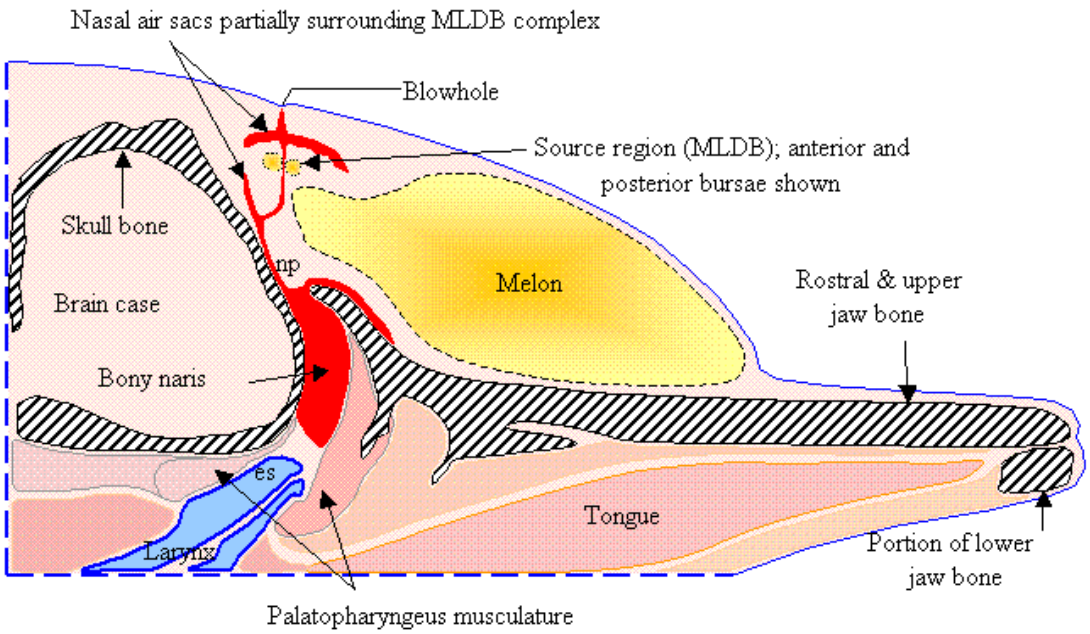

Figura 5.6 Laringe con la denominada forma "pico de pato". Fuente: cruzio.com, 04/06/2018, James L. Aroyan.

5.3- La tráquea y los bronquios

La laringe se continúa con la tráquea que es proporcionalmente muy corta, pero presenta un gran diámetro (Figura 5.7) (Cozzi et al., 2016 y 2017 y 2017. Los cetáceos necesitan que la tráquea soporte las altas presiones a las que puede ser sometida (debe mantener el aire), por lo que los anillos traqueales son circunferencias completas, al igual que en las aves, pero a diferencia de los mamíferos terrestres, que presenta anillos traqueales incompletos, y están irregularmente anastomosados. Como los cetáceos no presentan cuello, el músculo traqueal, que en otros mamíferos se encarga de mantener constante el lumen de la tráquea, en los cetáceos se encuentra ausente. El tejido conectivo que los rodea presenta numerosas oquedades. La mucosa de revestimiento de la cara interna presenta lagunas venosas (Cozzi et al., 2005), de función aún desconocida, aunque pueden estar relacionados con la recuperación de la forma de la tráquea en el ascenso, ya que, durante la sumersión, la tráquea se aplana (Cozzi et al., 2016 y 2017 y 2017. Así, cuando ascienden, las lagunas se llenan de sangre, por lo que disminuye el volumen del lumen, y aumenta la presión del mismo, de forma que la tráquea recupera su forma original.

La tráquea se continúa con los bronquios principales. Además, por el lado derecho de la tráquea emerge un bronquio individual que se dirige hacia el pulmón. La estructura de los grandes bronquios es la misma que la de la tráquea (Cozzi et al., 2016 y 2017 y 2017.

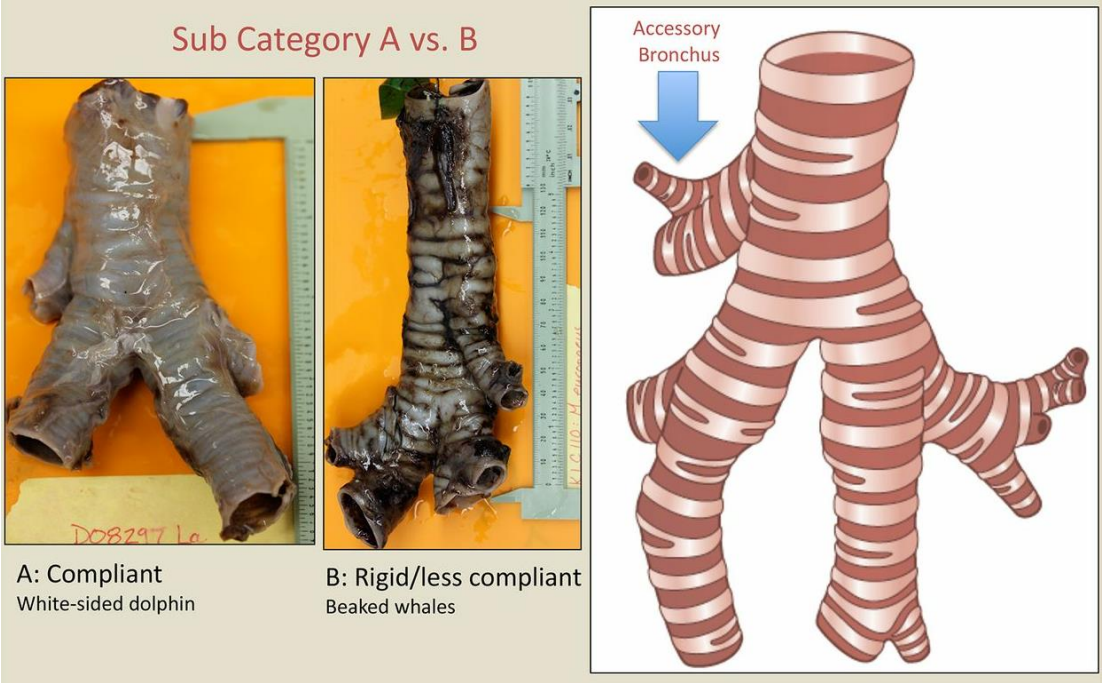

*Figura 5.7 Tráquea de cetáceos. A = Tráquea de delfín del Pacífico de lados blancos (*Lagenorhynchus obliquidens*); B = Tráquea de* Mysticeti. *Fuente: jeb.biologists.org, 04/06/2018, Moore et al.*

5.4- Los pulmones

Los pulmones de los odontocetos, describen Reynolds (2009), Marigo y Groch, (2014) y Cozzi et al. (2016 y 2017), no están divididos en lóbulos, aunque si presentan una incisión en el ápex y, según matizan Marigo y Groch, (2014), son rígidamente elásticos y los septos alveolares poseen capilares paralelos para ayudar al intercambio gaseoso. La base de los mismos, continúan Cozzi et al. (2016 y 2017) está curvada, de acuerdo a la forma del diafragma. Proporcionalmente la masa pulmonar es mayor a la de los mamíferos terrestres. Además, durante las largas sumersiones, los pulmones mantienen una pequeña cantidad de volumen de aire, actuando como almacén de oxígeno.

Los pulmones de los odontocetos están constituidos por bronquiolos con un delgado cartílago y un esfínter mioelástico (Figura 5.1 del apartado 5.) (Marigo y Groch, 2014; Cozzi et al., 2016 y 2017 y 2017. Cuando los pulmones son sometidos a altas presiones, tienden a colapsar, de forma tal, que el aire retrocede hacia las estructuras que no permiten el intercambio gaseoso, es decir, hacia los bronquiolos, bronquios y tráquea. El esfínter mioelástico puede cerrarse para evitar, de este modo, el reflujo de gas desde las estructuras que no permiten el intercambio gaseoso hacia los alvéolos cuando los cetáceos se sumergen a grandes profundidades. De este modo evitan que el gas pase a la sangre por las altas presiones y manteniendo el colapso pulmonar. Sin embargo, el esfínter mioelástico también mantienen una pequeña cantidad de aire en el saco alveolar, por lo que aseguran un mínimo intercambio de gas (Cozzi et al., 2016 y 2017 y 2017.

6.- Aparato urinario

6.1- Los riñones

Los cetáceos están sometidos a elevadas concentraciones de electrolitos, ya que las presas que consumen y las pequeñas cantidades de agua que beben poseen grandes cantidades de sal. Además, al estar sumergidos en agua mariana, pierden agua también por la piel. Por ello su riñón se ha especializado en reabsorber la mayor cantidad de agua no salada posible, y excretar grandes cantidades de cloro (Cozzi et al., 2016 y 2017 y 2017.

Al igual que en otros mamíferos, describen Cozzi et al. (2016 y 2017), los riñones se sitúan en posición retroperitoneal, y su polo craneal se localiza a la altura de la última vértebra lumbar. El riñón derecho se encuentra en una posición más rostral que el izquierdo.

Los riñones de los cetáceos, explican Cozzi et al. (2016 y 2017) y Marigo y Groch (2014), están muy lobulados (300-1200 lóbulos) (Figura 6.1.1). Cada lóbulo se denomina *reniculus* y presenta córtex, medula, cálices y aporte sanguíneo. Se desconoce por qué presentan riñones lobulados, ya que las nefronas son más cortas que en otros mamíferos, aunque, por el contrario, el espesor de la médula es relativamente alto, por lo que podría estar relacionado con la necesidad de concentrar al máximo la orina (Suzuki et al., 2008). Aunque Marigo y Groch (2014) señalan el aumento de superficie de los riñones como una aumento de volumen de sangre que pude ser filtrado y por lo tanto de volumen de orina producida.

Figura 6.1.1- Riñón de odontoceto. Fuente: onlineveterinaryanatomy.net, 12/07/2018, Royal Veterinary College.

En los odontocetos, continúan Cozzi et al. (2016 y 2017), entre el córtex y la médula hay un músculo, cuya función aún es desconocida (Cave and Aumonier, 1967).

6.2- Los uréteres y la vejiga urinaria

En cada lóbulo renal se origina un conducto que se anastomosa con los otros conductos que provienen del resto de lóbulos, formando el uréter, que desemboca en la vejiga de la orina (figura 7.2.1 del apartado 7.2). Ésta última es pequeña y presenta la misma estructura que en los mamíferos terrestres (epitelio pseudoestratificado) (Cozzi et al., 2016 y 2017 y 2017.

7.- Aparato reproductor

Para aumentar la hidrodinamia, el aparato genital de los cetáceos esta interiorizado, así como las mamas de las hembras. Junto a este hecho, la ausencia de expresión facial hace difícil la diferenciación a simple vista de machos y hembras, exceptuando el caso de algunas especies con dimorfismo sexual (Cozzi et al., 2016 y 2017; Marigo y Groch, 2014) como por ejemplo en las orcas (*Orcinus orca),* cuyas aletas dorsal y pectorales son notablemente más grandes en los machos que la en las hembras (Figura 7.1).



*Figura 7.1 – Dimorfismo sexual en las orcas (*Orcinus orca). Fuente: associaciocetacea.org, 12/07/2018

Anatómicamente, el aparato reproductor de los odontocetos es muy similar al de los rumiantes, ya que es de tipo fibroelástico y presenta una flexura sigmoidea, mientras que el ciclo estral y la fisiología reproductiva se parece a la de los équidos (Cozzi et al., 2016 y 2017 y 2017

7.1- Aparato reproductor femenino

Los odontocetos, describen Cozzi et al. (2016 y 2017) y Marigo y Groch (2014), poseen dos ovarios, generalmente ovalados, aunque pueden tener forma de “U”. En la mayoría de especies, el izquierdo es el ovario activo, mientras que el derecho sólo es plenamente funcional si el derecho sufre algún daño (a veces, simplemente, se activa más tarde). Tienen una única ovulación por ciclo, es espontánea y son poliéstricas (Dabin et al., 2008). La actividad reproductiva tiene una estacionalidad variable entre las especies, según su localización geográfica, así las especies migratorias tienen una actividad reproductora marcadamente estacional (Cozzi et al., 2016 y 2017 y Dabin et al., 2008). La duración del ciclo estral varía según las especies, aunque la media es de 44 días (Cozzi et al, 2015, refiriéndose a Kusuda et al., 2011)

El ovario se continúa con el infundíbulo ovárico y ésta con la trompa uterina, que finaliza en el útero. Éste último es bicornual y presenta un septum remanente que divide parcialmente el cuerpo del útero en dos, de forma similar a lo que ocurre en rumiantes, por lo que se sugiere que sus antepasados tuvieron un útero doble (Cozzi et al., 2016 y 2017 y 2017.

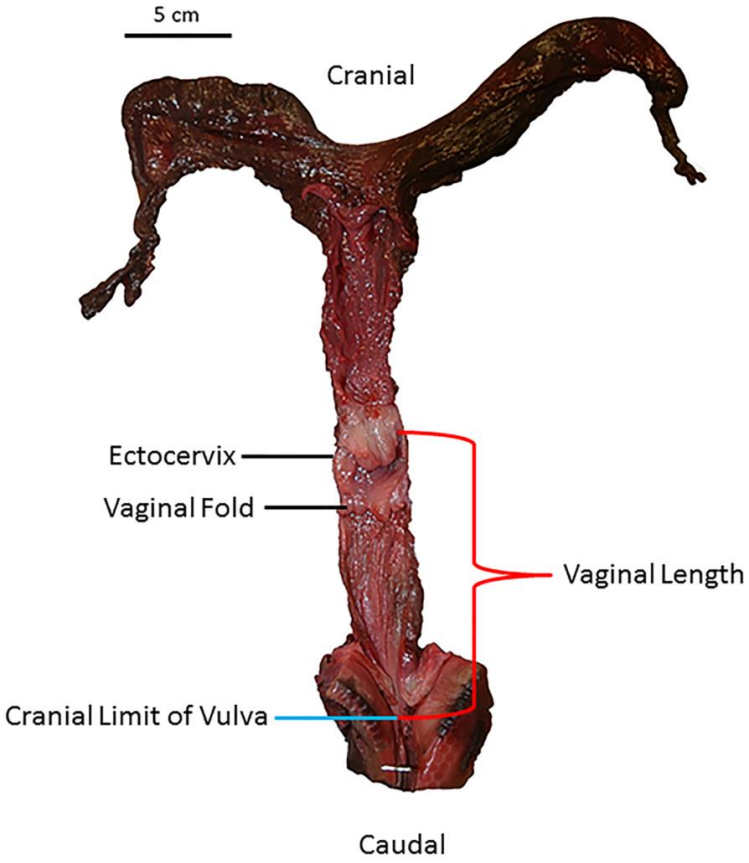

*Figura 7.1.1 – Útero de delfín común (*Delphinus delphis*). Fuente: awesomeocean.com, Dara N. Orbach et. al., 12/07/2018.*

En la mayoría de odontocetos el feto se aloja en el cuerno izquierdo, y el derecho contiene la cola y parte del alantoides (Figura 7.1.2).

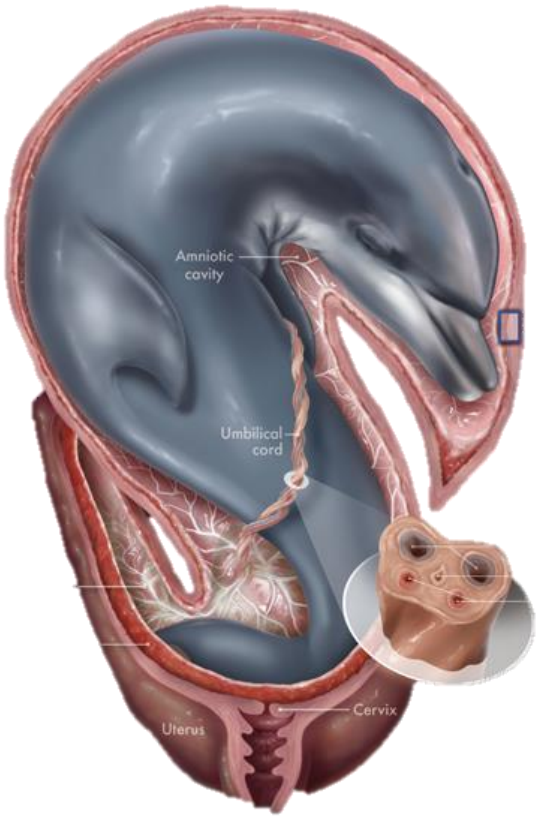

Figura 7.1.2 - Feto de odontoceto en el interior del útero materno. Fuente: medicalart.johnshopkins.edu, 12/07/2018, Elyssa Siegel.

Finalmente, el cérvix o cuello uterino se comunica con la vagina, cuya apertura externa está cerrada por pliegues de piel con musculatura subyacente potente, para evitar que entre agua (Cozzi et al., 2016 y 2017 y 2017. De esta forma, externamente solo presenta la denominada hendidura genital, que da paso a la vagina (Figura 1.1.3).

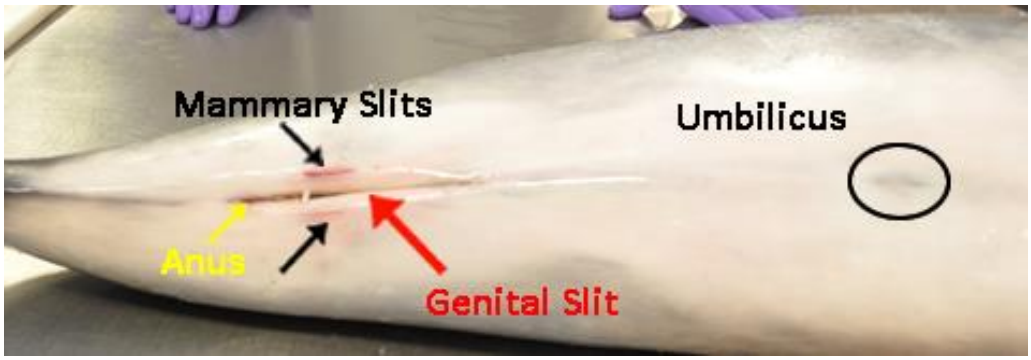

*Figura 7.1.3 – Hendidura genital y hendiduras de los pezones en hembra de marsopa común (*Phocoena phocoena*). Fuente: mmapl.ucsc.edu, 12/07/2018.*

Las glándulas mamarias se sitúan a cada lado de la apertura genital y los pezones quedan escondidos en un par de hendiduras a los laterales de la hendidura genital (figura 7.1.3). Cuando la cría acaricia la zona, son exteriorizadas, y la leche es eyectada en la boca de la cría directamente. La lengua de la cría posee unas papilas que permiten la total adaptación al pezón (Day T., 2010) para, de esta forma, pueda ejercer la presión necesaria para succionar la leche y evitar que la misma vaya fuera de la boca de la cría, ya que los labios de los odontocetos no poseen movilidad, por lo que no pueden adaptarse a la forma del pezón.

7.2- Aparato reproductor masculino

Los testículos se sitúan en la cavidad abdominal (Marigo y Groch, 2014; Cozzi et al., 2016 y 2017 y 2017 y tienen forma cilíndrica. En cuanto al epidídimo, rodea el testículo. La estructura de los testículos es similar a la del resto de mamíferos, es decir, está formada por túbulos seminíferos con células de Sertoli y en el intersticio, células de Leydig. (Cozzi et al., 2016 y 2017 y 2017

Al estar dentro de la cavidad abdominal (Figura 7.2.1), y estando el cuerpo de los cetáceos especializado en mantener el calor corporal, los testículos se sitúan en posición retroperitoneal, de esta forma evitan el sobrecalentamiento, además, un plexo vascular refrigera la sangre que llega a ellos. Tienen 20-40 vasos arteriales, que conforman el plexo arterial testicular. El drenaje venoso se lleva a cabo mediante el plexo venoso testicular. Así el intercambio de calor se realiza mediante el plexo venoso lumbocaudal, que porta sangre fría venosa desde la aleta caudal y la aleta dorsal hasta los testículos (Cozzi et al., 2016 y 2017 y 2017.

A continuación del testículo y el epidídimo, se presenta el conducto deferente, que desemboca en la uretra (Figura 7.2.1) (Cozzi et al., 2016 y 2017 y 2017.

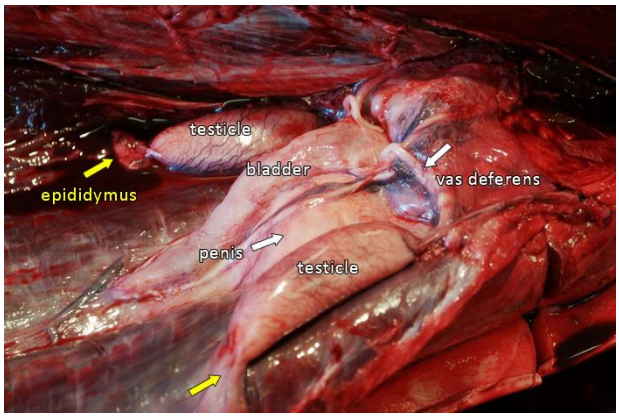

Figura 7.2.1 Epidídimos, testículos, vasos deferentes, pene y vejiga en odontocetos. Fuente: mmapl.ucsc.edu, 12/07/2018.

La única glándula accesoria presente es la próstata (Cozzi et al., 2016 y 2017; Marigo y Groch, 2014).

El pene es fibroelástico, presenta una flexura sigmoidea, como en los rumiantes, y no está exteriorizado, de forma que carece de prepucio y está situado junto a la vejiga urinaria (Cozzi et al., 2016 y 2017; Marigo y Groch, 2014).

8.- Ecolocalización

En este apartado trataremos la base anatómica de la ecolocalización, característica que distingue a los odontocetos de los misticetos.

La ecolocalización es un tipo de comunicación acústica especializada en el cual el animal se envía información a sí mismo sobre el medio que le rodea. De esta forma el animal produce ultrasonidos y recibe el reflejo de éstos en las superficies del medio que les rodea (Whitlow, 2018).

Para abordar la ecolocalización, lo primero que tenemos que saber es cómo se origina. De esta forma, las vibraciones responsables de la ecolocalización son producidas mediante las estructuras situadas en la cabeza de los odontocetos. Así, como ya se ha descrito antes (apartado 5.1), en la cabeza de los odontocetos podemos encontrar un sistema de sacos aéreos y de grasa especializada en la transmisión de sonidos, ya que amplifican y focalizan la emisión de vibraciones producidas por los labios fónicos. De esta forma, los labios fónicos situados en ambos conductos nasales, se mueven rápidamente, al pasar aire por ellos, produciendo una vibración, que se dirige a unas masas asociadas a los labios fónicos, las cuales son de tejido adiposo y conductoras de sonido, denominadas cuerpos elípticos. Existen cuerpos elípticos caudales y rostrales. Los rostrales, a su vez están asociados con el melón, que también es una masa de tejido adiposo acústica. De esta forma la vibración recibida por los cuerpos elípticos rostrales, es transmitida directamente al melón, mientras que la vibración recibida por los cuerpos elípticos caudales es transmitida a los huesos rostrales del cráneo, de forma que rebotan en ellos y se dirigen, también, hacia el melón (Figura 8.1). La musculatura asociada al melón, se contrae o relaja cambiando la forma del melón para que consiga acoplar las vibraciones y enfocarlas hacia el medio con mayor o menor frecuencia. Así las frecuencias mayores les permiten obtener buena resolución, pero a distancias cortas, mientras que, por el contrario las frecuencias menores permiten mayor alcance, pero con menor resolución.

Así, las ondas producidas, son emitidas al medio acuático, llegando a los objetos o cuerpos del medio que rodea al animal, de forma tal que los ultrasonidos al rebotan en ellos son modificados según las características del cuerpo, formando los ecos, cuya información es interpretada por los odontocetos según la dirección de la que proceden, el cambio de frecuencia, con respecto al ultrasonido emitido, la amplitud del sonido y el tiempo transcurrido entre la emisión del ultrasonido y la recepción del eco. De esta forma el animal emisor puede generar una "imagen" a través de las ondas sonoras, del medio que le rodea.

Pero, para poder ser interpretados los ecos, primero son recepcionados mediante el denominado "pan bone" (Figura 8.1) (Whitlow, 2018) que se sitúa en la porción posterior de la rama mandibular de tal forma que el grosor de dicha región ha disminuido y se ha cubierto de grasa de ballena, en su cara medial, para formar la denominada ventana acústica, que contacta directamente con el hueso timpánico, de forma que transmite las vibraciones recibidas directamente al oído medio (Nummela et al, 1999; Whitlow, 2018, refiriéndose a Bullock et al., 1968; Molero y Carbó, 2005, refiriéndose a la teoría de Norris, 1968) y finalmente al oído interno, donde el nervio vestibulococlear recibe las vibraciones y las transforma en impulsos nerviosos que serán interpretados por el sistema nervioso central.

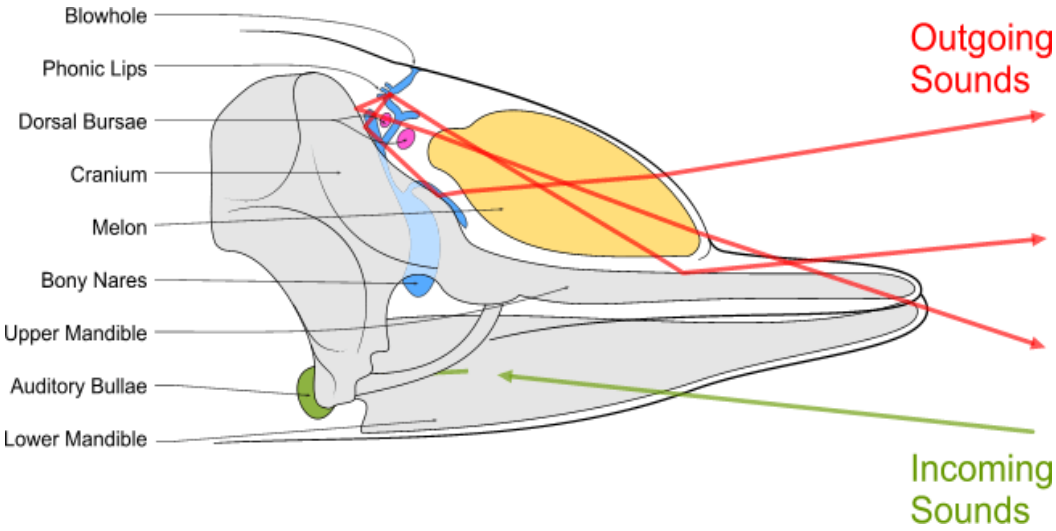

Figura 8.1- Proceso de ecolocalización. Fuente: commons.wikimedia.org, Emoscopes, 12/07/2018.

Conclusiones

Tras realizar esta revisión bibliográfica, puedo concluir que los odontocetos han evolucionado de forma tal que en varios aspectos difieren enormemente de los mamíferos terrestres, con el fin de su adaptación al medio acuático. De esta forma, aunque todas las adaptaciones son importantes en su evolución, quizás las más importantes, y en las que más se diferencia de los mamíferos terrestres son las que siguen:

1. Los huesos de la cabeza: Se han modificado según el proceso de telescopaje, para aumentar la hidrodinamia; El hueso nasal se ha desplazado hacia dorsal, para realizar el intercambio gaseoso mientras nadan eficazmente; El maxilar se ha modificado para permitir recibir los ecos de la ecolocalización.

2. Las extremidades: La desaparición de los miembros pelvianos en favor de la aleta caudal ha permitido, no solo aumentar la hidrodinamia del animal, sino ganar mayor potencia en los movimientos realizados para desplazarse; El aumento del número de falanges, en los miembros anteriores y la falta de movilidad de las articulaciones interfalangianas ha creado extremidades perfectas para realizar cambios de dirección precisos y mantener el equilibrio en un medio flotante.

3. La pérdida de pelo: El pelo carece de función en el agua, ya que este mantiene aire caliente, de forma que en el agua, al no haber aire, solo dificulta la hidrodinamia.

4. La grasa de ballena: que permite conservar la temperatura interna en un medio más frio que el medio aéreo, además de moldear la superficie del cuerpo para aumentar la hidrodinamia.

Como podemos observar, la mayoría de adaptaciones son dirigidas al aumento de la hidrodinamia del cuerpo del animal y al desplazamiento con el fin de desplazarse rápido, ya sea para cazar, para subir a la superficie y poder respirar, o para conserva energía.

Bibliografía

1.- Berta, A., J.L. Sumich, and K.M. Kovacs (2015) Marine Mammals: Evolutionary Biology 3ª Ed. Academic Press.

2.- Brzica H., Spiranec K., Zecevic I., Lucic H., Gomercic T. y Duras M. (2015) New aspects on the laryngeal anatomy of the bottlenose dolphin (*Tursiops truncatus*). Veterinarsdki arhiv. Res 85 (2), 211-226.

3.- Carrillo M. y Paredes R. Cetáceos: Evolución, Anatomía y Fisiología. Gabinete de Estudios Ambientales- Canarias Conservación (gobiernodecanarias.org, 09/11/2017)

4.- Cooper L. N. (2009) Forelimb. En: Perrin W. F., Würsig B. y Thewissen J. G. M. (ed). Encyclopedia of Marine Mammals, 2ª Ed. Academic Press, pp 449-452.

5.- Cozzi B., Huggenberger S. y Oelschläger H. (2016) Anatomy of Dolphins: Insights into Body Structure and Function. 1ª Ed. Academic Press.

6.- Loch C., Michel V. S., van Vuuren L. J., Kiser J. A. y Fordyce R. E. (2013) Mechanical properties of dental tissues in dolphins (Cetacea: Delphinoidea and Iniodiea). Archives of oral biology. Res 60, 773-779.

7.- Mariago J. y Groch K. R. (2014) Cetacea (Golfinhos e Baleias). En: Cubas Z. S., Silva JC. R. y Catão-Dias JL. (ed). Tratado de Animais Selvagens, Volumen 1, 2ª Ed. Roca Ltda, pp

8.- Molero A. C. y Carbó R. (2005) Comportamiento acústico de la Bulla Timpánica en el *Tursiops Truncatus*. Revista de Acústica, Vol. 36, 26-30.

9.- Reynolds J. E., III y Rommel S. A. (2009) Anatomical Dissection: Thorax and Abdomen. En: Perrin W. F., Würsig B. y Thewissen J. G. M. (ed). Encyclopedia of Marine Mammals, 2ª Ed. Academic Press, pp 29-36.

10.- Rommel S. y Reynolds J. E., III (2009) Skelleton, Postcranial. En: Perrin W. F., Würsig B. y Thewissen J. G. M. (ed). Encyclopedia of Marine Mammals, 2ª Ed. Academic Press, pp 1021-1232.

11.- Rommel S. A., Pabst D. A. y McLellan W. A. (2009) Skull Anatomy. En: Perrin W. F., Würsig B. y Thewissen J. G. M. (ed). Encyclopedia of Marine Mammals, 2ª Ed. Academic Press, pp 1033-1047.

12.- Hooker S. K. (2009) Toothed Whales, Overview. En: Perrin W. F., Würsig B. y Thewissen J. G. M. (ed). Encyclopedia of Marine Mammals, 2ª Ed. Academic Press, pp 1173-1179.

13.- Scano P., Maxia C., Maggiani F., Crnjar R., Lai A. y Sirigu P. (2005) A histological and NMR study of the melón of the striped dolphin (*Stenella coeruleoalba*). Chemestry and Physics of Lipids. Res 134, 21-28.

14.- Nummela S., Reuter T., Hemilä S., Holmberg P. y Paukku P. (1999) The anatomy of the killer whale middle ear (*Orcinus orca*). Hearing Research. Res 133, 61-70.

15.- Nummela S., Wägar T., Hemilä S. y Reuter T. (1999) Scaling of the cetacean middle ear. Hearing Research. Res 133, 71-81.

16.- Uhen M. D. (2009) Dental Morphology, Evolution of. En: Perrin W. F., Würsig B. y Thewissen J. G. M. (ed). Encyclopedia of Marine Mammals, 2ª Ed. Academic Press, pp 302-307.

17.- Whitlow W. L. A. (2009) Echolocation. En: Perrin W. F., Würsig B. y Thewissen J. G. M. (ed). Encyclopedia of Marine Mammals, 2ª Ed. Academic Press, pp 348-357.

18.- Whitlow W. L. A. (2018) Dolphin Sonar: Excellent Capabilities In Spite of Some Mediocre Properties. Marine Mammal Research Program, Hawaii Institute of Marine Biology. Res 1106.